BOARD REVIEW SERIES

TEMAS CLAVE NEUROANATOMÍA

4.ª EDICIÓN

James D. Fix

Wolters Kluwer | Lippincott Williams & Wilkins

TEMAS CLAVE

NEUROANATOMÍA

4.ª EDICIÓN

James D. Fix, Ph.D.
Professor Emeritus of Anatomy,
Marshall University School of Medicine,
Huntington, West Virginia

Colaborador en las preguntas de evaluación

Deon M. Harvey, Ph.D.

Wolters Kluwer | Lippincott Williams & Wilkins

A Ilse, por su constante apoyo y comprensión

Agradecimientos

Doy las gracias a mis estudiantes y a mis compañeros de profesión por sus valiosos comentarios, sus sugerencias y la ayuda recibidos. También deseo agradecer al personal y miembros de Lippincott Williams & Wilkins la contribución prestada a esta edición —Crystal Taylor, *acquisitions editor,* y Kelly Horvath, *managing editor*— y a los estudiantes y revisores del mundo académico —en particular a Thomas A. Marino, Ph.D.— que fueron invitados por el editor a aportar sus valiosas reacciones y sugerencias.

Wolters Kluwer | Lippincott Williams & Wilkins

Av. Príncep d'Astúries, 61, 8.° 1.ª
08012 Barcelona (España)
Tel.: 93 344 47 18
Fax: 93 344 47 16
e-mail: lwwespanol@wolterskluwer.com

Traducción
Fernando Fontán Fontán

Revisión
Xabier Vizcaíno Guillén

El editor no es responsable de los errores u omisiones del texto ni de las consecuencias que se deriven de la aplicación de la información que contiene. Esta publicación contiene información general relacionada con tratamientos e interacciones farmacológicos que no debería utilizarse en pacientes individuales sin antes contar con el consejo de un profesional médico. Se insta al lector a consultar los prospectos informativos de los fármacos para obtener la información referente a las indicaciones, contraindicaciones, dosis, advertencias y precauciones que deben tenerse en cuenta. El editor ha hecho todo lo posible para confirmar y respetar la procedencia del material que se reproduce en este libro y su *copyright.* En caso de error u omisión, se enmendará en cuanto sea posible.

Derecho a la propiedad intelectual (C. P. Art. 270)
Se considera delito reproducir, plagiar, distribuir o comunicar públicamente, en todo o en parte, con ánimo de lucro y en perjuicio de terceros, una obra literaria, artística o científica, o su transformación, interpretación o ejecución artística fijada en cualquier tipo de soporte o comunicada a través de cualquier medio, sin la autorización de los titulares de los correspondientes derechos de propiedad intelectual o de sus cesionarios.

Reservados todos los derechos.
Copyright de la edición en español
© 2008 Wolters Kluwer Health España, S.A.
ISBN edición española: 978-84-96921-20-7

Edición española de la obra original en lengua inglesa *Board Review Series. Neuroanatomy, 4th edition,* de James D. Fix, publicada por Lippincott Williams & Wilkins.

Copyright © 2008 Lippincott Williams & Wilkins
351 West Camden Street
Baltimore, MD 21201
530 Walnut Street
Philadelphia, PA 19106
ISBN edición original: 978-0-7817-7245-1

Composición: Grafic 5, S. L. - Santiago Rusiñol, 23 - 08031 Barcelona
Impresión:
Impreso en: USA



Prefacio

La cuarta edición de *Neuroanatomy,* de la colección Temas Clave, es una revisión concisa de la neuroanatomía humana dirigida principalmente a los estudiantes de medicina y odontología que se preparan para el United States Medical Licensing Examination (USMLE) y otros exámenes del mismo tipo. Contiene los rasgos esenciales de la neuroanatomía humana en un formato conciso, coherentemente perfilado y bien ilustrado. Se incluyen más de 600 preguntas de autoevaluación con respuestas razonadas y exhaustivas; algunas se presentan al final de cada capítulo y otras en un examen general que hay al final del libro.

Para extraer el máximo provecho de esta obra, el estudiante debe prestar especial atención a las ilustraciones, las imágenes de tomografía computarizada, resonancia magnética y angiográficas, así como a las leyendas de las figuras, pues gran parte de la información relevante aparece en dichas imágenes y leyendas, que además resultan de gran ayuda para responder a las preguntas y visualizar las respuestas.

Novedades en esta edición

- Angiografías por resonancia magnética.
- Atrofias cerebelosas.
- Localización de los trastornos sensitivos.

James D. Fix



Índice de capítulos

Agradecimientos

Prefacio

1 **Anatomía macroscópica del cerebro**

I. Introducción: el cerebro
II. Divisiones del cerebro
III. Atlas del cerebro y el tronco encefálico
Test de autoevaluación

2 **Meninges y líquido cefalorraquídeo**

I. Meninges
II. Ventrículos
III. Líquido cefalorraquídeo
IV. Hidrocefalia
V. Meningitis
VI. Hernia
VII. Órganos periventriculares
Test de autoevaluación

3 **Irrigación sanguínea del sistema nervioso central**

I. Arterias de la médula espinal
II. Drenaje venoso de la médula espinal
III. Arterias del cerebro
IV. Polígono arterial de Willis
V. Arterias meníngeas
VI. Venas del cerebro
VII. Senos venosos de la duramadre
VIII. Angiografía
IX. Hemorragia intracraneal
Test de autoevaluación

4 **Desarrollo del sistema nervioso**

I. Visión global
II. Desarrollo del tubo neural
III. Cresta neural
IV. Placodas
V. Estadios del desarrollo del tubo neural
VI. Médula espinal

VII. Bulbo raquídeo (mielencéfalo)
VIII. Metencéfalo
IX. Mesencéfalo (cerebro medio)
X. Desarrollo del diencéfalo, estructuras ópticas e hipófisis
XI. Desarrollo del telencéfalo
XII. Malformaciones congénitas del sistema nervioso central
Test de autoevaluación

***5* Neurohistología**

I. Visión global: tejido nervioso
II. Neuronas
III. Neuroglia
IV. Degeneración y regeneración de las células nerviosas
V. Transporte axónico
VI. Capilares del sistema nervioso central
VII. Receptores sensitivos
Test de autoevaluación

***6* Médula espinal**

I. Introducción: médula espinal
II. Morfología externa
III. Morfología interna
IV. Reflejo miotático
Test de autoevaluación

***7* Tractos de la médula espinal**

I. Introducción: tractos de la médula espinal
II. Tractos espinales ascendentes
III. Tractos espinales descendentes
IV. Consideraciones clínicas
Test de autoevaluación

***8* Lesiones de la médula espinal**

I. Visión global: lesiones de la médula espinal
II. Lesiones de la neurona motora inferior
III. Lesiones de la neurona motora superior
IV. Lesiones de la vía sensitiva
V. Lesiones del sistema nervioso periférico
VI. Lesiones combinadas de las neuronas motoras superior e inferior
VII. Lesiones combinadas motoras y sensitivas
VIII. Hernia del disco intervertebral
Test de autoevaluación

9 **Tronco encefálico**

I. Introducción: el tronco encefálico
II. Bulbo raquídeo (mielencéfalo)
III. Protuberancia
IV. Mesencéfalo (cerebro medio)
V. Fibras corticobulbares (corticonucleares)
Test de autoevaluación

10 **Sistema trigeminal**

I. Nervio trigémino (V par)
II. Tractos trigeminotalámicos ascendentes
III. Núcleos sensitivos del trigémino
IV. Fibras trigeminocerebelosas
V. Reflejos trigeminales
VI. Consideraciones clínicas
Test de autoevaluación

11 **Sistema auditivo**

I. Introducción: el sistema auditivo
II. Oído externo, medio e interno
III. Vía auditiva
IV. Haz coclear eferente (olivococlear)
V. Defectos auditivos
VI. Pruebas con el diapasón
VII. Respuestas provocadas auditivas del tronco encefálico (RPATE)
Test de autoevaluación

12 **Sistema vestibular**

I. Introducción: el sistema vestibular
II. Laberinto
III. Vías vestibulares
IV. Conexiones vestibulares eferentes
V. Fascículo longitudinal interno
VI. Reflejos vestibulooculares
VII. Rigidez descerebrada y decorticada
VIII. Consideraciones clínicas
Test de autoevaluación

13 **Pares craneales**

I. Introducción: pares craneales
II. Nervio olfatorio (I par)
III. Nervio óptico (II par)
IV. Nervio motor ocular común (III par)

V. Nervio patético (IV par)
VI. Nervio trigémino (V par)
VII. Nervio motor ocular externo (VI par)
VIII. Nervio facial (VII par)
IX. Nervio vestibuloocular (auditivo) (VIII par)
X. Nervio glosofaríngeo (IX par)
XI. Nervio neumogástrico (X par)
XII. Nervio accesorio espinal (XI par)
XIII. Nervio hipogloso mayor (XII par)
Test de autoevaluación

14 **Lesiones del tronco encefálico**

I. Introducción: lesiones del tronco encefálico
II. Lesiones vasculares del bulbo raquídeo
III. Lesiones vasculares de la protuberancia
IV. Lesiones del mesencéfalo
V. Neurinoma acústico (schwannoma)
VI. Oftalmoplejía internuclear
VII. Síndrome del agujero yugular (Vernet)
VIII. Síndrome del robo de la subclavia
Test de autoevaluación

15 **Cerebelo**

I. Visión global: el cerebelo
II. Partes principales del cerebelo
III. Corteza cerebelosa
IV. Vías cerebelosas principales
V. Disfunción cerebelosa
VI. Lesiones cerebelosas
Test de autoevaluación

16 **Tálamo**

I. Introducción: el tálamo
II. Límites del tálamo
III. Principales núcleos y conexiones del tálamo
IV. Irrigación sanguínea del tálamo
V. Cápsula interna
VI. Irrigación sanguínea de la cápsula interna
VII. Consideraciones clínicas
Test de autoevaluación

17 **Sistema visual**

I. Introducción: el sistema visual

II. La retina
III. Vía visual
IV. Reflejos fotomotores y sus vías
V. Vía de la dilatación pupilar
VI. Reacción de convergencia-acomodación
VII. Centros para la motilidad ocular
VIII. Consideraciones clínicas
Test de autoevaluación

18 **Sistema nervioso vegetativo**

I. Visión global: el sistema nervioso vegetativo
II. Divisiones del sistema nervioso vegetativo
III. Fibras aferentes viscerales y dolor visceral
IV. Inervación vegetativa de algunos órganos
V. Consideraciones clínicas
Test de autoevaluación

19 **Hipotálamo**

I. Visión global: el hipotálamo
II. Anatomía de la superficie hipotalámica
III. Regiones y núcleos hipotalámicos
IV. Principales conexiones hipotalámicas
V. Principales sistemas de fibras
VI. Consideraciones funcionales
VII. Consideraciones clínicas
Test de autoevaluación

20 **Sistemas olfatorio, gustativo y límbico**

I. Sistema olfatorio
II. Sistema gustativo
III. Sistema límbico
Test de autoevaluación

21 **Ganglios basales y sistema motor estriado**

I. Ganglios basales
II. Sistema motor estriado
Test de autoevaluación

22 **Neurotransmisores y vías**

I. Introducción
II. Acetilcolina
III. Dopamina
IV. Noradrenalina

V. Serotonina (5-hidroxitriptamina [5-HT])
VI. Péptidos opioides
VII. Neuropéptidos no opioides
VIII. Aminoácidos
IX. Óxido nítrico
X. Consideraciones funcionales y clínicas
Test de autoevaluación

23 **Corteza cerebral**

I. Visión global: la corteza cerebral
II. Las seis capas del neocórtex
III. Áreas funcionales de la corteza cerebral
IV. Dominancia cerebral
V. Síndrome del cerebro hendido
VI. Irrigación sanguínea de las principales áreas funcionales del córtex
Test de autoevaluación

24 **Apraxia, afasia y disprosodia**

I. Apraxia
II. Afasia
III. Disprosodias
Test de autoevaluación

Test final

Respuestas razonadas

Apéndice: tabla de los nervios craneales

Glosario

Índice alfabético de materias

CAPÍTULO
1

Anatomía macroscópica del cerebro

I. Introducción: el cerebro

- Es la parte del sistema nervioso central (SNC) situada en el interior de la bóveda craneana, el **encéfalo.** Su superficie hemisférica está plegada y presenta **circunvoluciones** y **cisuras.**
- Está compuesto por el **cerebro** (hemisferios cerebrales y diencéfalo), el **tronco encefálico** (mesencéfalo, protuberancia y bulbo raquídeo) y el **cerebelo.**
- Pesa 350 g en el recién nacido y 1.400 g en el adulto.
- Está cubierto por tres membranas de tejido conectivo, las **meninges.**
- Está rodeado por el **líquido cefalorraquídeo (LCR),** que lo apoya y protege frente a los traumatismos.

II. Divisiones del cerebro

- El cerebro se divide en seis partes postembrionarias: **telencéfalo, diencéfalo, mesencéfalo, protuberancia, bulbo raquídeo** y **cerebelo.**

A. Telencéfalo

- Consta de los **hemisferios cerebrales** (que comprenden la corteza cerebral y la sustancia blanca) y los **ganglios basales.** Los hemisferios cerebrales contienen los **ventrículos laterales.**

1. Hemisferios cerebrales (figs. 1-1 a 1-5)

- Están separados por la cisura cerebral longitudinal y la hoz del cerebro.
- Están conectados entre sí por el cuerpo calloso.
- Constan de seis lóbulos y las estructuras olfatorias:

a. Lóbulo frontal (v. figs. 1-3 y 1-4)

- Se extiende desde la cisura central hasta el polo frontal.
- Está situado sobre la cisura lateral y por delante de la cisura central.
- Contiene las siguientes circunvoluciones:

(1) Circunvolución precentral

- Está compuesta por el área motora (área 4).

(2) Circunvolución frontal superior

- Contiene la corteza motora suplementaria, en la superficie interna (área 6).

Algunos expertos clasifican el diencéfalo como una parte del tronco encefálico, no del cerebro.

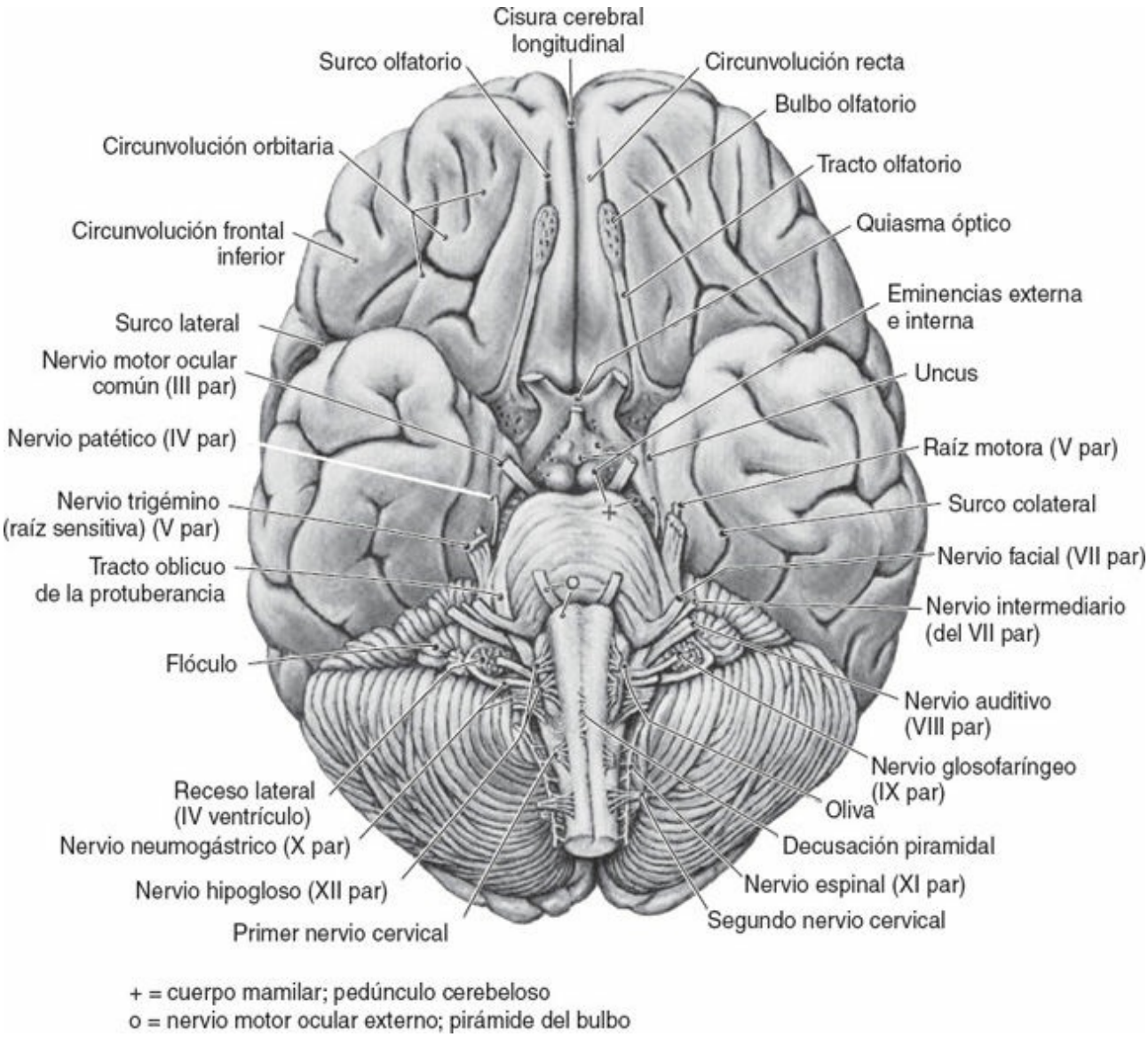

Figura 1-1. Base del cerebro con los nervios craneales. (Reimpreso con autorización de Truex RC, Kellner CE. *Detailed Atlas of the Head and Neck*. New York: Oxford University Press, 1958, pág. 34.)

(3) Circunvolución frontal media

- Contiene el campo visual frontal (área 8).

(4) Circunvolución frontal inferior

- Contiene el área del lenguaje de Broca en el hemisferio dominante (áreas 44 y 45).

(5) Circunvolución recta y circunvoluciones orbitarias

- Están separadas por el surco olfatorio.

(6) Lóbulo paracentral anterior

- Se halla en la superficie interna entre la circunvolución frontal superior (cisura paracentral) y la cisura central.
- Representa una continuación de la circunvolución precentral en

la superficie hemisférica interna.

b. Lóbulo parietal (v. figs. 1-3 a 1-5)

- Se extiende desde la cisura central hasta el lóbulo occipital y está situado por encima del lóbulo temporal.
- Contiene los siguientes lóbulos y circunvoluciones:

(1) Circunvolución poscentral

- Es el área somatosensorial primaria de la corteza cerebral (áreas 3, 1 y 2).

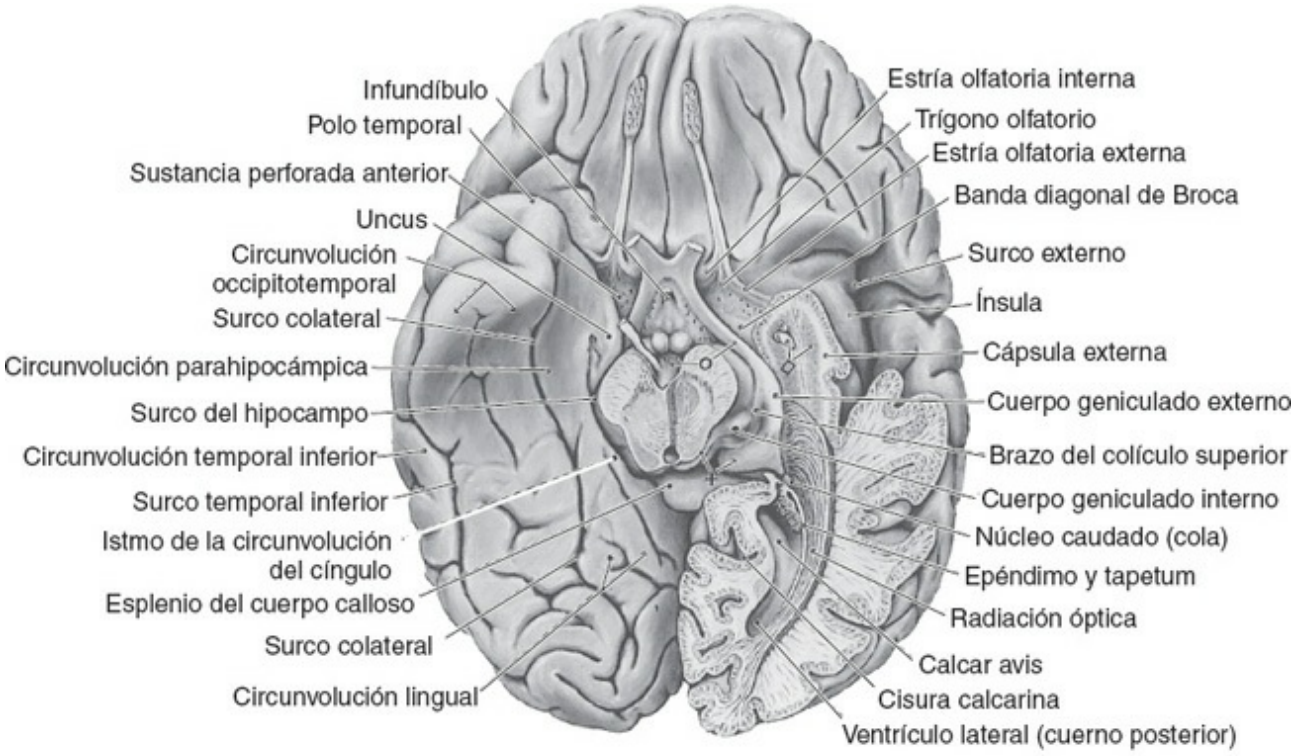

Figura 1-2. Cara inferior del cerebro. Se observan las principales circunvoluciones y cisuras. El hemisferio izquierdo se ha disecado para mostrar las vías visuales y la relación de la radiación óptica con el ventrículo lateral. (Reimpreso con autorización de Truex RC, Kellner CE. *Detailed Atlas of the Head and Neck*. New York: Oxford University Press, 1958, pág. 46.)

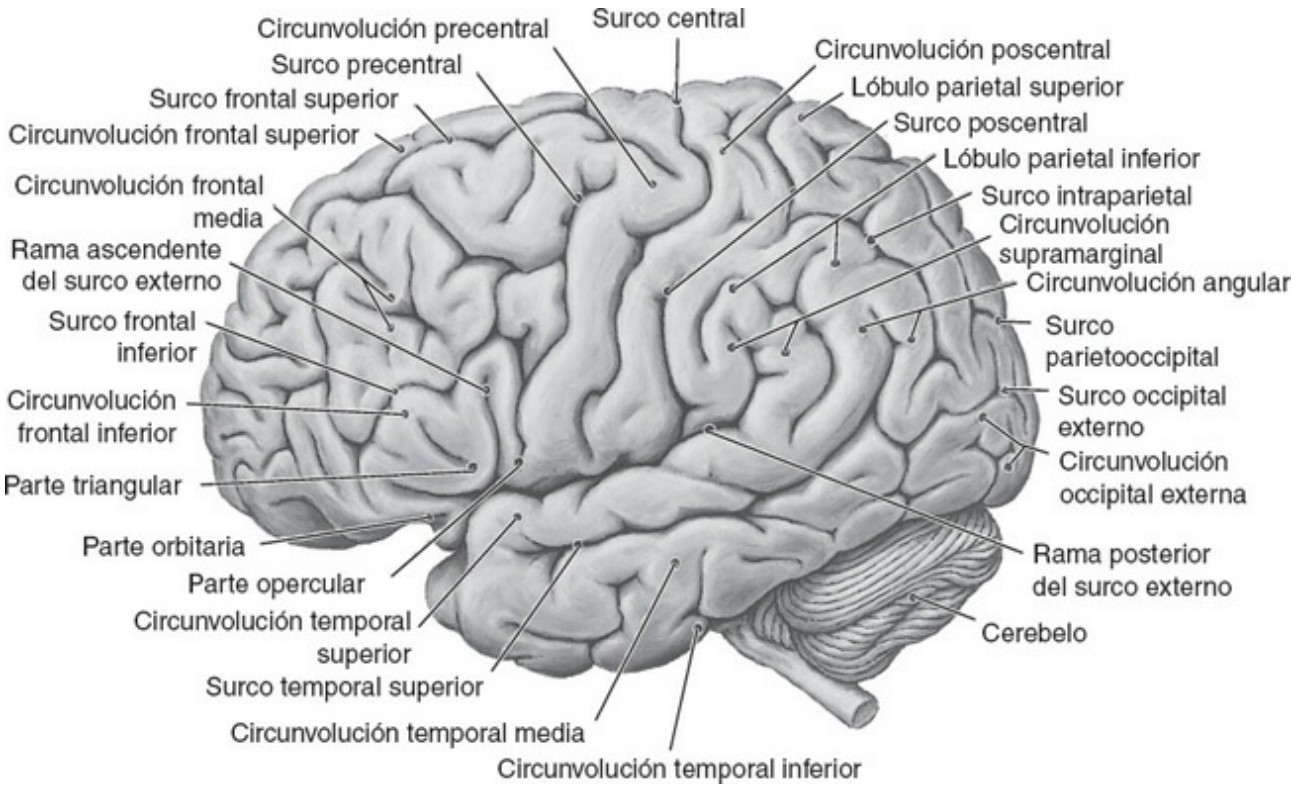

Figura 1-3. Superficie convexa externa del cerebro. Se observan las principales circunvoluciones y cisuras. El surco central separa la corteza motora primaria (circunvalación precentral) de la corteza somatosensorial primaria (circunvolución poscentral). (Reimpreso con autorización de Truex RC, Kellner CE. *Detailed Atlas of the Head and Neck*. New York: Oxford University Press, 1958, pág. 47.)

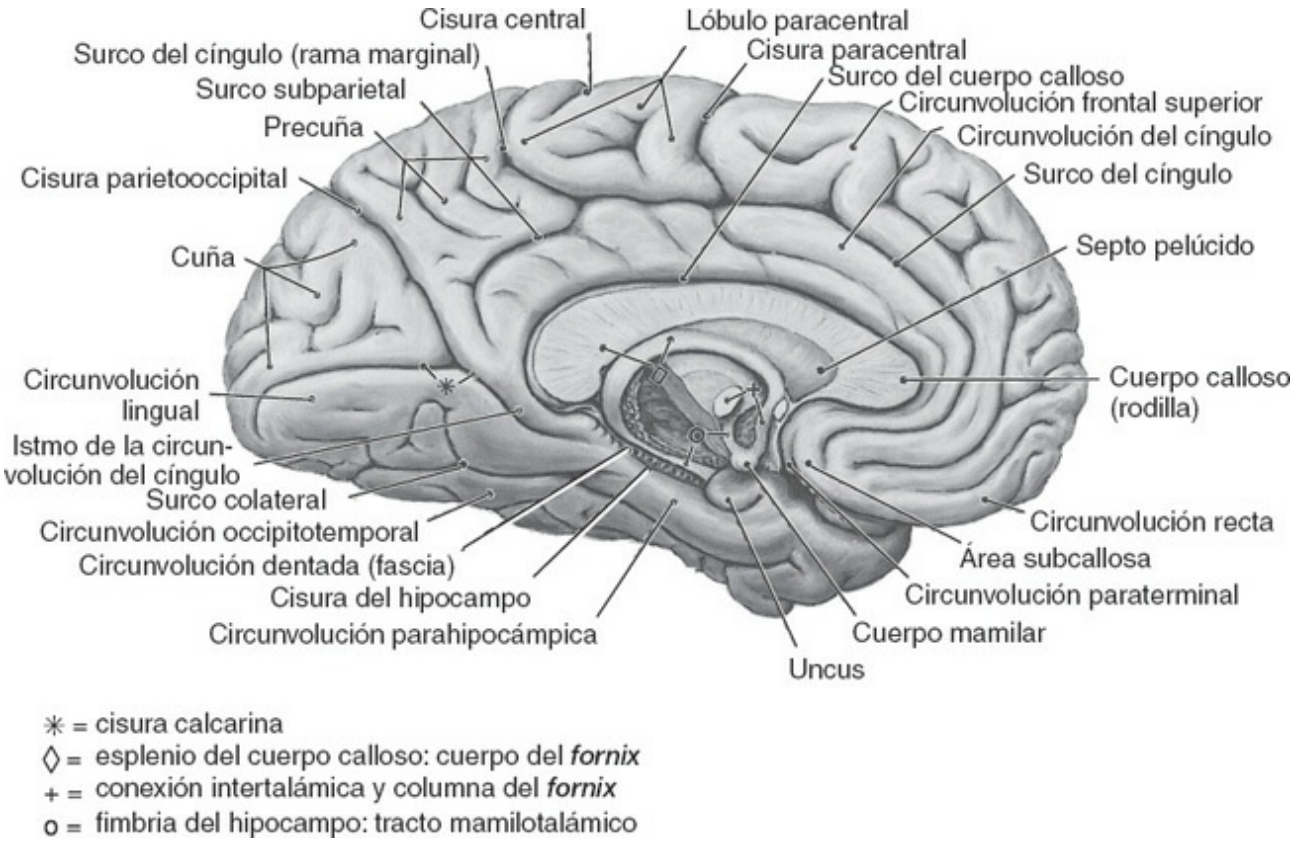

Figura 1-4. Superficie interna del cerebro. Se muestran las principales circunvoluciones y cisuras. Algunas porciones del tálamo y el hipotálamo se han eliminado para mostrar la fimbria, la columna anterior del *fornix* y el tracto mamilotalámico. (Reimpreso con autorización de Truex RC, Kellner CE. *Detailed Atlas of the Head and Neck*. New York: Oxford University Press, 1958, pág. 49.)

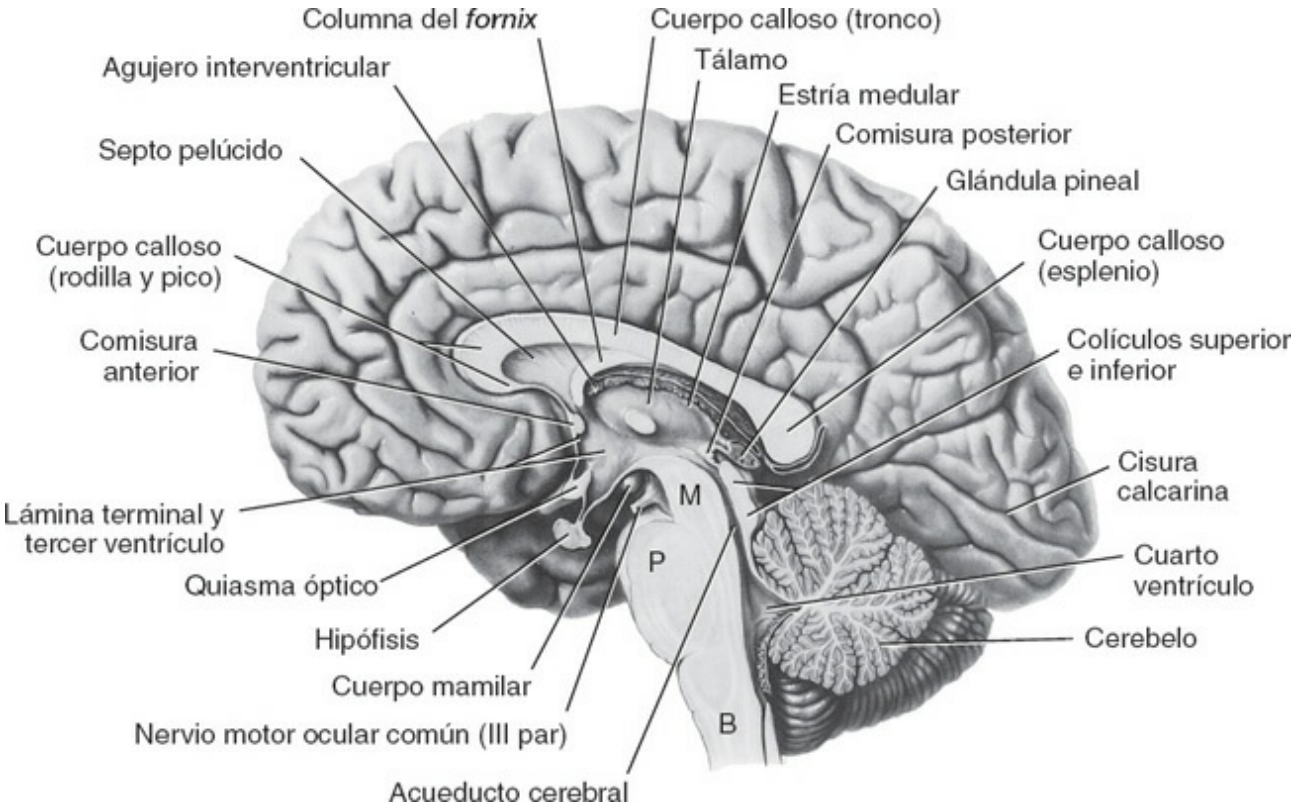

Figura 1-5. Corte sagital medio del cerebro y el tronco encefálico. Se muestran las estructuras que rodean a los ventrículos tercero y cuarto. El tronco encefálico incluye el mesencéfalo (M), la protuberancia (P) y el bulbo raquídeo (B). (Reimpreso con autorización de Wolf-Heidegger G. *Atlas der systematischen Anatomie des Menschen,* vol III, 3rd ed. Basel, S Karger AG, 1972.)

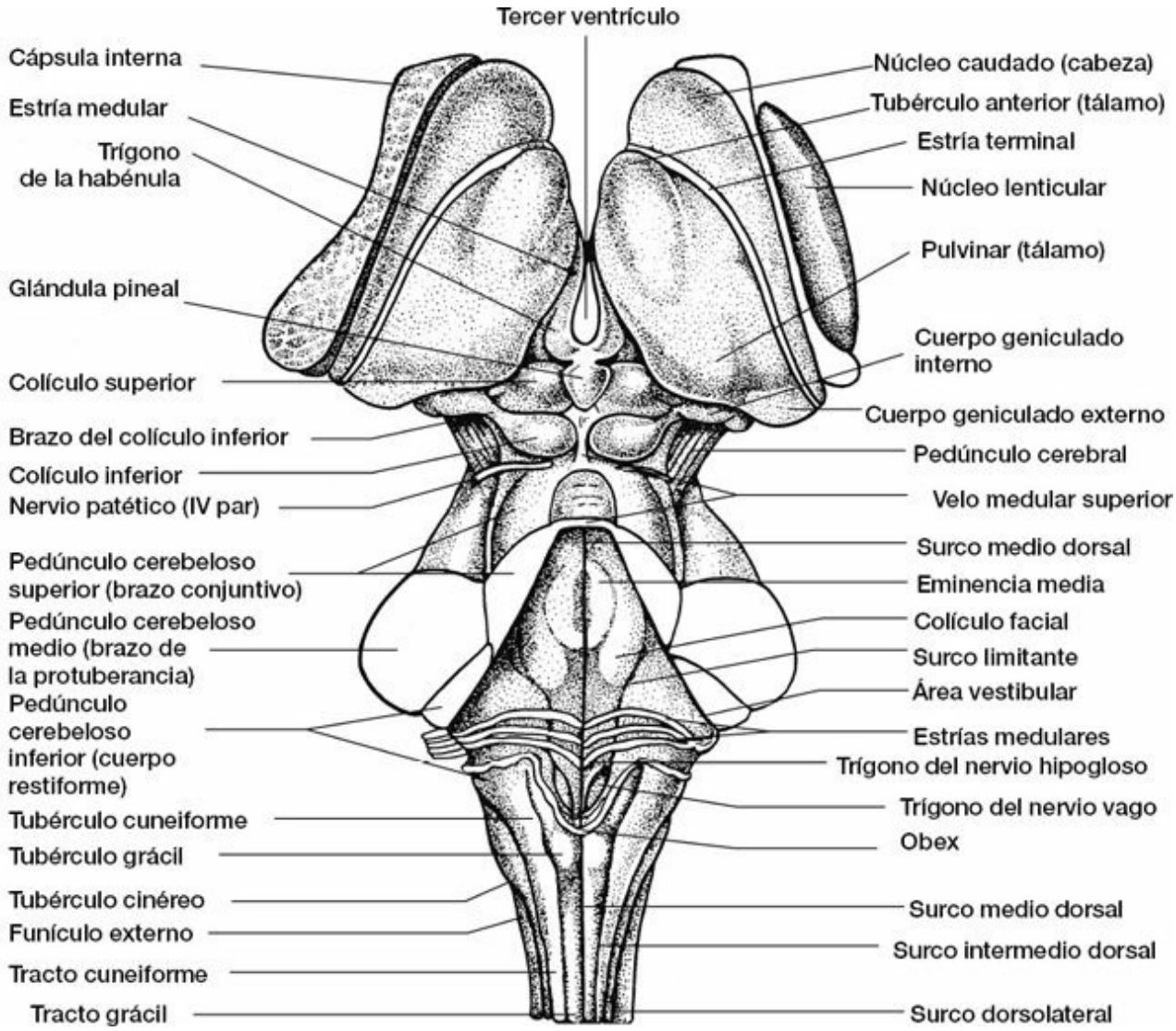

Figura 1-6. Anatomía de la superficie del tronco encefálico y relaciones de los nervios craneales adosados (cara posterior). Se ha eliminado el cerebelo para mostrar los tres pedúnculos cerebelosos y el suelo del cuarto ventrículo (fosa romboidal). (Reimpreso con autorización de Truex BC, Carpenter MB. *Human Neuroanatomy.* Baltimore: Williams & Wilkins, 1969, pág. 31.)

(2) Lóbulo parietal superior

- Comprende las áreas de asociación que intervienen en las funciones somatosensoriales (áreas 5 y 7).

(3) Lóbulo parietal inferior

(a) Circunvolución supramarginal

- Interrelaciona los impulsos aferentes somatosensoriales, auditivos y visuales (área 40).

(b) Circunvolución angular (área 39)

- Recibe los impulsos de la corteza visual primaria.

(4) Precuña

- Está localizada entre el lóbulo paracentral y la cuña.

(5) Lóbulo paracentral posterior

- Está localizado en la superficie interna, entre el surco central y la precuña.
- Representa la prolongación de la circunvolución poscentral en la superficie hemisférica interna.

c. Lóbulo temporal (v. figs. 1-2 a 1-4)

- Se extiende desde el polo temporal hasta el lóbulo occipital, por debajo del surco lateral.
- Se extiende desde el surco lateral hasta el surco colateral.
- Contiene las siguientes circunvoluciones:

(1) Circunvoluciones temporales transversas de Heschl

- Están situadas dentro del surco lateral.
- Se extienden desde la circunvolución temporal superior hasta el cuerpo geniculado interno (fig. 1-6).
- Son las áreas auditivas primarias de la corteza cerebral (áreas 41 y 42).

(2) Circunvolución temporal superior

- Se asocia con las funciones auditivas.
- Contiene el **área del lenguaje de Wernicke** en el hemisferio dominante (área 22).
- Contiene el plano temporal en su superficie superior oculta.

(3) Circunvolución temporal media

(4) Circunvolución temporal inferior

(5) Circunvolución occipitotemporal externa (circunvolución fusiforme)

- Está situada entre el surco temporal inferior y el surco lateral.

d. Lóbulo occipital (v. figs. 1-3 a 1-5)

- Está situado por detrás de una línea que une el surco parietooccipital y la escotadura preoccipital.
- Contiene dos estructuras:

(1) Cuña

- Está situada entre el surco parietooccipital y la cisura calcarina.
- Contiene la corteza visual (áreas 17, 18 y 19).

(2) Circunvolución lingual (circunvolución occipitotemporal interna)

- Está situada por debajo de la cisura calcarina.
- Contiene la corteza visual (áreas 17, 18 y 19).

e. Lóbulo insular *(insula)* (v. fig. 1-2)

- Está enterrado en el surco lateral.

- Posee circunvoluciones cortas y largas.

f. Lóbulo límbico (v. figs. 1-4 y 23-1 B)

- Es una **estructura en forma de C** de la superficie hemisférica interna que rodea el cuerpo calloso y la cara externa del mesencéfalo.
- Incluye las siguientes estructuras:

(1) Circunvolución paraterminal y área subcallosa (v. fig. 1-4)

- Están localizadas por delante de la lámina terminal y del pico del cuerpo calloso.

(2) Circunvolución del cíngulo

- Está situada directamente por encima del cuerpo calloso.
- Se continúa con la circunvolución parahipocámpica en el istmo.

(3) Circunvolución parahipocámpica

- Está situada entre el hipocampo y los surcos colaterales y termina en el **uncus.**

(4) Formación del hipocampo (v. figs. 1-2 y 1-4)

- Está situada entre las cisuras coroidea y del hipocampo.
- Está enrollada en la circunvolución parahipocámpica.
- Está conectada con el hipotálamo y el área septal a través del ***fornix***.
- Incluye las tres estructuras siguientes:

(a) Circunvolución dentada (v. fig. 1-4)

(b) Hipocampo

(c) Subículo (v. fig. 20-5)

g. Estructuras olfatorias (v. fig. 1-2)

- Se hallan en la superficie orbitaria del cerebro e incluyen:

(1) Bulbo y tracto olfatorios

- Son una evaginación del telencéfalo.

(2) Bulbo olfatorio

- Recibe el nervio olfatorio (I par craneal [PC]).

(3) Trígono y estrías olfatorios

(4) Sustancia perforada anterior

- Creada por las arterias estriadas penetrantes.

(5) Banda diagonal de Broca (v. fig. 1-2)

- Interconecta el núcleo amigdalino y el área septal.

2. Ganglios basales (fig. 1-7; v. figs. 1-6 y 21-1)

- Son los núcleos subcorticales del telencéfalo.
- Incluyen las siguientes estructuras:

a. Núcleo caudado

- Forma parte del estriado, junto con el putamen.

b. Putamen

- Forma parte del estriado, junto con el núcleo caudado.
- Forma parte del núcleo lenticular, junto con el globo pálido.

c. Globo pálido

- Forma parte del núcleo lenticular, junto con el putamen.

d. Complejo nuclear amigdalino (amígdala)

3. Ventrículos laterales (v. fig. 2-4)

- Son cavidades de los hemisferios cerebrales, revestidas por el epéndimo.
- Contienen **LCR** y los **plexos coroideos**.
- Comunican con el tercer ventrículo a través de los dos agujeros interventriculares de Monro (v. fig. 2-3).
- Están separados entre sí por el septo pelúcido.

4. Corteza cerebral

- Consta de una capa delgada, o manto, de sustancia gris.
- Recubre la superficie de los hemisferios cerebrales.
- Está plegada en circunvoluciones, separadas por cisuras.

5. Sustancia blanca

- Incluye las comisuras cerebrales y la cápsula interna.

a. Comisuras cerebrales (v. figs. 1-4 y 1-5)

- Interconectan los hemisferios cerebrales, e incluyen:

(1) Cuerpo calloso

- Es la comisura más voluminosa del cerebro.
- Interconecta los dos hemisferios.
- Se compone de cuatro partes:

(a) Pico

(b) Rodilla

(c) Tronco

(d) Esplenio

(2) Comisura anterior

- Está localizada en la sección sagital media entre la lámina terminal y la columna del *fornix*.
- Interconecta los bulbos olfatorios y los lóbulos temporales medio e inferior.

Algunos expertos incluyen la circunvolución parahipocámpica como una estructura del lóbulo temporal.

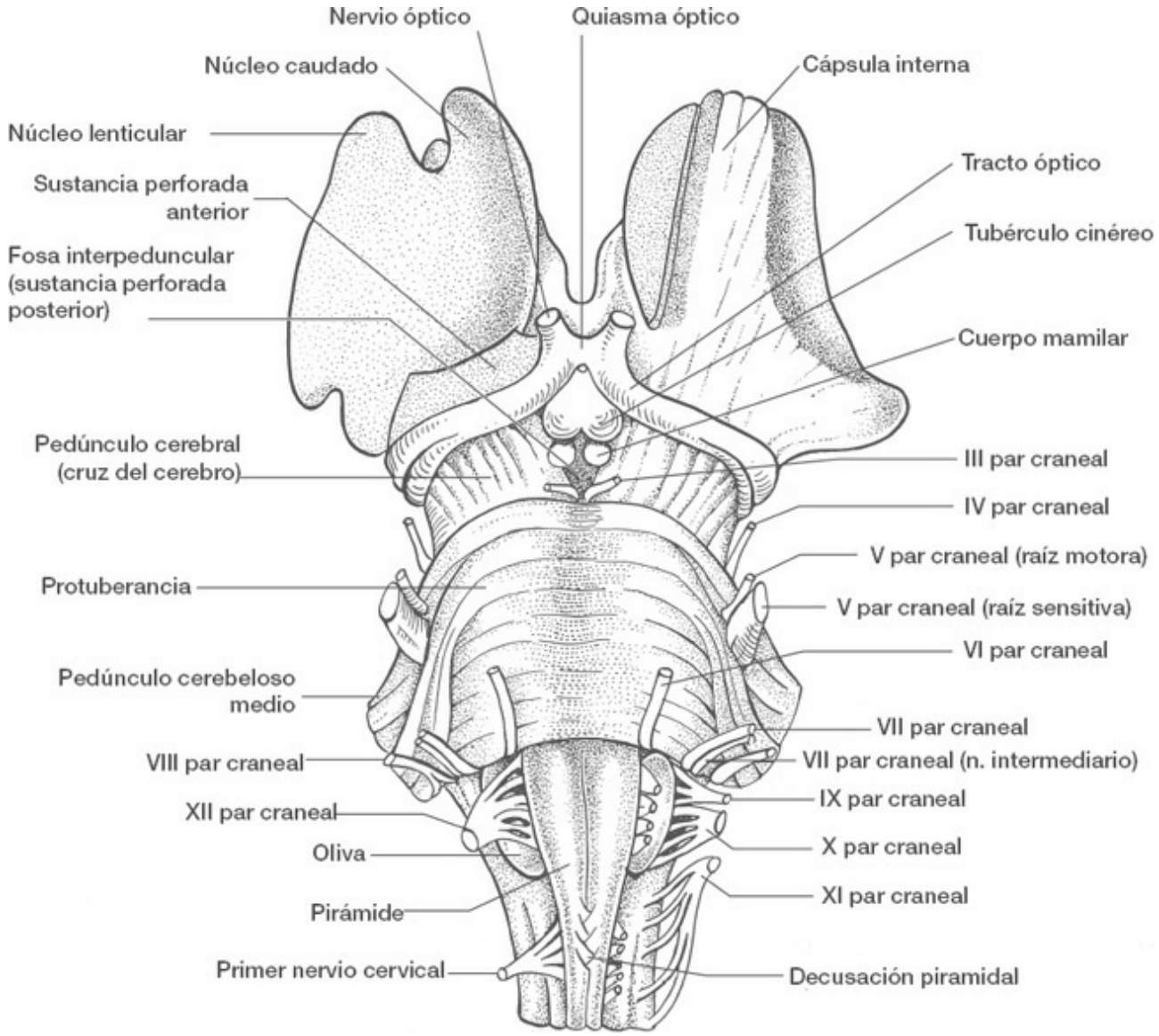

Figura 1-7. Anatomía de la superficie del tronco encefálico y relaciones de los nervios craneales adosados (cara anterior). (Reimpreso con autorización de Truex BC, Carpenter MB. *Human Neuroanatomy.* Baltimore: Williams & Wilkins, 1969, pág. 31.)

(3) Comisura hipocámpica (comisura del *fornix*)

- Se localiza entre los *fornix* y por delante del esplenio del cuerpo calloso.

b. Cápsula interna (v. figs. 1-6, 1-7 y 16-3)

- Está formada por la sustancia blanca situada entre los ganglios basales y el tálamo.
- Posee tres partes:

(1) Brazo anterior

- Está localizado entre el núcleo caudado y el putamen.

(2) Rodilla

- Está localizada enre los brazos anterior y posterior.
- Contiene fibras corticobulbares.

(3) Brazo posterior

- Está localizado entre el tálamo y el núcleo lenticular (que está compuesto por el putamen y el globo pálido).
- Contiene fibras corticoespinales.

B. Diencéfalo (v. figs. 1-5 y 1-6)

- Está localizado entre el telencéfalo y el mesencéfalo y entre el agujero interventricular y la comisura posterior.
- Recibe el nervio óptico (II par craneal).
- Está compuesto por el epitálamo, el tálamo, el hipotálamo, el subtálamo y el tercer ventrículo con las estructuras asociadas.

1. Epitálamo (v. figs. 1-5 y 1-6)

a. Glándula pineal (epífisis cerebral)

b. Trígono de la habénula (v. fig. 1-6)

c. Estría medular del tálamo

d. Comisura posterior

- Media la reacción consensual del reflejo pupilar a la luz.

e. Tela coroidea y plexo coroideo del tercer ventrículo

2. Tálamo (v. fig. 1-6)

- Está separado del hipotálamo por el **surco hipotalámico**.
- Consta de las siguientes estructuras superficiales:

a. Pulvinar

b. Metatálamo

(1) Cuerpo geniculado interno (sistema auditivo)

(2) Cuerpo geniculado externo (sistema visual)

c. Tubérculo anterior

d. Adherencia intertalámica (masa intermedia)

3. Hipotálamo (v. figs. 1-1, 1-2 y 1-6)

a. Quiasma óptico

b. Cuerpo mamilar

c. Infundíbulo

d. *Tuber cinereum*

4. Subtálamo (tálamo anterior)

- Está localizado por delante del tálamo y por fuera del hipotálamo.
- No es visible en los cortes sagitales medios a través del tercer ventrículo.
- Consta de:

a. Núcleo subtalámico

b. *Zona incerta* y campos de Forel (v. fig. 21-3)

5. Tercer ventrículo y estructuras asociadas (v. figs. 1-5 y 2-4)

a. Lámina terminal

- Es consecuencia del cierre del neuroporo anterior.

b. Tela coroidea

c. Plexo coroideo

d. Agujero interventricular de Monro

- Interconecta el ventrículo lateral y el tercer ventrículo.

e. Receso óptico

f. Receso infundibular

g. Receso suprapineal

h. Receso pineal

C. Mesencéfalo (v. fig. 1-6)

- Está localizado entre el diencéfalo y la protuberancia.
- Se extiende desde la comisura posterior hasta el frenillo del velo medular superior.
- Contiene el **acueducto cerebral,** que interconecta los ventrículos tercero y cuarto.

1. Cara anterior

a. Pedúnculo cerebral

b. Fosa interpeduncular

(1) Nervio motor ocular común (III par craneal)

(2) Sustancia perforada posterior

- Se crea por las ramas penetrantes de las arterias cerebral posterior y comunicante posterior.

2. Cara posterior

a. Colículo superior (sistema visual)

b. Brazo del colículo superior

c. Colículo inferior (sistema auditivo)

d. Brazo del colículo inferior

e. Nervio patético (IV par craneal)

- Es el único par craneal que sale del tronco encefálico por su cara posterior.

D. Protuberancia (v. figs. 1-1 y 1-7)

- Está localizada entre el mesencéfalo y el bulbo raquídeo.
- Se extiende desde el surco protuberancial inferior hasta el surco protuberancial superior.

1. Cara anterior

a. Base de la protuberancia

b. Pares craneales

(1) Nervio trigémino (V par)

(2) Nervio motor ocular externo (VI par)

(3) Nervio facial (VII par)

(4) Nervio auditivo (VIII par)

2. Cara posterior (fosa romboidal)

a. *Locus caeruleus*

- Contiene el mayor acúmulo de neuronas noradrenérgicas del SNC.

b. Colículo facial

- Contiene el núcleo del nervio motor ocular externo y la rodilla interna del nervio facial.

c. Surco limitante

- Separa la lámina alar de la lámina basal.

d. Estrías medulares de la fosa romboidea

- Dividen la fosa romboidea en dos porciones: protuberancial superior y bulbar inferior.

E. Bulbo raquídeo (mielencéfalo) (v. figs. 1-1 y 1-7)

- Está localizado entre la protuberancia y la médula espinal.
- Se extiende desde la primera vértebra cervical (C1) hasta el surco protuberancial inferior (también denominado surco bulboprotuberancial).

1. Cara anterior

a. Pirámide

- Contiene el tracto corticoespinal.

b. Oliva

- Contiene el núcleo olivar inferior.

c. Pares craneales

(1) Nervio glosofaríngeo (IX par)

(2) Nervio neumogástrico (X par)

(3) Nervio espinal (XI par)

(4) Nervio hipogloso (XII par)

2. Cara posterior

a. Tubérculo grácil

b. Tubérculo cuneiforme

c. Fosa romboidal (v. fig. 1-6)

(1) Estrías medulares de la fosa romboidal

(2) Trígono del nervio neumogástrico

(3) Trígono del nervio hipogloso

(4) Surco limitante
(5) Área postrema (centro del vómito)

F. Cerebelo (v. figs. 1-1 y 1-5)

- Está localizado en la fosa craneal posterior.
- Está unido al tronco encefálico por tres pedúnculos cerebelosos.
- Forma el techo del cuarto ventrículo.
- Está separado de los lóbulos occipital y temporal por la **tienda del cerebelo**.
- Consta de **láminas y cisuras** en su superficie.
- Contiene las siguientes estructuras superficiales:

1. Hemisferios
- Están compuestos por dos lóbulos laterales.

2. Vermis
- Es una estructura situada en la línea media.

3. Flóculo y nódulo del vermis
- Constituyen el lóbulo floculonodular.

4. Amígdala
- Es un lóbulo redondeado sobre la superficie inferior de cada hemisferio cerebeloso.
- Con el aumento de la presión intracraneal puede herniarse a través del agujero occipital.

5. Pedúnculo cerebeloso superior (v. fig. 1-6)
- Conecta el cerebelo con la protuberancia y el mesencéfalo.

6. Pedúnculo cerebeloso medio (v. fig. 1-6)
- Conecta el cerebelo con la protuberancia.

7. Pedúnculo cerebeloso inferior (v. fig. 1-6)
- Conecta el cerebelo con el bulbo raquídeo.

8. Lóbulo anterior
- Está localizado por delante de la cisura primaria.

9. Lóbulo posterior
- Está localizado entre las cisuras primaria y posteroexterna.

10. Lóbulo floculonodular
- Está localizado por detrás de la cisura posteroexterna.

III. Atlas del cerebro y el tronco encefálico (figs. 1-8 a 1-18)

- Incluye cortes sagitales medios, parasagitales, coronales y axiales cerebrales, de grueso espesor y teñidos.

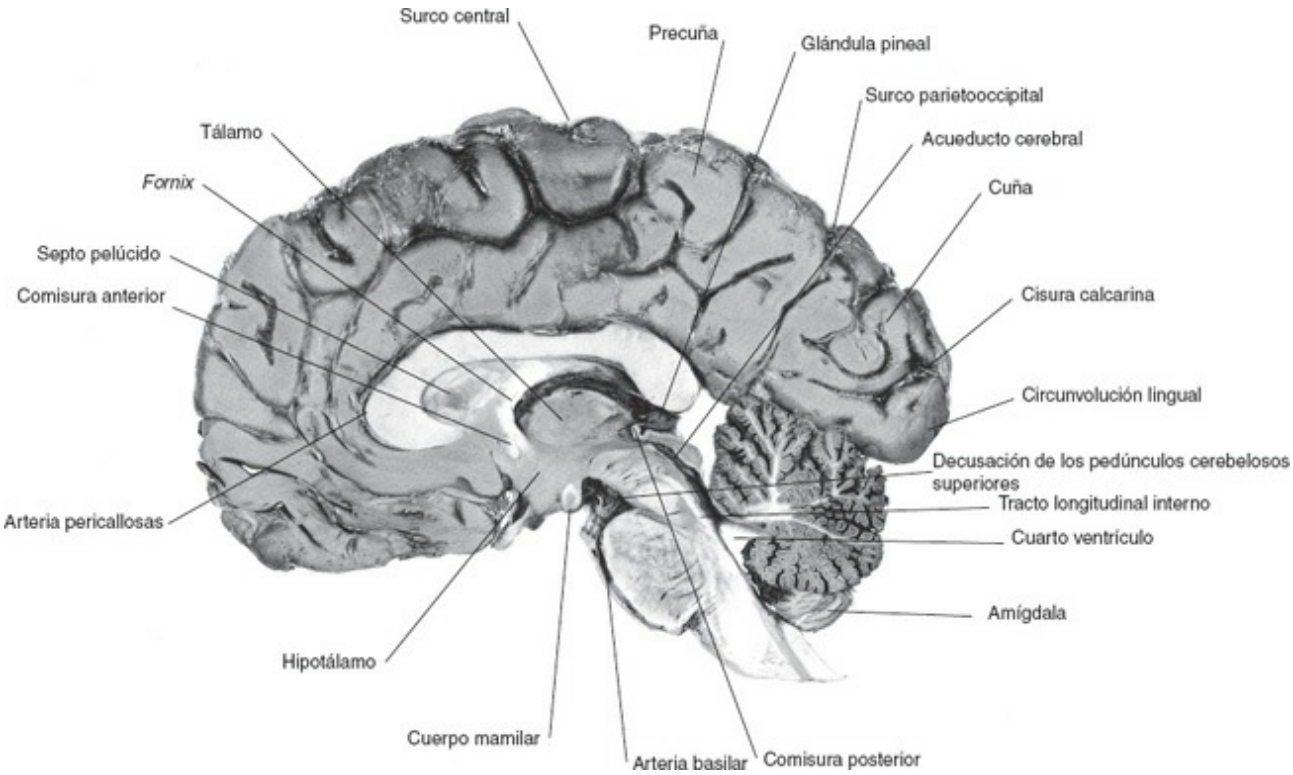

Figura 1-8. Corte sagital medio macroscópico del cerebro y el tronco encefálico, con las meninges y los vasos sanguíneos intactos. Pueden verse las granulaciones aracnoideas a lo largo de la cresta del hemisferio. La comisura posterior, la decusación de los pedúnculos cerebelosos superiores y el tracto longitudinal interno se observan con claridad. (Reimpreso con autorización de Roberts M, Hanaway J, Morest DK. *Atlas of the Human Brain in Section,*2nd ed. Philadelphia: Lea & Febiger, 1987, pág. 85.)

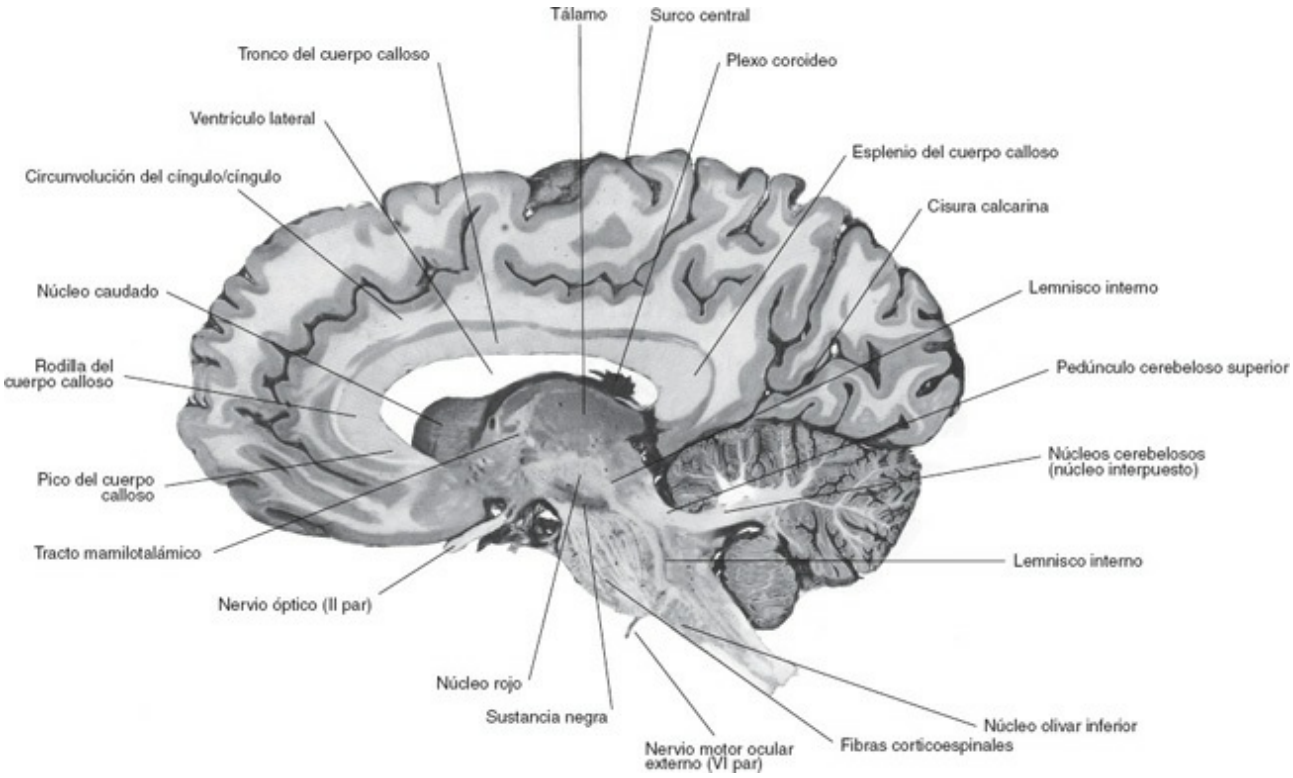

Figura 1-9. Corte parasagital macroscópico a través del núcleo rojo, el lemnisco interno y el núcleo olivar inferior. Pueden seguirse las vías corticoespinales desde la cruz del cerebro hasta la médula espinal. Se observa el nervio motor ocular externo (VI par) a su salida del surco bulboprotuberancial. (Reimpreso con autorización de Roberts M, Hanaway J, Morest DK. *Atlas of the Human Brain in Section,* 2nd ed. Philadelphia: Lea & Febiger,1987, pág. 81.)

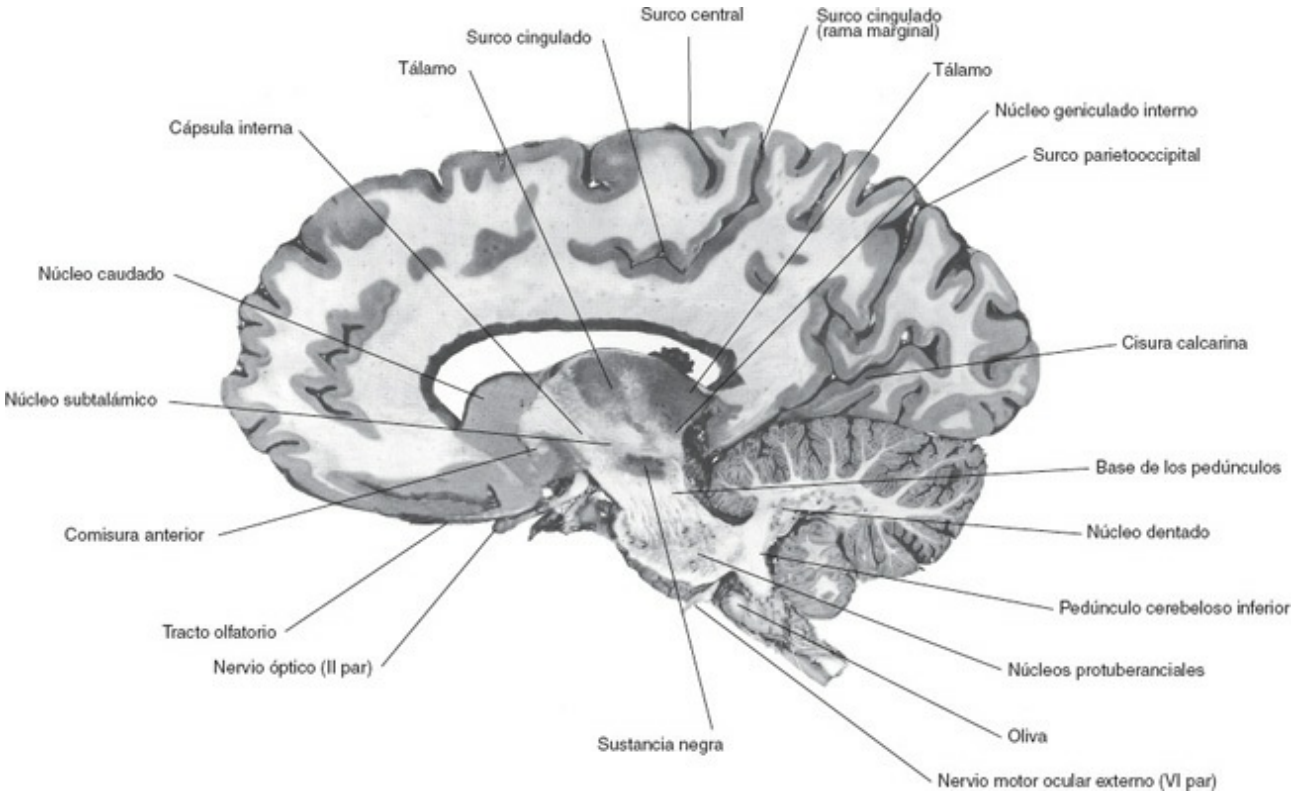

Figura 1-10. Corte parasagital macroscópico a través del núcleo caudado,el núcleo subtalámico,la sustancia negra y el núcleo dentado. Se ve el nervio motor ocular externo (VI par) a su salida del surco bulboprotuberancial. La lesión del núcleo subtalámico origina hemibalismo. La enfermedad de Parkinson se produce por pérdida de las neuronas pigmentadas de la sustancia negra. (Reimpreso con autorización de Roberts M, Hanaway J, Morest DK. *Atlas of the Human Brain in Section,*2nd ed. Philadelphia: Lea & Febiger,1987, pág. 79.)

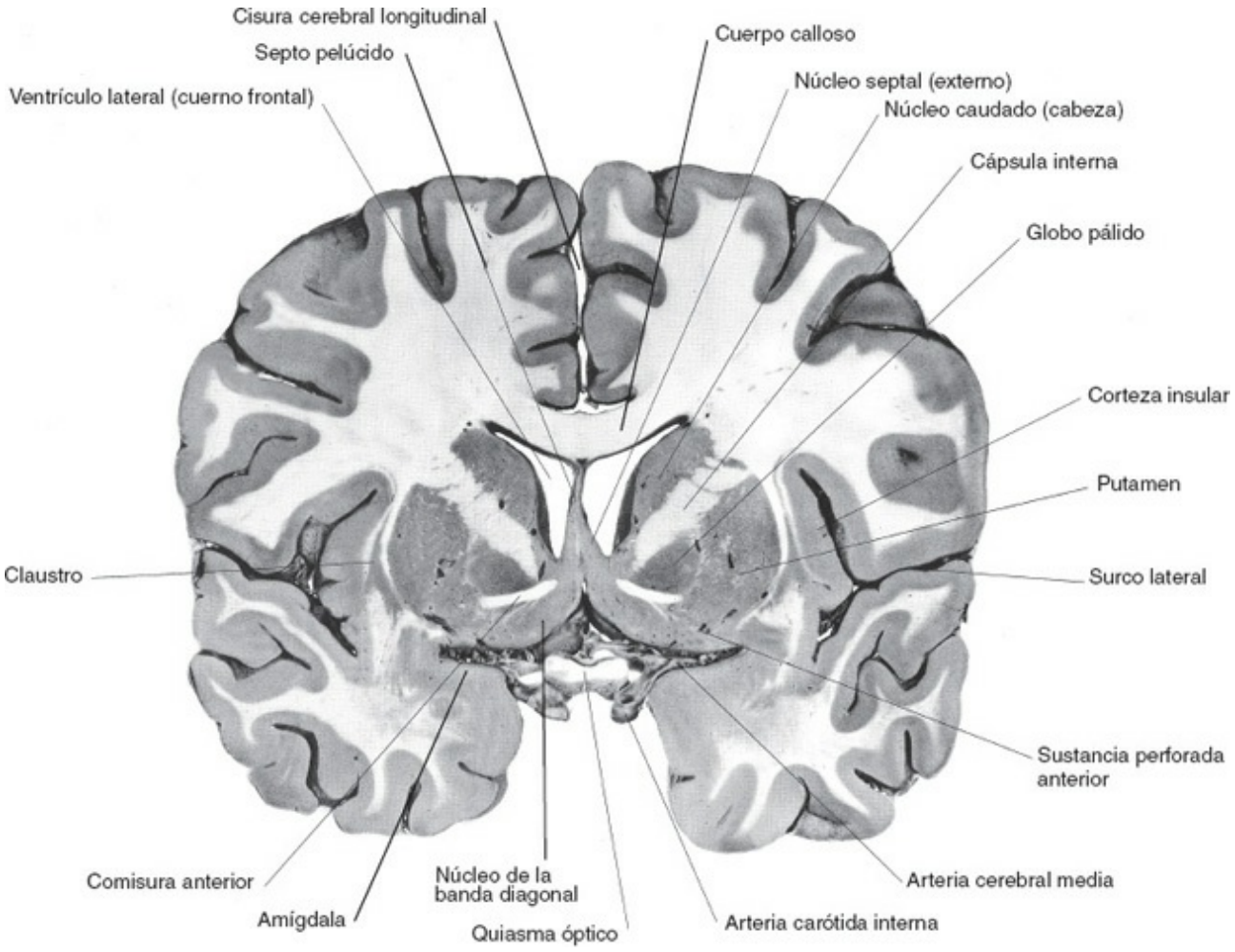

Figura 1-11. Corte coronal a través de la comisura anterior,la amígdala,los núcleos septales y el quiasma óptico. Los núcleos septales tienen conexiones recíprocas con la formación del hipocampo (subículo). (Reimpreso con autorización de Roberts M,Hanaway J,Morest DK. *Atlas of the Human Brain in Section,*2nd ed. Philadelphia: Lea & Febiger,1987,pág. 9.)

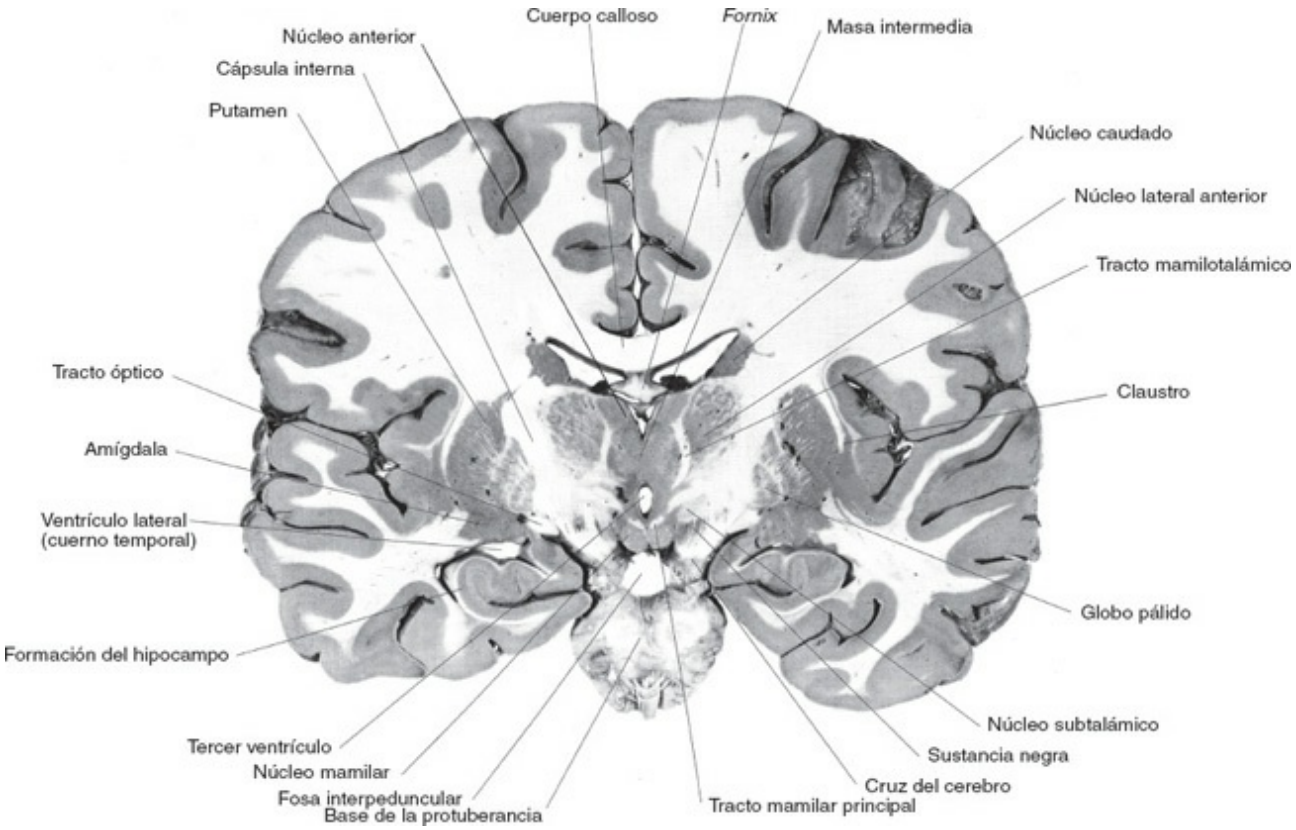

Figura 1-12. Corte coronal a través del brazo posterior de la cápsula interna,el tracto mamilotalámico (TMT), el cuerpo mamilar y la formación del hipocampo. Nótese que el TMT penetra en el núcleo ventral anterior. Los tractos ópticos son visibles a ambos lados. (Reimpreso con autorización de Roberts M, Hanaway J, Morest DK. *Atlas of the Human Brain in Section,* 2nd ed. Philadelphia: Lea & Febiger, 1987, pág. 19.

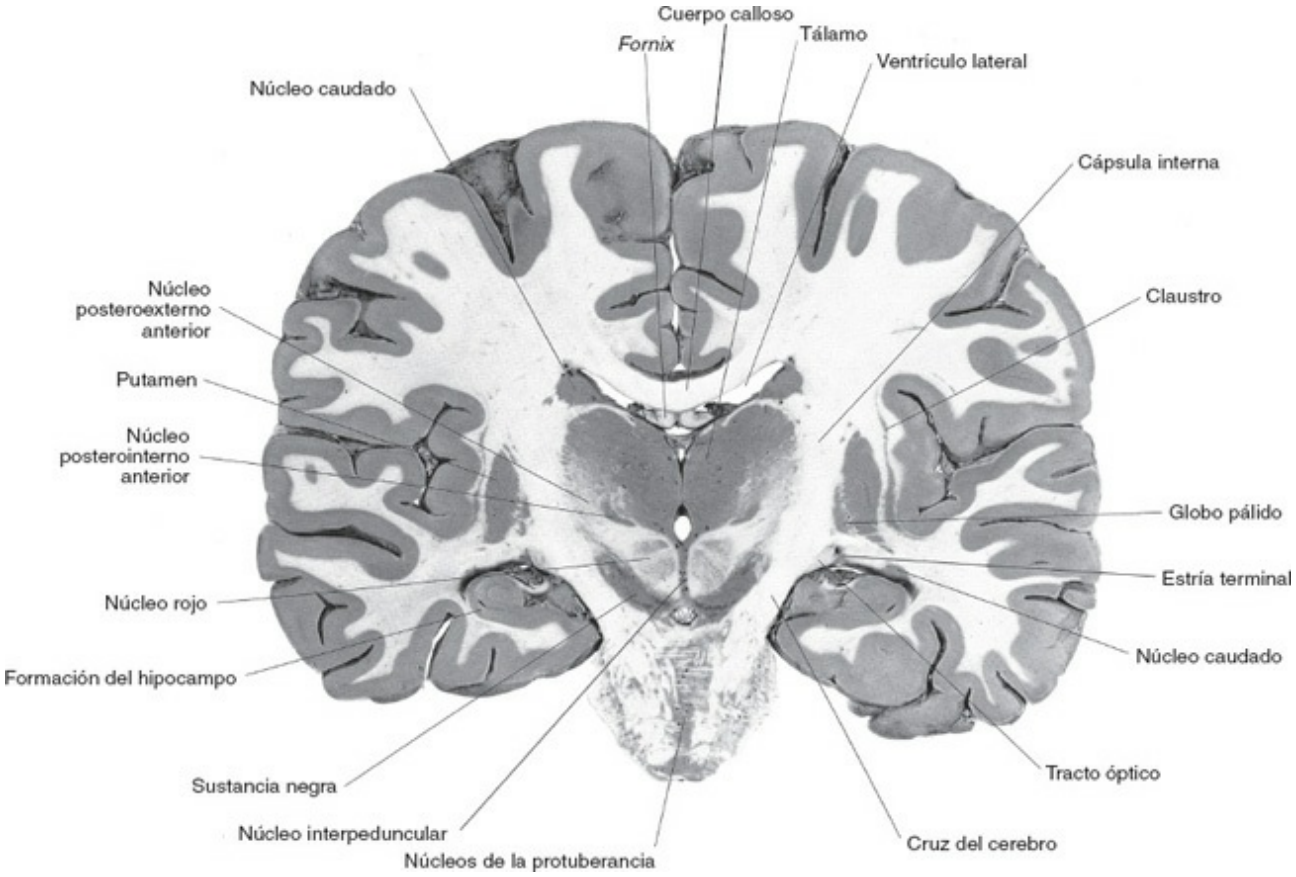

Figura 1-13. Corte coronal a través del tálamo,el núcleo posterointerno anterior,el núcleo posteroexterno anterior,el brazo posterior de la cápsula interna,la sustancia negra y el núcleo rojo. El tracto óptico está situado por detrás del cuerno temporal del ventrículo lateral. (Reimpreso con autorización de Roberts M, Hanaway J, Morest DK. *Atlas of the Human Brain in Section,* 2nd ed. Philadelphia: Lea & Febiger,1987,pág. 23.)

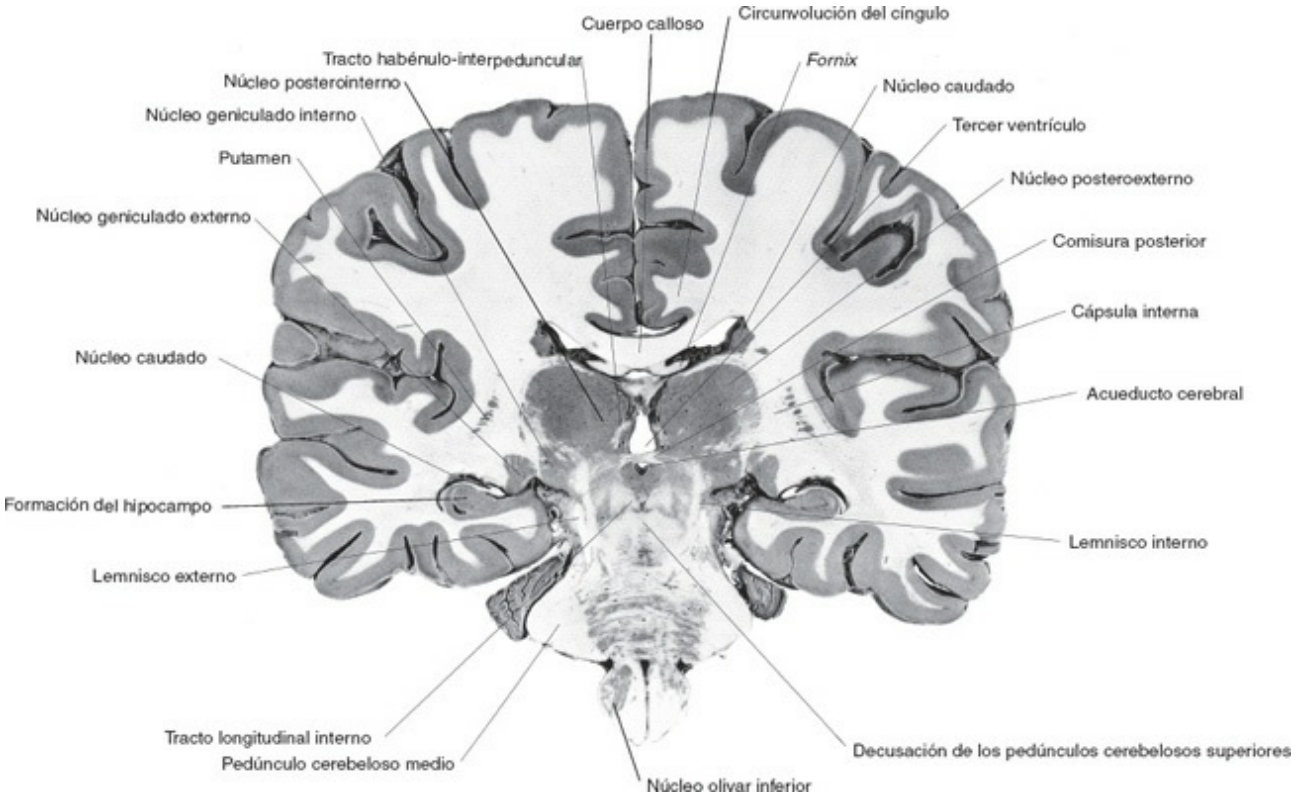

Figura 1-14. Corte coronal a través de los lemniscos externo e interno,los núcleos geniculados externo e interno y la formación del hipocampo. (Reimpreso con autorización de Roberts M,Hanaway J,Morest DK. *Atlas of the Human Brain in Section,* 2nd ed. Philadelphia: Lea & Febiger,1987, pág. 25.)

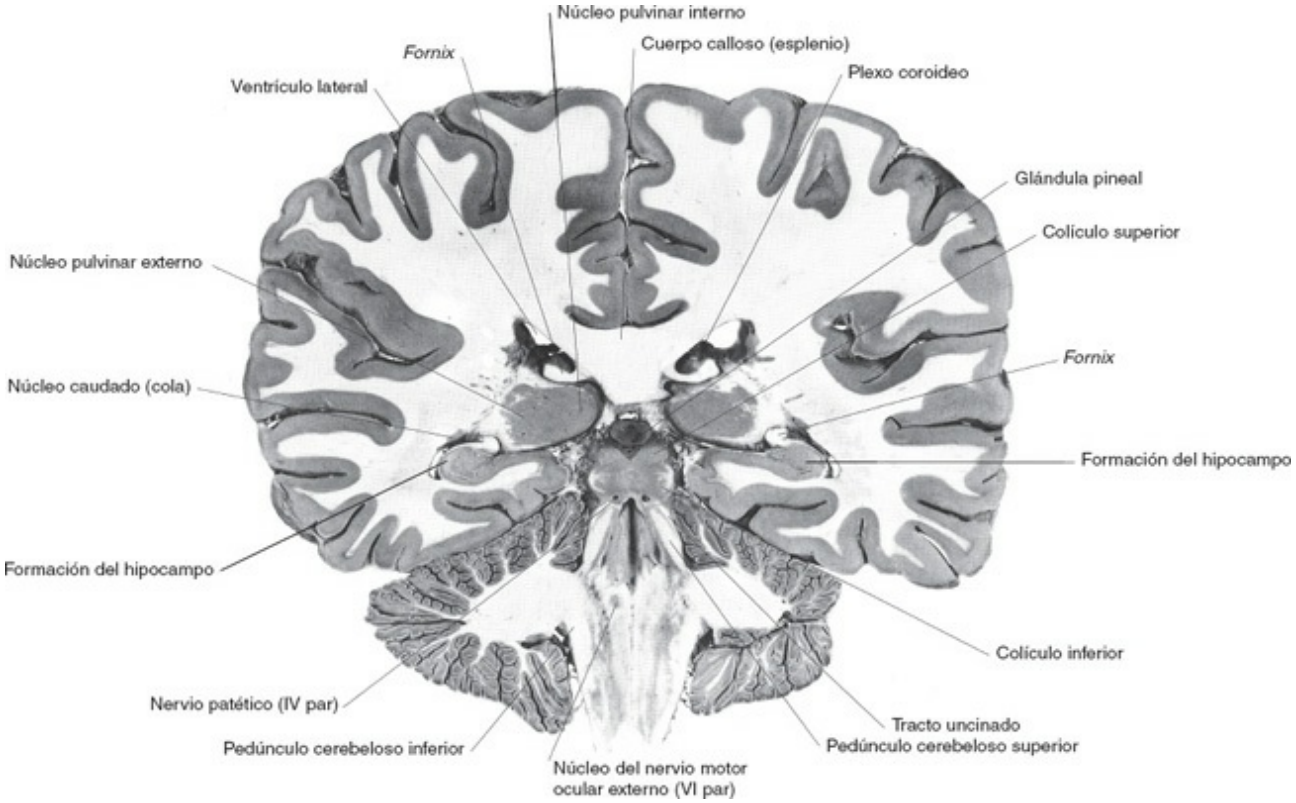

Figura 1-15. Corte coronal a través de los núcleos pulvinares,la glándula pineal (epífisis),los colículos superior e inferior y el nervio patético (IV par). (Reimpreso con autorización de Roberts M,Hanaway J,Morest DK. *Atlas of the Human Brain in Section,* 2nd ed. Philadelphia: Lea & Febiger,1987,pág. 29.)

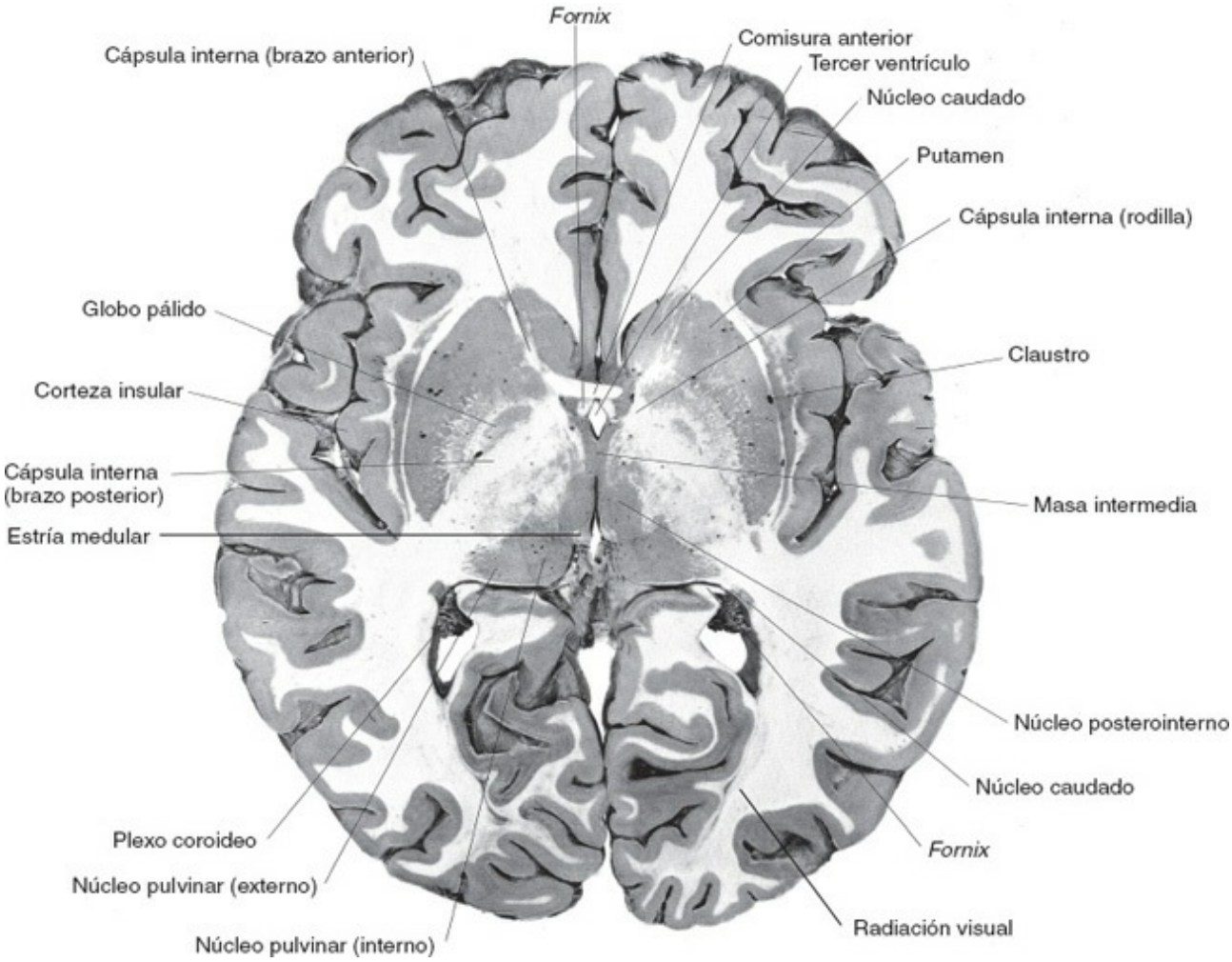

Figura 1-16. Corte axial a través de la cápsula interna, la comisura anterior y los núcleos pulvinares. (Reimpreso con autorización de Roberts M,Hanaway J,Morest DK. *Atlas of the Human Brain in Section,*2nd ed. Philadelphia: Lea & Febiger,1987, pág. 51.)

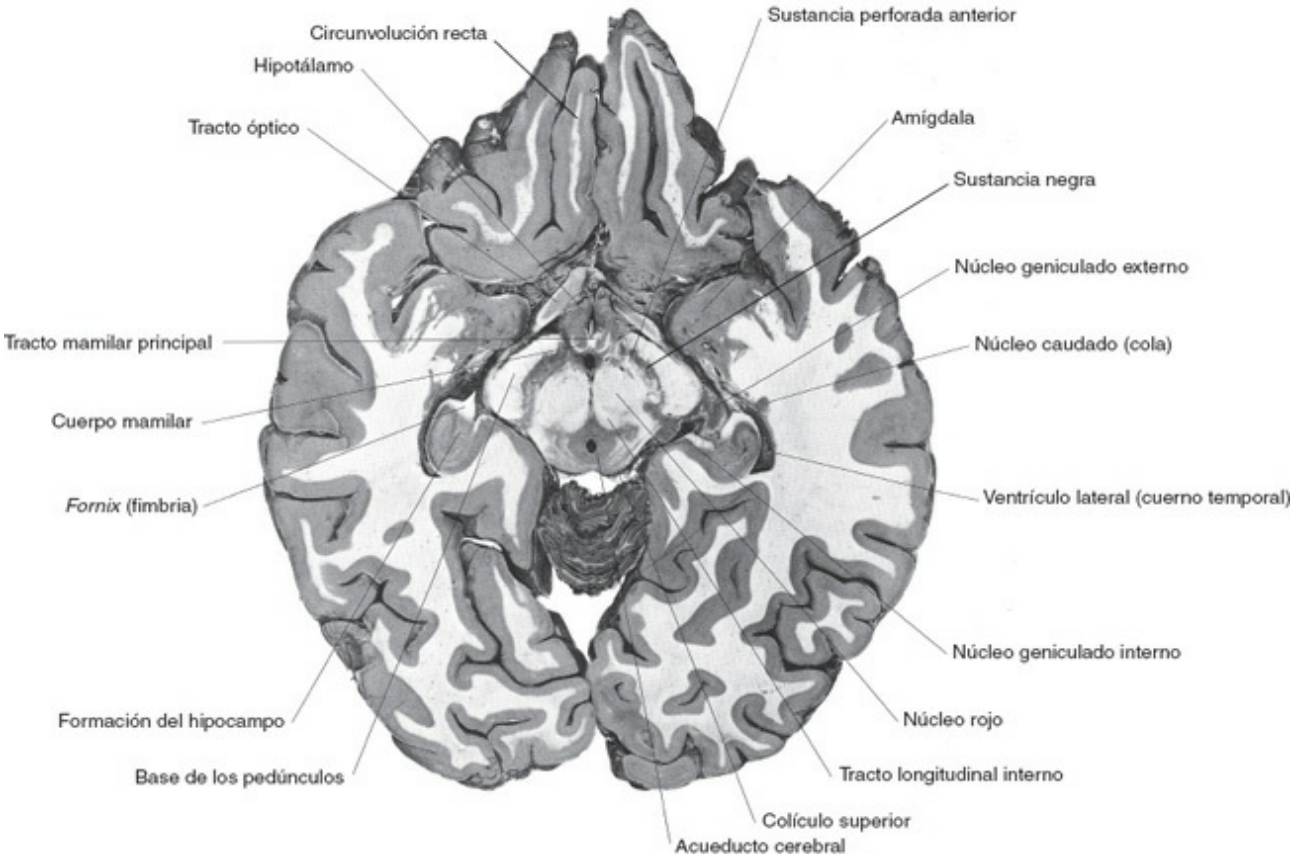

Figura 1-17. Corte axial a través de los núcleos mamilares y los colículos superiores. (Reimpreso con autorización de Roberts M,Hanaway J,Morest DK. *Atlas of the Human Brain in Section,* 2nd ed. Philadelphia: Lea & Febiger,1987,pág. 57.)

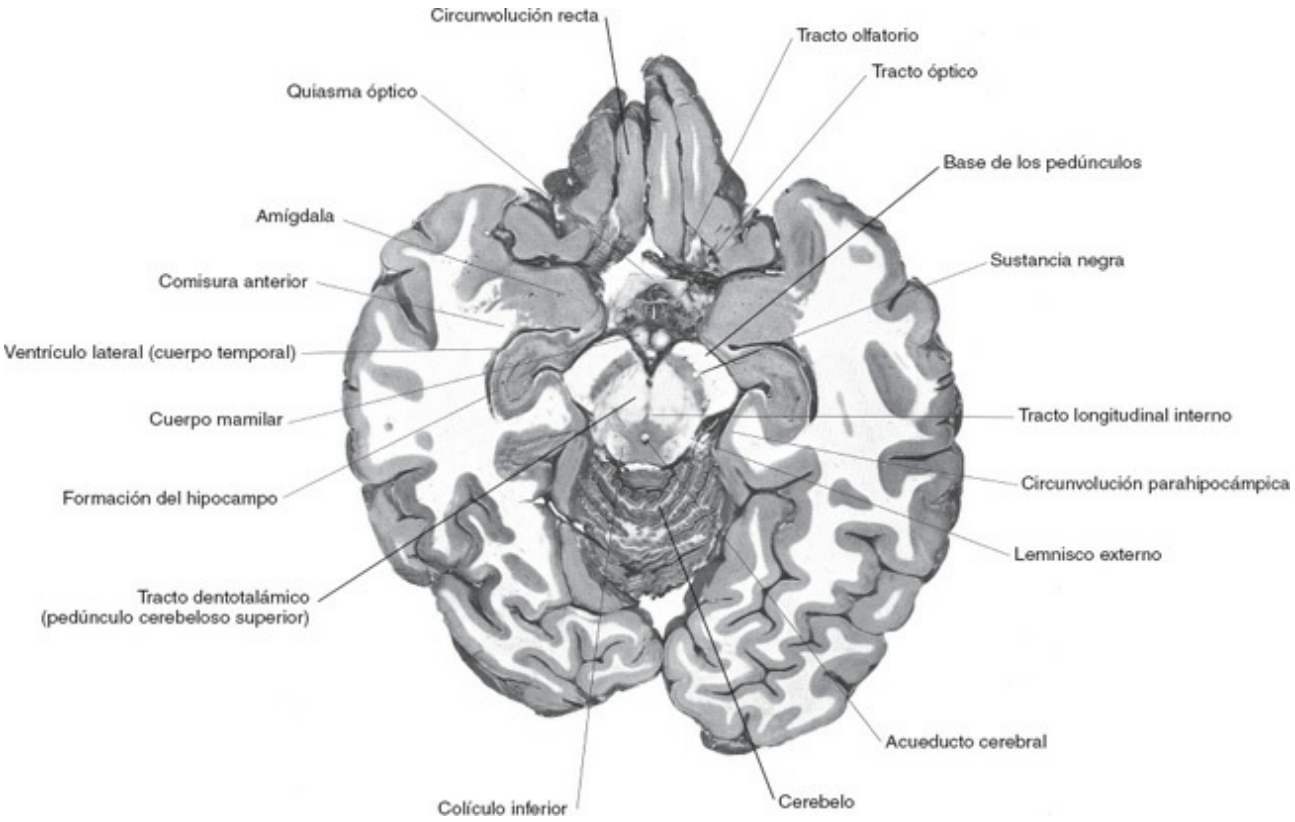

Figura 1-18. Corte axial a través de los núcleos mamilares,el quiasma óptico y los colículos inferiores. (Reimpreso con autorización de Roberts M,Hanaway J,Morest DK. *Atlas of the Human Brain in Section,*2nd ed. Philadelphia: Lea & Febiger,1987,pág. 59.)

TEST DE AUTOEVALUACIÓN

Instrucciones: *cada una de las preguntas o afirmaciones incompletas numeradas de este apartado va seguida de la respuesta o de la finalización de la afirmación. Seleccione* ***la respuesta*** *o la finalización de la frase* ***correctas*** *en cada caso.*

1. ¿Cuál de las siguientes estructuras se halla en el diencéfalo?

(A) Tálamo
(B) Hemisferios cerebrales
(C) Globo pálido
(D) Núcleo caudado
(E) Cápsula interna

2. La formación del hipocampo forma parte del

(A) lóbulo frontal.
(B) lóbulo parietal.
(C) lóbulo insular.
(D) lóbulo límbico.
(E) lóbulo occipital.

3. ¿Cuál de los siguientes pares craneales sale del tronco encefálico por su cara posterior?

(A) I par
(B) II par
(C) III par
(D) IV par
(E) VI par

4. ¿A partir de qué estructura neural recibe los impulsos la circunvolución de Heschl?

(A) Circunvolución angular
(B) Núcleo geniculado interno
(C) Corteza auditiva primaria
(D) Tira sensorial
(E) Circunvolución supramarginal

Preguntas 5 a 9

Empareje las descripciones incluidas en los ítems 5 a 9 con las estructuras apropiadas que se muestran con letras en la imagen de resonancia magnética ponderada en T1 del corte coronal del cerebro.

5. Está situado en el seno cavernoso.

6. Está situado en la silla turca.

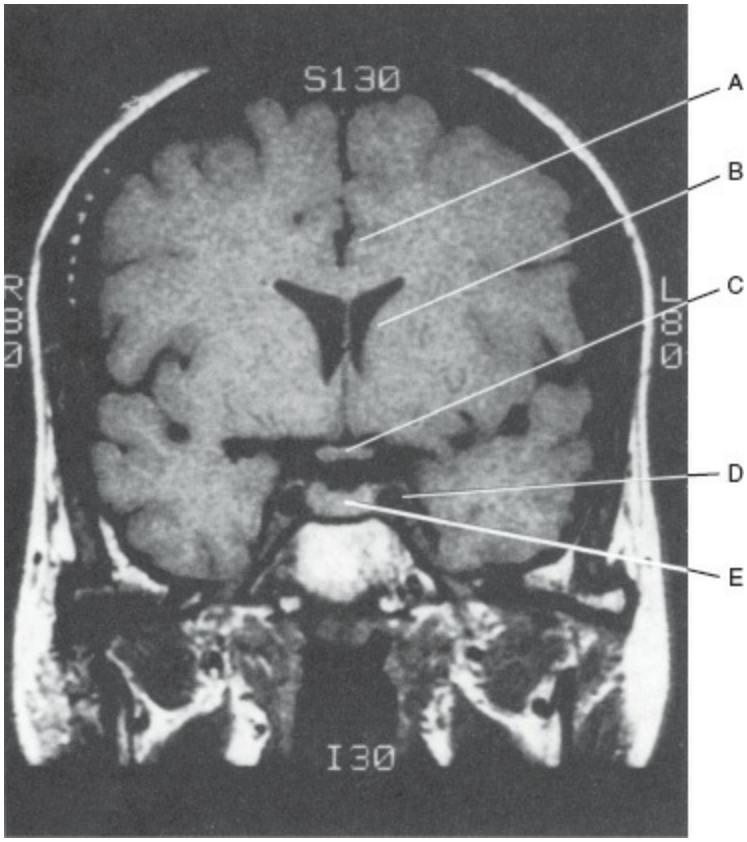

7. Forma parte del estriado.

8. Forma parte del lóbulo límbico.

9. Está situado en una cisterna.

Preguntas 10 a 14

Empareje las estructuras o descripciones incluidas en los ítems 10 a 14 con las estructuras apropiadas que se muestran con letras en el corte cerebral, de grueso espesor y teñido:

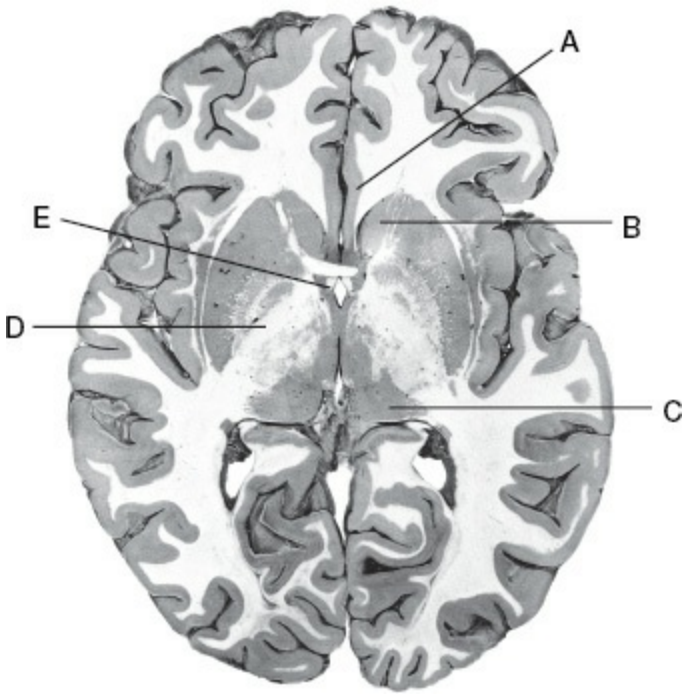

(De Roberts M, Hanaway J, Morest DK. *Atlas of the Human Brain in Section*, 2nd ed. Philadelphia: Lea & Febiger, 1987, pág. 51.)

10. Posee conexiones recíprocas entre la formación del hipocampo y los núcleos septales.

11. Es el núcleo de mayor tamaño del diencéfalo.

12. Cápsula interna.

13. Circunvolución del cíngulo.

14. Núcleo caudado.

RESPUESTAS RAZONADAS

1. La respuesta es la A. El tálamo, junto con el epitálamo, el hipotálamo y el subtálamo, componen el diencéfalo. El diencéfalo está situado profundamente con respecto al prosencéfalo y por delante del mesencéfalo.

2. La respuesta es la D. El hipocampo forma parte del sistema límbico y desempeña un papel en la memoria. El nombre deriva del griego y se basa en su forma de «brazo de gitano», que se asemeja a un caballito de mar. El hipocampo es una de las primeras regiones que se alteran en la enfermedad de Alzheimer.

3. La respuesta es la D. El nervio patético (IV par) es el único par craneal que sale del tronco encefálico por su cara posterior.

4. La respuesta es la B. La corteza primaria auditiva (41, 42) se halla en la circunvolución de Heschl y recibe los impulsos del núcleo geniculado interno. La circunvolución poscentral es la «tira sensorial», la corteza somatosensorial (3, 1, 2). El lóbulo parietal incluye la circunvolución angular, que recibe impulsos visuales (39), y la circunvolución supramarginal, que interrelaciona los impulsos aferentes somatosensoriales, auditivos y visuales (40). La destrucción de las circunvoluciones angular y supraangular en el lado dominante (habitualmente el izquierdo) da lugar al síndrome de Gerstmann, que produce agrafia, acalculia, agnosia digital y desorientación izquierda-derecha.

5. La respuesta es la D. La arteria carótida está situada dentro del seno cavernoso, junto con los pares craneales III, IV, V 1 y 2 y VI; los aneurismas de la arteria carótica interna y los tumores del seno cavernoso pueden causar parálisis de los pares craneales.

6. La respuesta es la E. La hipófisis (glándula pituitaria) está situada dentro de la fosa hipofisaria de la silla turca; los tumores comunes de esta región son los adenomas hipofisarios, los craneofaringiomas y los meningiomas.

7. La respuesta es la B. El núcleo caudado y el putamen forman parte del estriado. En la enfermedad de Huntington se produce una pérdida neuronal en el núcleo caudado; en la enfermedad de Parkinson hay una pérdida de las neuronas pigmentadas de la sustancia negra.

8. La respuesta es la A. La circunvolución del cíngulo forma parte del lóbulo límbico; sus lesiones pueden originar acinesia, mutismo, apatía e indiferencia al dolor.

9. La respuesta es la C. El quiasma óptico está situado en el interior de la cisterna quiasmática.

10. La respuesta es la E. El *fornix* contiene fibras de la formación del hipocampo y de

los núcleos septales. El *fornix* se proyecta masivamente hacia los núcleos mamilares del hipotálamo.

11. La respuesta es la C. El núcleo pulvinar es el de mayor tamaño del tálamo. Posee conexiones recíprocas con la corteza de asociación de los lóbulos occipital, parietal y posterior, e interviene en la integración de los impulsos aferentes visuales, auditivos y somatoestésicos.

12. La respuesta es la D. El brazo posterior de la cápsula interna se sitúa entre el núcleo lenticular y el tálamo. Contiene el tracto corticoespinal y está irrigado por las arterias estriadas externas (ramas de la arteria cerebral media) y la arteria coroidea anterior.

13. La respuesta es la A. La circunvolución del cíngulo contiene el cíngulo, un haz de fibras que interconectan la formación del hipocampo con el núcleo septal. La destrucción bilateral de la circunvolución del cíngulo causa una pérdida de la inhibición, así como un embotamiento emocional. La memoria no se afecta. Las lesiones de la circunvolución del cíngulo anterior causan placidez; la cingulectomía se utiliza para tratar la ansiedad y la depresión graves.

14. La respuesta es la B. El núcleo caudado y el putamen conforman el estriado, un ganglio basal. En la enfermedad de Huntington, la pérdida masiva de neuronas en la cabeza del núcleo caudado da lugar a una hidrocefalia *ex vacuo*. El globo pálido y el núcleo subtalámico son también ganglios basales.

CAPÍTULO
2

Meninges y líquido cefalorraquídeo

I. Meninges (fig. 2-1)

- Son tres membranas de tejido conectivo que rodean la médula espinal y el cerebro.
- Constan de **piamadre, aracnoides** (ambas se conocen conjuntamente como leptomeninges) y **duramadre** (paquimeninge).

A. Piamadre

- Es una capa de tejido conectivo delgada y muy vascularizada.
- Cubre íntimamente la superficie del cerebro y la médula.
- Está conectada a la aracnoides mediante trabéculas:

1. Ligamentos denticulados (v. fig. 2-1)

- Son dos bandas laterales aplanadas de tejido pial.
- Se adhieren a la duramadre raquídea mediante 21 fijaciones.

2. *Filum* terminal (fig. 2-2)

- Consiste en una banda de tejido no neural que es una condensación de la piamadre.
- Se extiende desde el cono medular hasta el final del saco dural, con el que se fusiona.

B. Aracnoides

- Es una delgada membrana de tejido conectivo, no vascular, entre la duramadre y la piamadre.

1. Granulaciones o vellosidades aracnoideas

- Penetran en los senos venosos durales y permiten el flujo unidireccional del líquido cefalorraquídeo **(LCR)** desde los espacios subaracnoideos hasta la circulación venosa.
- Se hallan en gran número a lo largo del **seno sagital superior**; acompañan a todos los senos durales.

2. Espacio subaracnoideo (v. I D 4)

C. Duramadre

- Es la capa más externa de las meninges y está formada por un tejido conectivo denso.
- La dura supratentorial está inervada por el nervio trigémino; la fosa posterior por los nervios neumogástrico y espinal superior.
- Forma tres reflejos principales y también las paredes de los senos venosos durales:

1. **Hoz del cerebro**
   - Está situada entre ambos hemisferios cerebrales, en la cisura cerebral longitudinal.
   - Contiene los senos sagitales superior e inferior entre las dos capas.

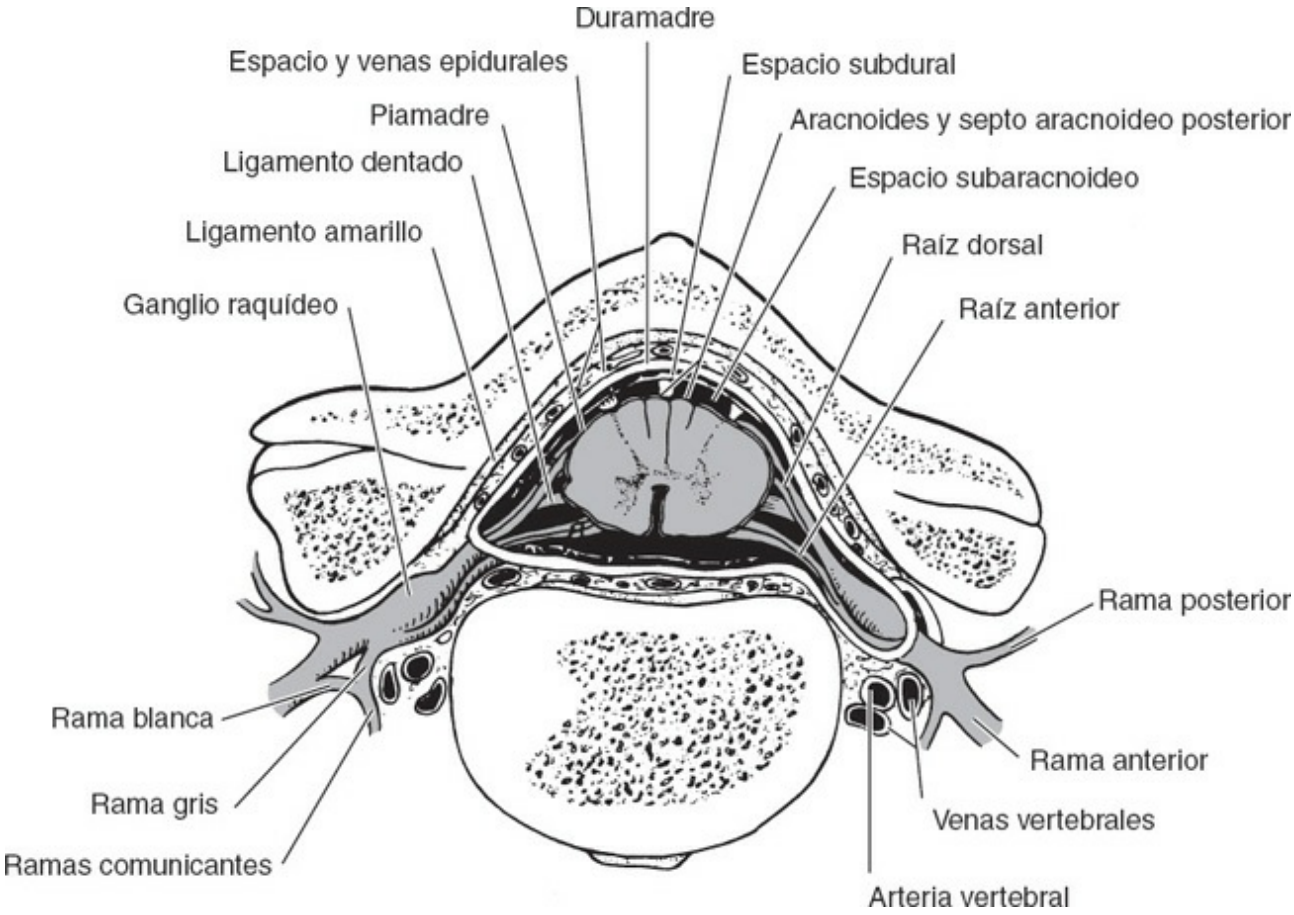

Figura 2-1. Corte transversal de la médula espinal y sus cubiertas meníngeas. Son visibles los espacios subaracnoideo, subdural y epidural. Pueden verse, aunque no están etiquetados, los ligamentos longitudinales anterior y posterior. (Reimpreso con autorización de Carpenter MB, Sutin J. *Human Neuroanatomy*, 8th ed. Baltimore: Williams & Wilkins, 1983, pág. 9.)

2. **Tienda del cerebelo** (fig. 2-3)
   - Separa la fosa craneal posterior de la fosa craneal media.
   - Separa los lóbulos temporal y occipital del cerebelo y el tronco encefálico infratentorial.
   - Contiene la **incisura tentorial,** o escotadura, a través de la cual pasa el tronco encefálico.
3. **Diafragma sellar**
   - Forma el techo de la **fosa hipofisaria.**
   - Contiene una abertura a través de la cual pasa el **tallo hipofisario** (infundíbulo).

4. **Senos durales** (v. fig. 2-3)
   - Son unos conductos venosos sanguíneos sin válvulas, revestidos de endotelio.

D. **Espacios meníngeos** (v. figs. 2-1 a 2-3)

1. **Espacio epidural raquídeo**
   - Está situado entre la dura y el periostio vertebral.
   - Contiene tejido areolar laxo, plexos venosos y linfáticos.
   - Puede inyectarse en su interior un anestésico local para producir un bloqueo nervioso paravertebral.
2. **Espacio epidural craneal**
   - Es un espacio *virtual* entre el periostio y las capas meníngeas de la duramadre.
   - Contiene las arterias y venas meníngeas.
3. **Espacio subdural**
   - Es un espacio *virtual* entre la duramadre y la aracnoides.
   - Dentro del cráneo transmite las venas cerebrales superiores a las lagunas venosas del seno sagital superior. El desgarro de estas «venas puente» da lugar a una **hemorragia subdural** (hematoma).

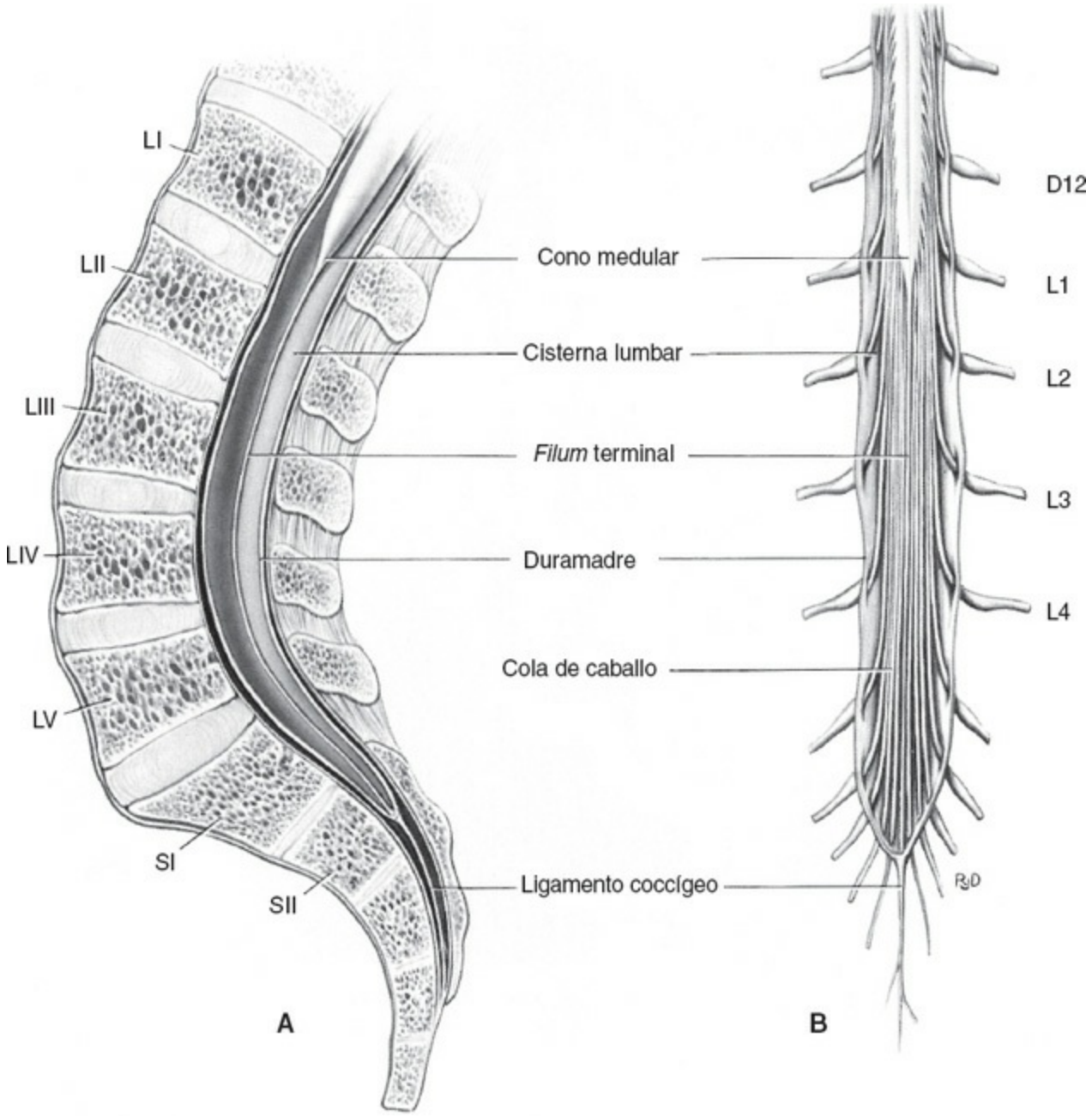

Figura 2-2. Representaciones esquemáticas de la parte caudal de la médula espinal y la cisterna lumbar. **A)** Corte longitudinal a través de la parte inferior de la columna y el conducto vertebrales. Se observan el cono medular y la cisterna lumbar. La punción lumbar se realiza entre las apófisis espinosas de L3 y L4 (o L-4 y L-5). **B)** Vista dorsal de la cola de caballo y los nervios raquídeos. La médula espinal del adulto termina en el espacio intervertebral L1-L2 (B). (Reimpreso con autorización de Carpenter MB, Sutin J. *Human Neuroanatomy*, 8th ed. Baltimore: Williams & Wilkins, 1983, pág. 8.)

4. Espacio subaracnoideo

- Se halla entre la piamadre y la aracnoides.
- Contiene LCR.
- Rodea todo el cerebro y la médula espinal.

- En el adulto se extiende por debajo del cono medular hasta el nivel de la segunda vértebra sacra y constituye la **cisterna lumbar** (v. fig. 2-2 A).

5. Cisternas subaracnoideas (v. fig. 2-3)

- Son dilataciones del espacio subaracnoideo que contienen LCR.
- Se denominan según las estructuras que recubren (p. ej., cisternas protuberancial, quiasmática e interpeduncular).

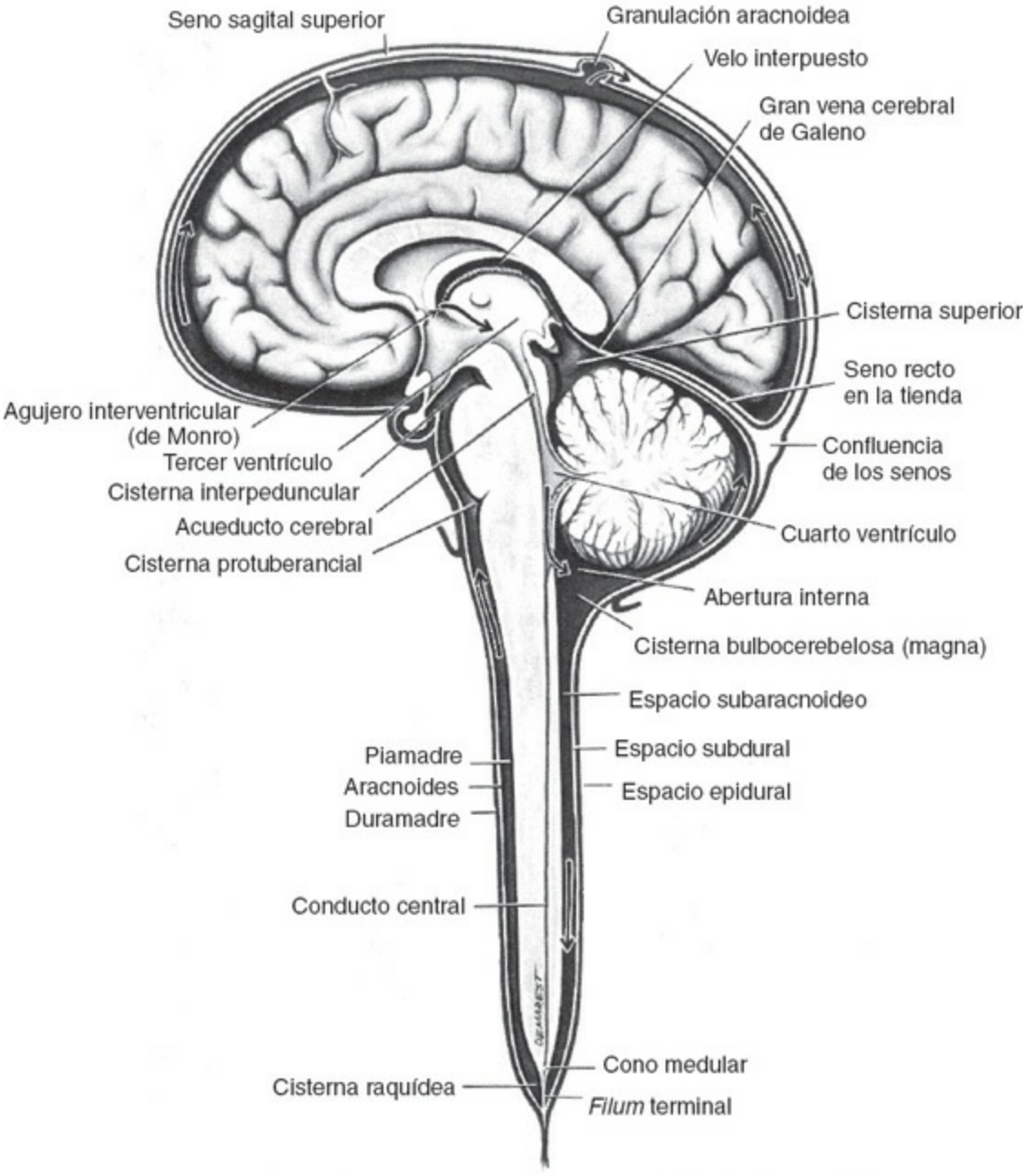

Figura 2-3. Espacios y cisternas subaracnoideos del cerebro y la médula espinal. El LCR se produce en los plexos coroideos de los ventrículos, sale del cuarto ventrículo, circula por el espacio subaracnoideo y penetra en el seno sagital superior a través de las granulaciones aracnoideas. (Reimpreso con autorización de Noback CR, Strominger NL, Demarest RJ. *The Human Nervous System*, 4th ed. Baltimore: Williams & Wilkins, 1991, pág.

68.)

a. Cisterna del ángulo pontocerebeloso

- Recibe el LCR del cuarto ventrículo por vía de los agujeros laterales de Luschka.
- Contiene el nervio facial **(VII par craneal)** y el nervio auditivo **(VIII par craneal).**

b. Cisterna bulbocerebelosa (cisterna magna)

- Está localizada en la línea media entre el cerebelo y el bulbo raquídeo.
- Recibe el LCR del cuarto ventrículo a través del agujero medio de Magendie.
- Puede puncionarse para obtener LCR (punción suboccipital).

c. Cisterna *ambiens*

- Interconecta las cisternas superior e interpeduncular; contiene el nervio patético **(IV par craneal).**

d. Cisterna superior

- Está situada sobre el techo del mesencéfalo.

E. Meningiomas

- Son tumores benignos, de crecimiento lento y bien delimitados, que surgen a partir de las células meningotecales aracnoideas.
- Comprenden el 20% de los tumores intracraneales primarios y el 25% de los tumores raquídeos.
- Se hallan con más frecuencia en la fosa craneal anterior (parasagitales 25 %, de la convexidad 20 % y basales 40 %).
- Histológicamente se caracterizan por un patrón en espiral y por la presencia de **cuerpos psamoma** calcificados.
- Aumentan de tamaño lentamente y crean una cavidad en el cerebro adyacente.
- Aparecen en adultos de entre 20 y 60 años de edad, sobre todo en mujeres (60 %).

II. Ventrículos (fig. 2-4; v. fig. 2-3)

- Están revestidos de epéndimo y contienen LCR.
- Contienen el plexo coroideo, que produce LCR a un ritmo de 500 ml/día.
- Comunican con el espacio subaracnoideo a través de tres agujeros en el cuarto ventrículo.
- Consisten en cuatro cavidades comunicantes llenas de líquido situadas dentro del cerebro.

A. Ventrículos laterales

- Son los dos ventrículos situados dentro de los hemisferios cerebrales.
- Comunican con el tercer ventrículo a través del **agujero interventricular de Monro.**
- Constan de cinco partes:

  1. **Cuerno frontal (anterior)**
     - Está localizado en el lóbulo frontal; su pared externa está constituida por la cabeza del núcleo caudado.
     - Carece de plexo coroideo.
  2. **Cuerpo**
     - Está localizado en la porción interna de los lóbulos frontal y parietal.
     - Posee plexo coroideo.
     - Comunica con el tercer ventrículo a través del agujero interventricular de Monro.
  3. **Cuerno temporal (inferior)**
     - Está localizado en la parte interna del lóbulo temporal.
     - Posee plexo coroideo.
  4. **Cuerno occipital (posterior)** (v. fig. 1-2)
     - Está localizado en los lóbulos parietal y occipital.
     - Carece de plexo coroideo.
  5. **Trígono (atrio)**
     - Se halla en la unión del cuerpo y los cuernos occipital y temporal del ventrículo lateral.
     - Contiene el **glomo,** un gran ovillo de plexo coroideo, que se calcifica en el adulto y es visible en radiografías y por tomografía computarizada (TC).

B. Tercer ventrículo (v. figs. 1-5, 2-3 y 2-4)

- Es una cavidad vertical en forma de hendidura, situada en la línea media del diencéfalo.
- Comunica con los ventrículos laterales por el agujero interventricular de Monro y con el cuarto ventrículo a través del del acueducto cerebral.
- Contiene en su techo un par de plexos coroideos.

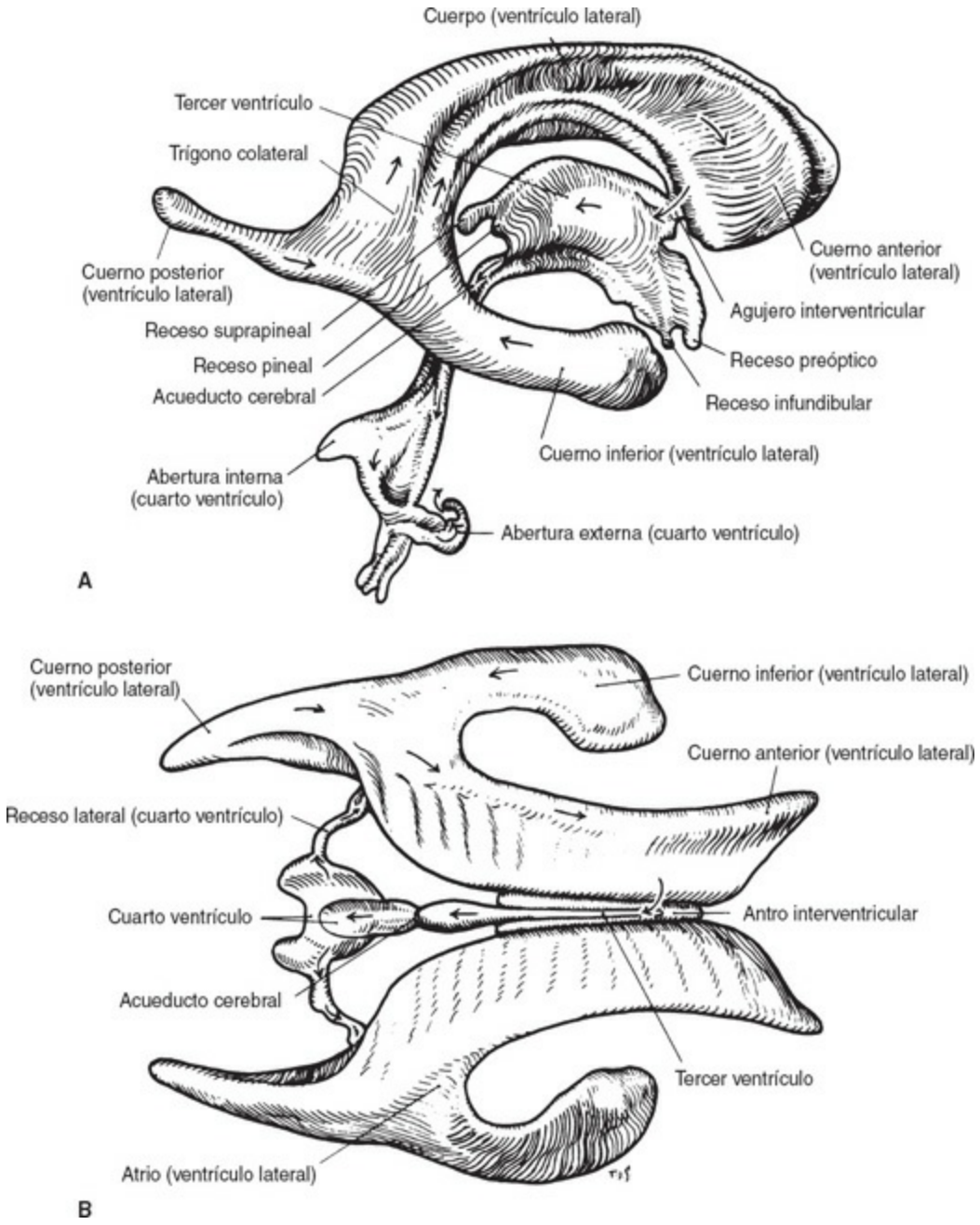

Figura 2-4. Sistema ventricular del cerebro. **A)** Vista lateral. **B)** Vista dorsal. (Reimpreso con autorización de Carpenter MB, Sutin J. *Human Neuroanatomy*, 8th ed. Baltimore: Williams & Wilkins, 1983, pág. 44.)

C. Acueducto cerebral (acueducto de Silvio)

- Está localizado en el mesencéfalo.
- Conecta entre sí los ventrículos tercero y cuarto.
- Carece de plexo coroideo.
- Su bloqueo (estenosis del acueducto) provoca hidrocefalia.

D. Cuarto ventrículo (v. figs. 1-5, 2-3 y 2-4)

- Está situado entre el cerebelo y el tronco encefálico.
- Contiene un par de plexos coroideos en su techo caudal.
- Envía el LCR al espacio subaracnoideo a través de los dos agujeros externos de Luschka y el agujero único interno de Magendie.

III. Líquido cefalorraquídeo

- Es un líquido transparente, incoloro y acelular, que se halla en el espacio subaracnoideo y los ventrículos.
- Posee diversas **características:**

A. Formación

- Se produce en el **plexo coroideo** a un ritmo de 500 ml/día. El volumen total del LCR es de 140 ml (v. figs. 1-5, 1-7 y 2-3).

B. Función

- Sostiene y protege al sistema nervioso central (SNC) frente a los golpes.
- Transporta hormonas y factores liberadores de hormonas.
- Elimina por absorción los productos metabólicos de desecho; los lugares de máxima absorción son las **vellosidades aracnoideas** (v. fig. 2-3).

C. Circulación (v. fig. 2-3)

- Fluye a partir de los ventrículos por los tres agujeros del cuarto **ventrículo** hasta el espacio subaracnoideo y sobre la convexidad de los hemisferios hasta el seno sagital superior, a cuyo nivel penetra en la circulación venosa.

D. Composición

- Contiene no más de 5 linfocitos/µl y habitualmente es estéril.
- Otros **valores normales** son:
  1. **pH**: 7,35
  2. **Densidad**: 1,007
  3. **Glucosa**: 66 % de la glucosa plasmática
  4. **Proteínas totales**: < 45 mg/dl en la cisterna lumbar

E. Presión normal

- Es de 80 a 180 mm de H_2O en el espacio subaracnoideo lumbar, con el paciente en posición de decúbito lateral.

IV. Hidrocefalia

- Es una dilatación de los ventrículos cerebrales causada por un bloqueo de las vías del

LCR.

- Se caracteriza por una acumulación excesiva de LCR en los ventrículos cerebrales o el espacio subaracnoideo.

A. Hidrocefalia no comunicante

- Se produce por una obstrucción en el interior de los ventrículos (p. ej., estenosis congénita del acueducto).

B. Hidrocefalia comunicante

- Se produce por un bloqueo en el espacio subaracnoideo (p. ej., adherencias posmeningíticas).

C. Hidrocefalia normotensa

- Ocurre cuando el LCR no se absorbe en las vellosidades aracnoideas, posiblemente por una hemorragia meníngea postraumática.
- Se caracteriza clínicamente por la tríada de demencia progresiva, marcha atáxica e incontinencia urinaria.

D. Hidrocefalia *ex vacuo*

- Se produce por una pérdida de células en el núcleo caudado (p. ej., enfermedad de Huntington).

E. Seudotumor cerebral (hipertensión intracraneal benigna)

- Se produce por una mayor resistencia al flujo de salida del LCR a nivel de las vellosidades aracnoideas.
- Se caracteriza por un edema papilar en ausencia de masas, aumento de presión del LCR y trastornos visuales. Los ventrículos pueden estar limitados a una hendidura.
- Ocurre en mujeres jóvenes obesas.

V. Meningitis

- Es una inflamación de la pia-aracnoides del cerebro, la médula espinal o ambos.

A. Meningitis bacteriana (piógena)

- Ocurre principalmente en niños menores de 5 años (> 70 % de todos los casos).
- Se caracteriza clínicamente por fiebre, cefalea y rigidez de nuca con signo de Kernig.
- Puede producir parálisis de los pares craneales (III, IV, VI y VIII) e hidrocefalia.

1. Agentes etiológicos comunes

a. En el recién nacido (< 1 mes de edad) las causas más frecuentes son los

estreptococos del grupo B (*S. agalactiae)* y *Escherichia coli*.

b. En los lactantes mayores y niños de corta edad (1 mes-9 años), la causa más común es *Haemophilus influenzae*.

c. Desde los niños mayores hasta los adultos de mediana edad (10-60 años), las causas más frecuentes son *S. pneumoniae* y *Neisseria meningitidis*.

d. En los adultos de edad avanzada, la causa más frecuente es *S. pneumoniae*.

TABLA 2-1 ***Propiedades del LCR en la hemorragia subaracnoidea, la meningitis bacteriana y la encefalitis vírica***

LCR	Normal	Hemorragia subaracnoidea	Meningitis bacteriana	Encefalitis vírica
Color	Transparente	Sanguinolento	Turbio	Transparente, turbio
Recuento celular (por mm^3)	< 5 linfocitos	Hematíes presentes (~$5 \times 10^6/mm^3$)	> 1.000 PMN	25-500 linfocitos
Proteínas	< 45 mg/dl	Normales o ligeramente elevadas	Elevadas (> 100 mg/dl)	Ligeramente elevadas (< 100 mg/dl)
Glucosa (~66 % de la glucemia [80-120 mg/dl])	> 45 mg/dl	Normal	Baja	Normal

LCR, líquido cefalorraquídeo; PMN, leucocitos polimorfonucleares.
En los lactantes: recuento de células < $10/mm^3$; proteínas 20-170 mg/dl.

e. En el recién nacido, la vacunación frente al *Haemophilus influenzae* ha reducido significativamente este tipo de meningitis.

2. Hallazgos en el LCR (tabla 2-1)

a. Numerosos neutrófilos

b. Disminución de las cifras de glucosa

c. Aumento de las cifras de proteínas

B. Meningitis vírica (linfocitaria)

- Se denomina también meningitis aséptica.
- Se caracteriza por fiebre, cefalea y rigidez de nuca con signo de Kernig.

1. Los virus aislados incluyen los siguientes:

a. Virus de las paperas

b. Virus entérico citopático humano huérfano (ECHO)

c. Virus *Coxsackie*

d. Virus de Epstein-Barr

e. Virus del herpes simple (tipo 2)

2. Hallazgos en el LCR
   a. Numerosos linfocitos
   b. Glucosa normal
   c. Proteínas normales o ligeramente elevadas

VI. Hernia (figs. 2-5 a 2-8)

A. Hernia transtentorial (uncal)

- Es la protrusión del cerebro a través de la incisura tentorial.

B. Hernia transforaminal (amigdalar)

- Es la protrusión del tronco encefálico y el cerebelo a través del agujero occipital.

C. Hernia subfalcial

- Es la hernia por debajo de la hoz del cerebro.

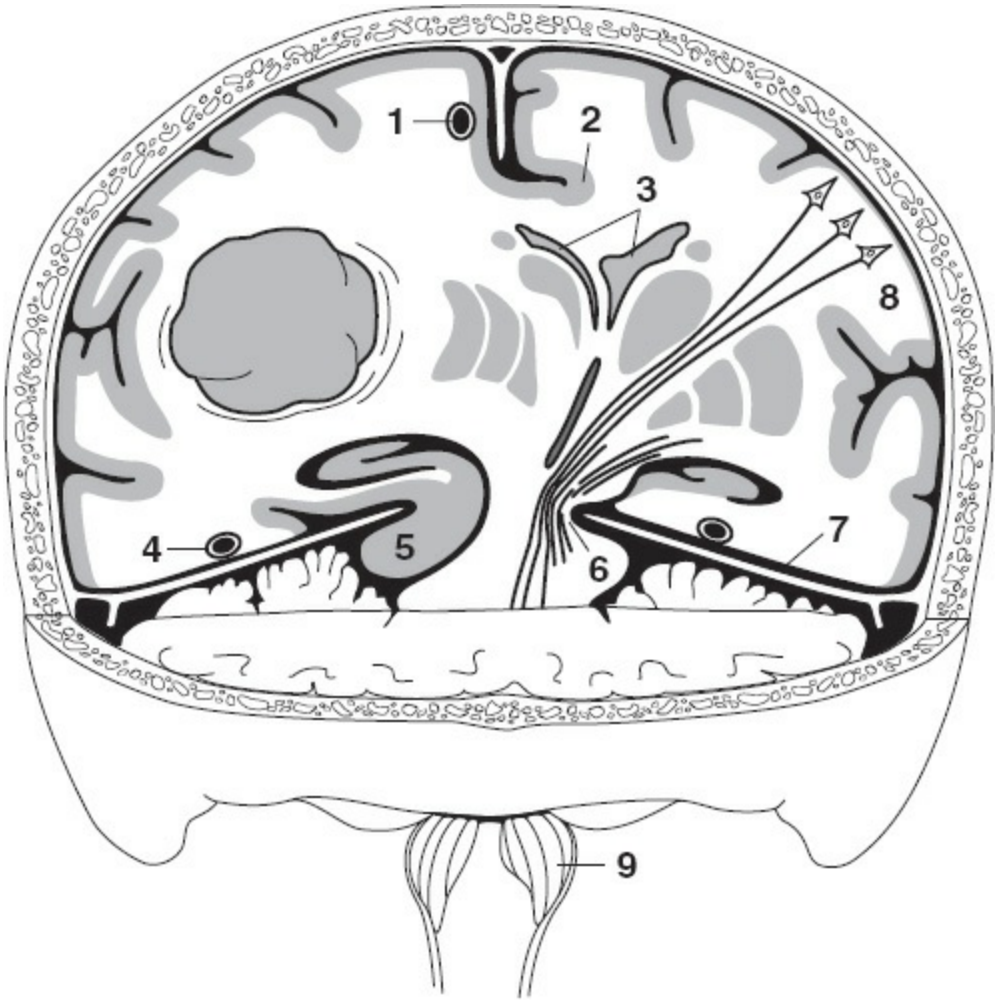

Figura 2-5. Corte coronal de un tumor en el compartimento supratentorial. **1)** Arteria cerebral anterior. **2)** Hernia subfalcial. **3)** Desviación de los ventrículos. **4)** Arteria cerebral posterior (la compresión origina una hemianopsia contralateral). **5)** Hernia uncal (transtentorial). **6)** Escotadura de Kernohan, con lesión de las fibras corticoespinales y corticobulbares. **7)** Tienda del cerebelo. **8)** Células piramidales que dan origen al tracto corticoespinal. **9)** Hernia amigdalar (transforaminal), con lesión de los centros vitales del bulbo raquídeo. (Adaptado con autorización de Leech RW, Shuman RM. *Neuropathology*. New York: Harper & Row, 1982, pág. 16.)

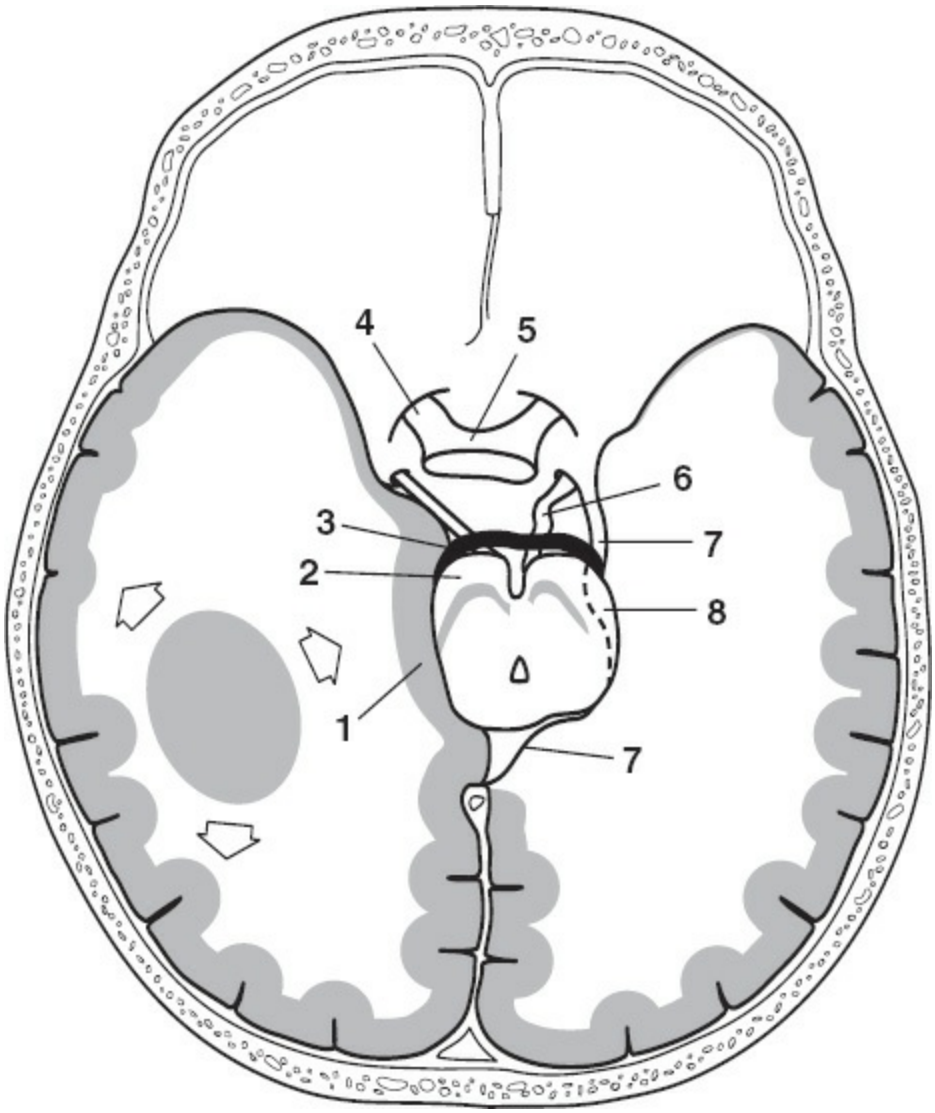

Figura 2-6. Corte axial a través del mesencéfalo y la circunvolución parahipocámpica herniada *(flechas)*. Existe un estiramiento del nervio motor ocular común izquierdo (midriasis). La arteria cerebral posterior izquierda se halla comprimida, con hemianopsia contralateral. La cruz cerebral derecha está presionada (escotadura de Kernohan) por el borde libre de la incisura tentorial, con hemiparesia contralateral; la escotadura de Kernohan da lugar a un falso signo localizador. El desplazamiento caudal del tronco encefálico origina una ruptura de las arterias paramediales de la arteria basilar. La hemorragia en el mesencéfalo y la calota protuberancial anterior suele ser mortal (hemorragias de Duret). Las arterias cerebrales posteriores están situadas sobre los nervios motores oculares comunes. **1)** Circunvolución parahipocámpica. **2)** Cruz del cerebro. **3)** Arteria cerebral posterior. **4)** Nervio óptico. **5)** Quiasma óptico; nervio motor ocular común. **6)** Nervio motor ocular común. **7)** Borde libre de la tienda. **8)** Escotadura de Kernohan. (Adaptado con autorización de Leech RW, Shuman RM. *Neuropathology*.

New York: Harper & Row, 1982, pág. 19.)

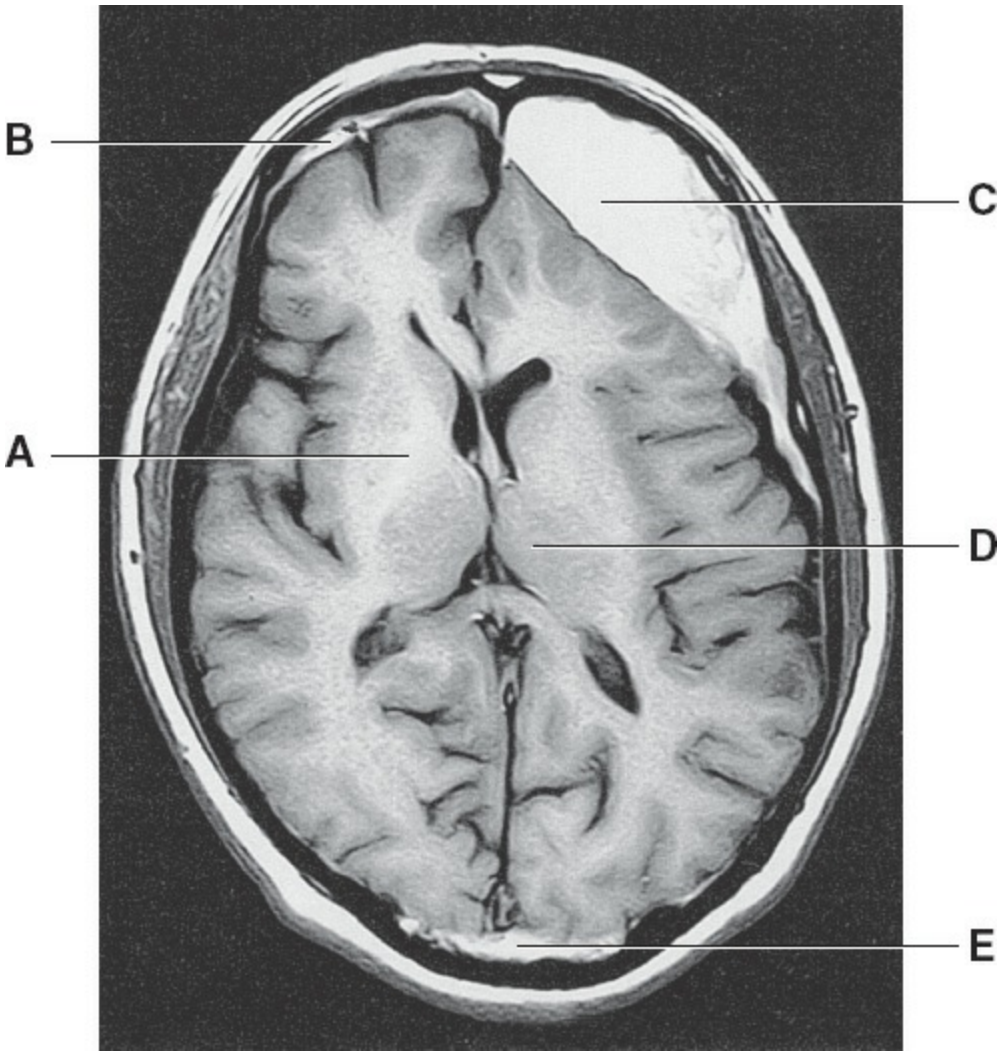

Figura 2-7. Imagen de resonancia magnética (con ponderación en T1) que muestra las lesiones cerebrales consecutivas a un traumatismo. Los hematomas epidurales pueden cruzar las fijaciones de la duramadre; no ocurre así con los hematomas subdurales. Las señales hiperintensas se deben a la metahemoglobina. **A)** Cápsula interna. **B)** Hematoma subdural. **C)** Hematoma subdural. **D)** Tálamo. **E)** Hematoma epidural. (Reimpreso con autorización de Fix JD. *High-Yield Neuroanatomy*, 3rd ed. Philadelphia: Lippincott Williams & Wilkins, 2005, pág. 27.)

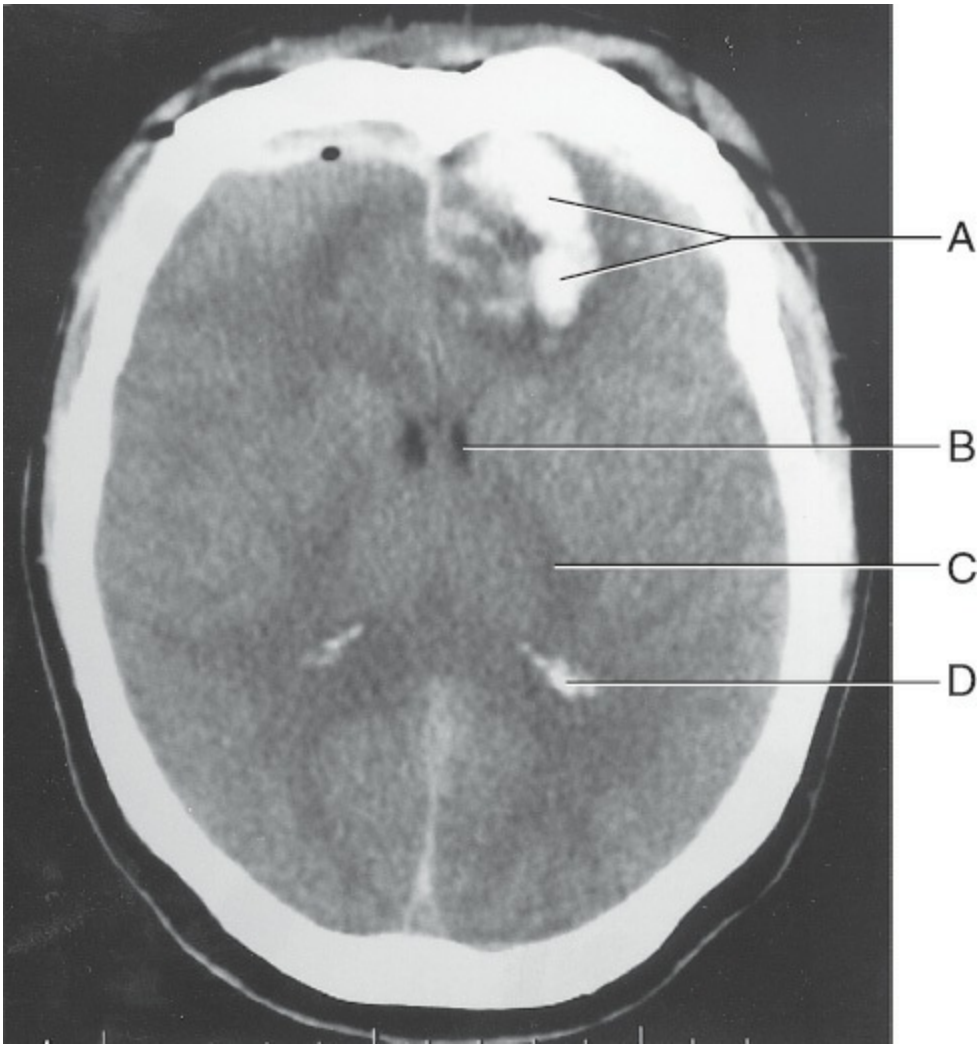

Figura 2-8. Imagen de TC (corte axial) que muestra una hemorragia intraparenquimatosa en el lóbulo frontal izquierdo. **A)** Hemorragia intraparenquimatosa. **B)** Ventrículo lateral. **C)** Cápsula interna. **D)** Glomo calcificado en la región del trígono del ventrículo lateral. (Reimpreso con autorización de Fix JD. *High-Yield Neuroanatomy*, 3rd ed. Philadelphia: Lippincott Williams & Wilkins, 2005, pág. 27.)

VII. Órganos periventriculares

- Son zonas quimiosensitivas que monitorizan los cambios de las concentraciones hormonales circulantes en la sangre y el LCR.
- Se localizan en la periferia del tercer ventrículo; el **área postrema** se halla en el suelo del cuarto ventrículo.
- Poseen una rica vascularización, con capilares fenestrados y sin barrera hematoencefálica (el órgano subcomisural es una excepción).
- Incluyen las siguientes estructuras:

A. Órgano vascular de la lámina terminal

- Se considera como una salida vascular para la hormona liberadora de hormona

luteinizante y la somatostatina.

B. Eminencia media del tubérculo cinéreo (v. fig. 1-1)

- Contiene neuronas que elaboran hormonas liberadoras e inhibidoras hacia el sistema portal hipofisario.

C. Órgano subfornical

- Está localizado sobre la superficie inferior del *fornix,* a nivel del agujero interventricular de Monro.
- Contiene neuronas que se proyectan hacia los núcleos supraópticos y el órgano vascular.
- Es un receptor central para la angiotensina II.

D. Órgano subcomisural

- Está localizado bajo la comisura posterior, en la unión del tercer ventrículo con el acueducto cerebral.
- Está compuesto por células del epéndimo especializadas, elementos gliales y un lecho capilar que contiene células endoteliales no fenestradas.

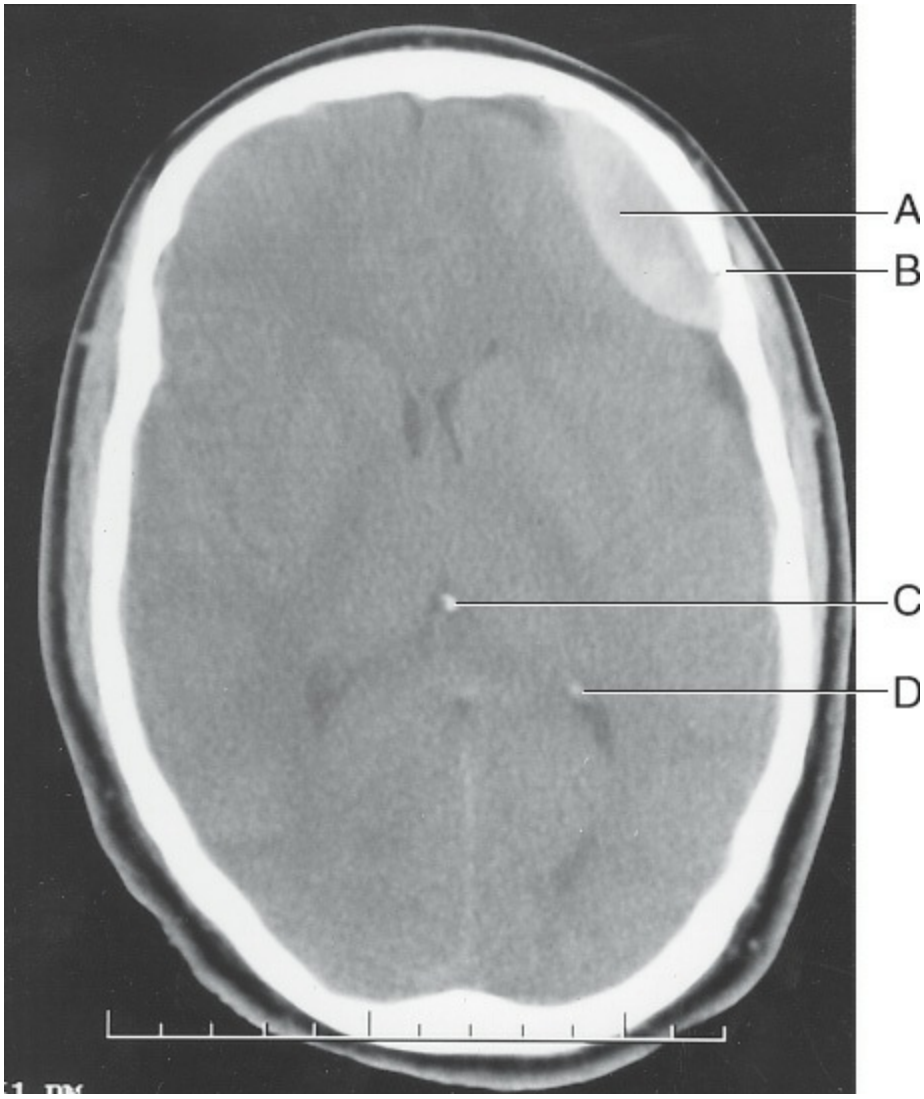

Figura 2-9. Imagen de TC (corte axial) que muestra un hematoma epidural y una fractura de cráneo. El hematoma epidural tiene una forma clásica biconvexa o lenticular. **A)** Hematoma epidural. **B)** Fractura de cráneo. **C)** Glándula pineal calcificada. **D)** Glomo calcificado en la región del trígono del ventrículo lateral.

E. Glándula pineal (v. figs. 1-5 y 1-6)

- Contiene **gránulos calcáreos** en la **arena cerebral** o acérvulo, que se visualizan radiográficamente y por TC; la calcificación se produce después de los 16 años de edad.
- Contiene **pinealocitos** (células epifisarias) y se halla muy vascularizada por capilares fenestrados.
- Es un derivado del diencéfalo.
- Está inervada exclusivamente por fibras posganglionares del ganglio cervical superior del sistema nervioso vegetativo.
- Sintetiza serotonina y melatonina. La observación clínica sugiere una **función antigonadotrópica.**

- Los **pinealomas** pueden producir un síndrome mesencefálico dorsal (v. fig. 14-3 A).

F. Área postrema (fig. 2-9)

- Consta de dos pequeñas áreas ovales subependimarias a cada lado del cuarto ventrículo, por delante del *obex*.
- Contiene neuronas modificadas y células semejantes a astrocitos rodeadas por capilares fenestrados.
- Se considera como una zona quimiorreceptora que desencadena el vómito en respuesta a la presencia de sustancias emetizantes en la circulación.
- Interviene en la ingesta de alimentos y la regulación cardiovascular.

TEST DE AUTOEVALUACIÓN

Instrucciones: *cada una de las preguntas o afirmaciones incompletas numeradas de este apartado va seguida de la respuesta o de la finalización de la afirmación. Seleccione* ***la respuesta*** *o la finalización de la frase* ***correctas*** *en cada caso.*

1. Un ama de casa de 25 años aqueja cefaleas desde 4 meses antes. Es obesa, presenta un edema papilar bilateral y su visión se está deteriorando. La presión inicial del LCR está elevada; otros hallazgos del LCR son normales. La TC y la RM son normales. Estos signos se deben a un trastorno en la salida del LCR. ¿Cuál es el lugar más probable de la obstrucción?

(A) Vellosidades aracnoideas
(B) Acueducto cerebral
(C) Agujero de Luschka
(D) Agujero de Magendie
(E) Agujero de Monro

2. El volumen total del LCR que se halla en el espacio subaracnoideo y los ventrículos cerebrales es de

(A) 110 ml.
(B) 140 ml.
(C) 160 ml.
(D) 170 ml.
(E) 190 ml.

3. ¿Cuál de los siguientes gérmenes patógenos es la causa más probable de la meningitis bacteriana neonatal?

(A) *Streptococcus agalactiae*
(B) *Haemophilus influenzae*
(C) *Neisseria meningitidis*
(D) *Streptococcus pneumoniae*
(E) Herpes simple de tipo 2

4. ¿Qué parte del sistema ventricular contiene el plexo coroideo?

(A) Cuerno frontal
(B) Cuerno occipital
(C) Acueducto cerebral
(D) Tercer ventrículo
(E) Ventrículo terminal

5. ¿Cuál de los siguientes órganos periventricu-lares está inervado exclusivamente por fibras posganglionares del ganglio cervical superior del sistema nervioso vegetativo?

(A) Área postrema
(B) Glándula pineal
(C) Órgano vascular de la lámina terminal
(D) Órgano subfornical
(E) Órgano subcomisural

6. Indique la cantidad de LCR que se produce normalmente cada día:
(A) 300 ml
(B) 400 ml
(C) 500 ml
(D) 600 ml
(E) 700 ml

7. ¿Cuál de los siguientes tumores contiene espirales celulares y cuerpos psamoma?
(A) Astrocitoma
(B) Schwannoma acústico
(C) Glioblastoma multiforme
(D) Oligodendroglioma
(E) Meningioma

Preguntas 8 a 12

Empareje las estructuras o descripciones incluidas en los ítems 8 a 12 con las estructuras apropiadas que se muestran con letras en la imagen de resonancia magnética ponderada en T1 de un corte coronal del cerebro.

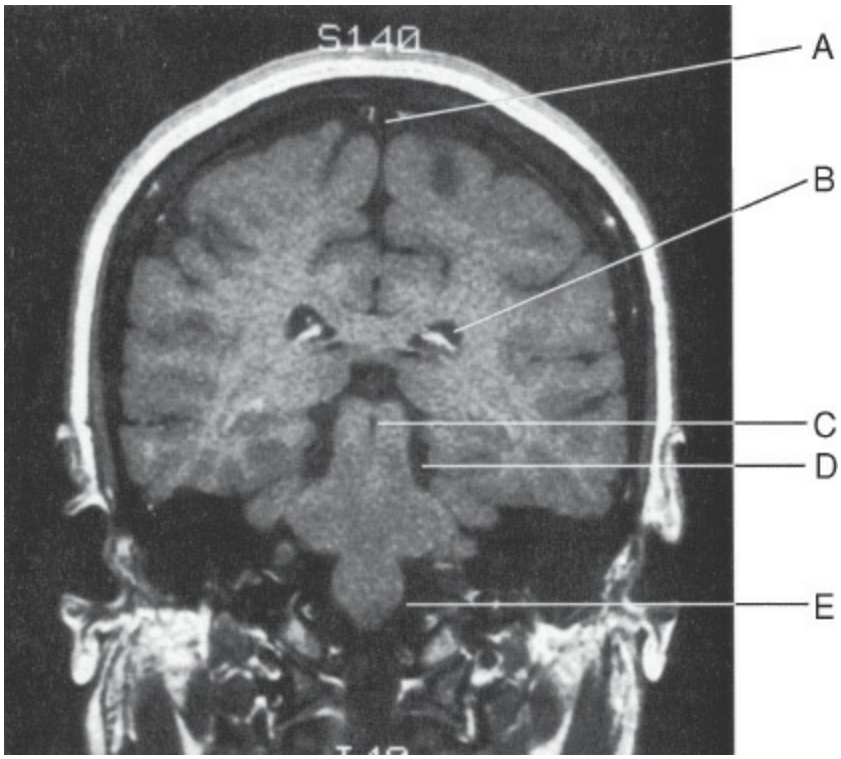

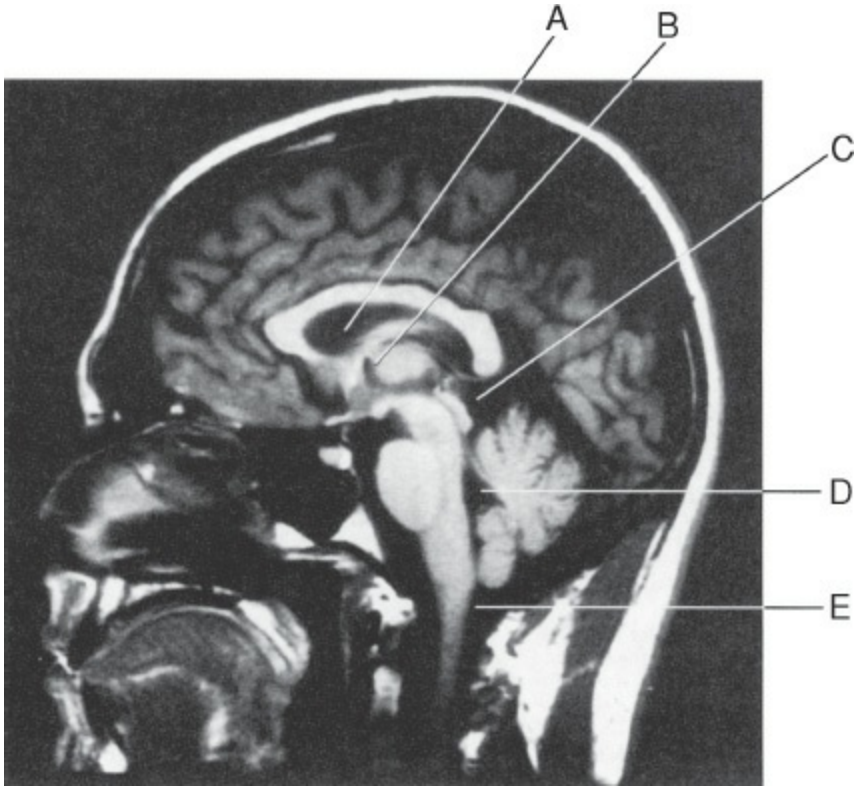

8. Oliva

9. Contiene el nervio patético (IV par).

10. Su estenosis produce hidrocefalia.

11. Contiene un glomo calcificado.

12. Recibe el LCR procedente de las vellosidades aracnoideas.

Preguntas 13 a 17

Empareje las estructuras o descripciones incluidas en los ítems 13 a 17 con las estructuras apropiadas que se muestran con letras en la imagen de RM ponderada en T1 de un corte sagital medio del cerebro.

13. Cisterna superior

14. Bloqueo con producción de hidrocefalia

15. Ventrículo lateral

16. Contiene los dos agujeros de Luschka

17. Recibe el LCR a través del agujero de Magendie.

RESPUESTAS RAZONADAS

1. La respuesta es la A. Este proceso, denominado seudotumor cerebral (hipertensión intracraneal benigna) se observa principalmente en mujeres jóvenes obesas. Se cree que la causa es un trastorno de la función absortiva de las vellosidades aracnoideas.

2. La respuesta es la B. El volumen total del LCR que se halla en el espacio subaracnoideo y los ventrículos es de 140 ml.

3. La respuesta es la A. *Streptococcus agalactiae* se observa con frecuencia en los recién nacidos. La vacunación anti-*Haemophilus influenzae* ha reducido considerablemente este tipo de meningitis. *S. pneumoniae* es una causa frecuente de meningitis en los adultos mayores. *Neisseria meningitidis* se observa desde los niños mayores hasta los adultos de media edad. Herpes simple de tipo 2 es un virus.

4. La respuesta es la D. El tercer ventrículo posee plexo coroideo; los lóbulos frontal y occipital y el acueducto cerebral están desprovistos de él; el ventrículo terminal es una dilatación localizada del extremo caudal del conducto central que carece de plexo coroideo.

5. La respuesta es la B. La glándula pineal (epífisis) está inervada exclusivamente por fibras posganglionares del ganglio superior del sistema nervioso vegetativo; sintetiza melatonina y posee una función antigonadotrópica; el área postrema es una zona quimiorreceptora que desencadena el vómito en respuesta a la presencia de sustancias emetizantes en la circulación; el órgano vascular de la lámina terminal es una salida vascular para la hormona liberadora de hormona luteinizante, así como para la somatostatina; el órgano subfornical es un receptor central para la angiotensina II; el órgano subcomisural posee un lecho capilar con células endoteliales no fenestradas y una barrera hematoencefálica.

6. La respuesta es la C. El plexo coroideo forma LCR a un ritmo de 500 ml/día.

7. La respuesta es la E. Los meningiomas contienen espiras celulares y cuerpos psamoma calcificados; se asocian con la neurofibromatosis 2 y predominan en el sexo femenino; los astrocitomas de tipo II presentan una celularidad casi normal, escaso pleomorfismo nuclear y ausencia de proliferación endotelial y de necrosis; los schwannomas acústicos son tumores benignos que surgen a partir de las células de Schwann e histopatológicamente se observan tejidos Antoni A y B y cuerpos de Verocay; los oligodendrogliomas presentan calcificación en el 50 % de los casos y células con aspecto de huevos fritos (halos perinucleares); el glioblastoma multiforme representa el 55 % de los gliomas, es maligno y rápidamente mortal; es el tumor cerebral primario más común y contiene seudoempalizadas, seudorrosetas perivasculares y proliferación

microvascular.

8. La respuesta es la E. La oliva es una estructura que hace prominencia en la superficie del bulbo raquídeo.

9. La respuesta es la D. La cisterna *ambiens* contiene el nervio patético (IV par).

10. La respuesta es la C. La estenosis del acueducto cerebral impide que el LCR penetre en el cuarto ventrículo, lo que origina una hidrocefalia no comunicante.

11. La respuesta es la B. El trígono del ventrículo lateral contiene un gran ovillo de plexo coroideo, denominado glomo. Suele estar calcificado y es muy visible en las imágenes de TC.

12. La respuesta es la A. El seno sagital superior recibe LCR a través de las vellosidades aracnoideas.

13. La respuesta es la C. La cisterna superior (cuadrigémina) está situada sobre la cara dorsal del mesencéfalo.

14. La respuesta es la B. El bloqueo del agujero interventricular de Monro (p. ej., a causa de un quiste coloide del tercer ventrículo) provoca una hidrocefalia que afecta al ventrículo lateral.

15. La respuesta es la A. El ventrículo lateral puede verse entre el cuerpo calloso y el *fornix*.

16. La respuesta es la D. El cuarto ventrículo contiene los dos agujeros de Luschka, que drenan en las dos cisternas del ángulo pontocerebeloso.

17. La respuesta es la E. La cisterna bulbocerebelosa recibe LCR a través del agujero de Magendie.


CAPÍTULO
3

Vascularización del sistema nervioso central

I. Arterias de la médula espinal

- Surgen de las arterias vertebrales y segmentarias.

A. Arteria vertebral (fig. 3-1)

- Es una rama de la arteria subclavia.
- Da origen a la arteria espinal anterior y puede originar la arteria espinal posterior.

1. Arteria espinal anterior

- Irriga los dos tercios anteriores de la médula, incluidas las astas anterior y lateral.
- Irriga las pirámides, el lemnisco interno y las fibras intraaxiales del nervio hipogloso (XII par) en el bulbo raquídeo.

2. Arterias espinales posteriores

- Irrigan el tercio posterior de la médula, incluidas las astas y los cordones posteriores.
- Irrigan los fascículos y núcleos grácil y cuneiforme en el bulbo raquídeo.

B. Arterias segmentarias

- Surgen de la aorta, las arterias vertebrales y las arterias ilíacas primitivas como arterias medulares, que dan lugar a las arterias espinales anterior y posterior.
- Aportan el principal riego sanguíneo medular a nivel dorsal y lumbar. La segunda arteria lumbar da lugar a una gran arteria medular anterior, la **arteria de Adamkiewicz**. Su origen varía de D12 a L4 y habitualmente se origina en el lado izquierdo.

C. Vulnerabilidad segmentaria

- Se debe a un aporte sanguíneo inadecuado después de una lesión (p. ej., aneurisma disecante, aterosclerosis, trombosis arterial). Los segmentos T1 a T4 y L1 están escasamente vascularizados y en situación de riesgo.
- Puede explicar la etiología del síndrome de la arteria medular anterior.

II. Drenaje venoso de la médula espinal

- Sigue, en general, el patrón arterial.
- El drenaje venoso pasa desde las venas espinales dentro del espacio subaracnoideo hasta el plexo venoso epidural interno, antes de drenar en las venas cervicales, torácicas, intercostales o abdominales.

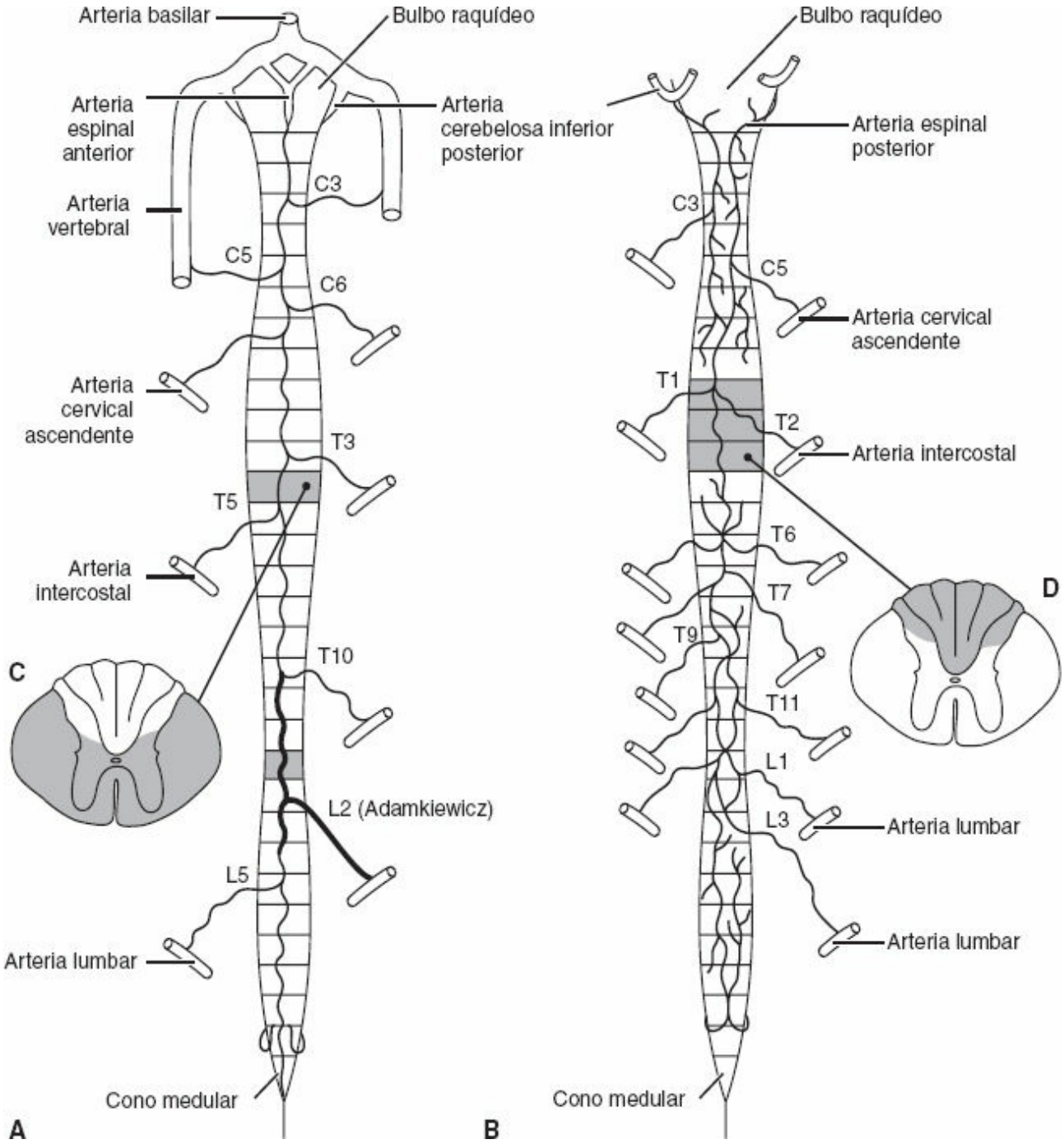

Figura 3-1. Irrigación arterial de la médula espinal. **A)** Cara anterior. **B)** Cara posterior. **C)** Oclusión de la arteria espinal anterior, con infarto de los dos tercios anteriores de la médula. **D)** Oclusión de las arterias espinales posteriores, con infarto de los cordones posteriores. Adviértase el gran vaso nutricio lumbar, la arteria de Adamkiewicz, cuyo origen varía desde los segmentos D12 a L4. Las *áreas sombreadas* muestran los segmentos medulares que son vulnerables a la hipoperfusión. (Adaptado de Parent A. *Carpenter's Human Neuroanatomy*, 9th ed. Baltimore: Williams & Wilkins, 1995, pág. 94.)

- Se lleva a cabo mediante venas desprovistas de válvulas que permiten el flujo bidireccional, según los gradientes de presión existentes.
- Es una vía para la transmisión de agentes infecciosos y células tumorales.

III. Arterias del cerebro (figs. 3-2 a 3-6)

- Aportan al cerebro el 15 % del gasto cardíaco.
- Aportan al cerebro el 20 % del oxígeno que utiliza el organismo.

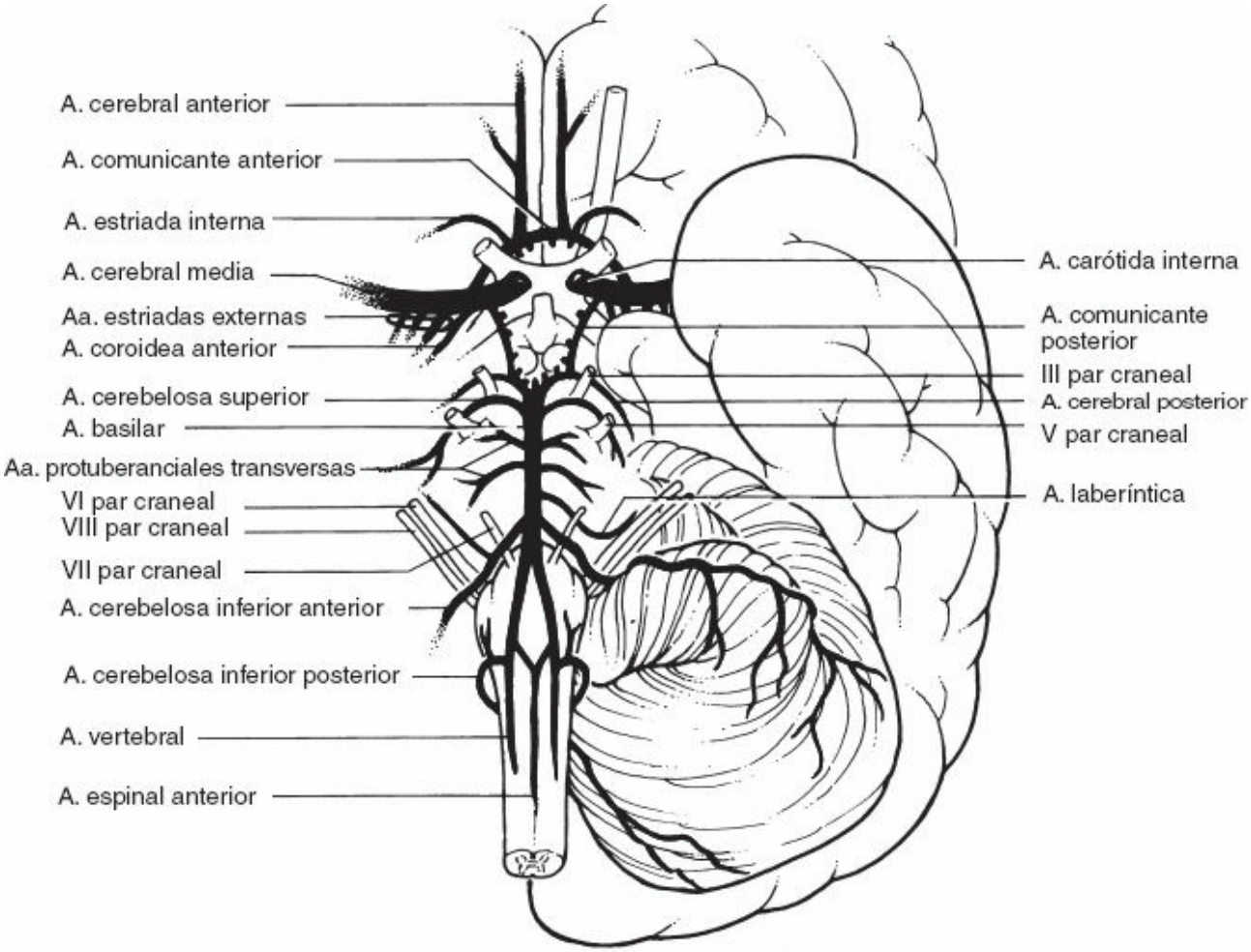

Figura 3-2. Arterias de la base del cerebro y el tronco encefálico, incluido el polígono arterial de Willis. Las arterias estriadas interna y externa y la arteria coroidea anterior irrigan los ganglios basales y la cápsula interna.

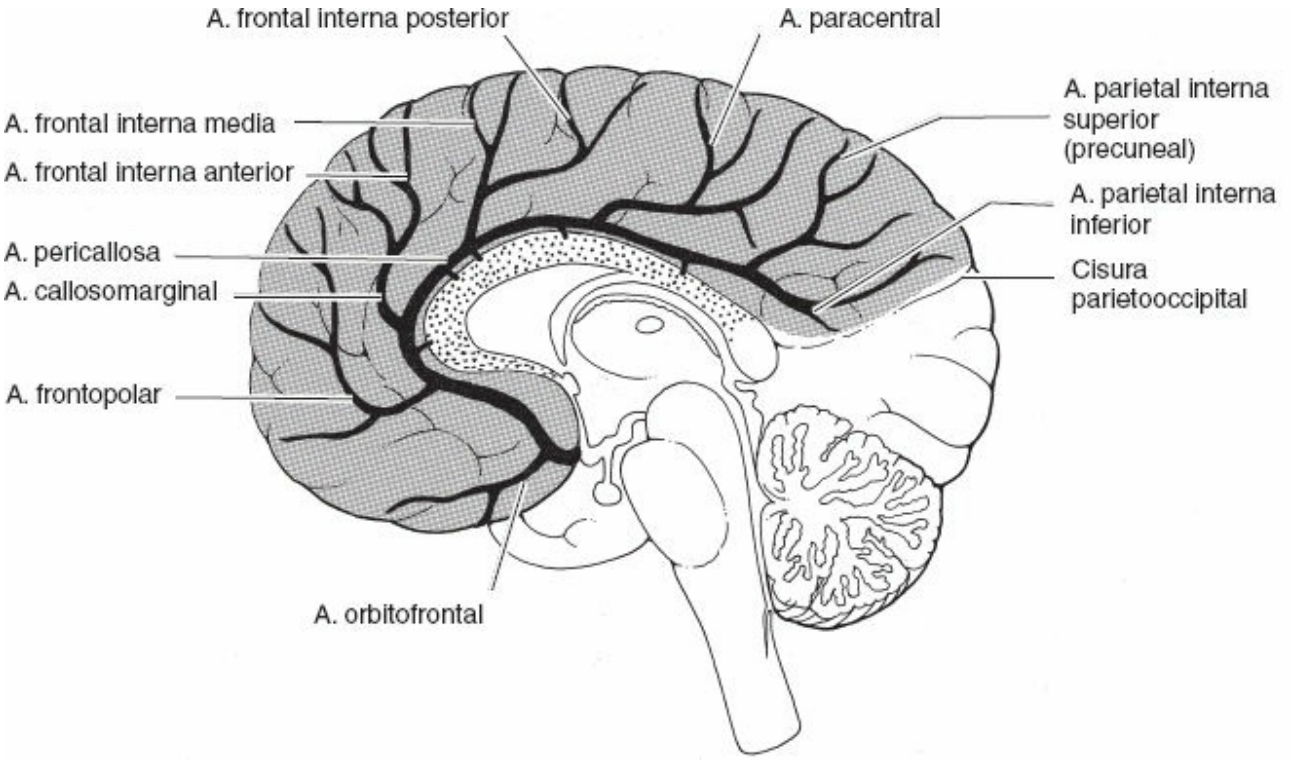

Figura 3-3. Ramas corticales de la arteria cerebral anterior sobre la cara interna del hemisferio. El polo temporal está irrigado por la arteria cerebral media; el lóbulo occipital, por la arteria cerebral posterior.

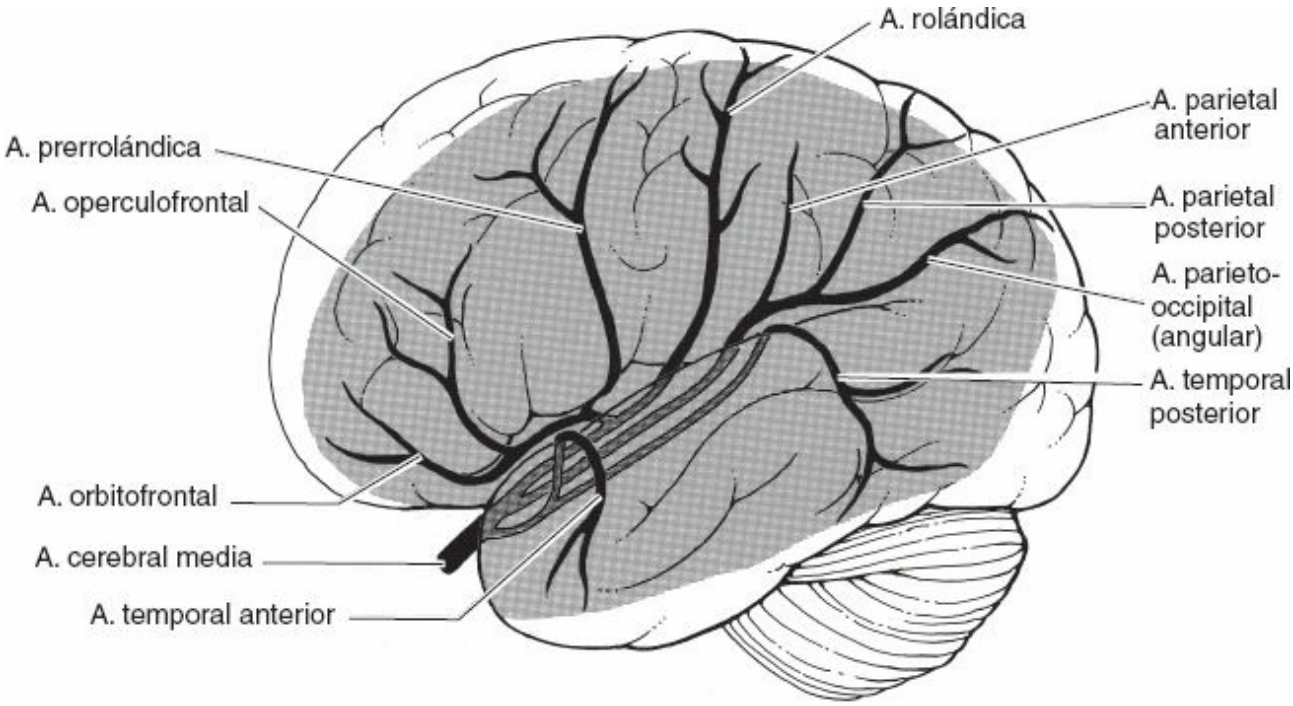

Figura 3-4. Ramas corticales de la arteria cerebral media. El área *no sombreada* representa los territorios terminales de las arterias cerebrales anterior y posterior.

- Su flujo sanguíneo normal es de 50 ml/100 g de tejido cerebral/min.

- Constan de dos pares de vasos, las **arterias carótidas internas** y las **arterias vertebrales,** y sus ramas. A nivel de la unión entre el bulbo y la protuberancia, las dos arterias vertebrales se fusionan para constituir la **arteria basilar.**

A. Arteria carótida interna

- Penetra en el cráneo a través del conducto carotídeo del hueso temporal.
- Está situada dentro del seno cavernoso, a cuyo nivel constituye el sifón carotídeo.

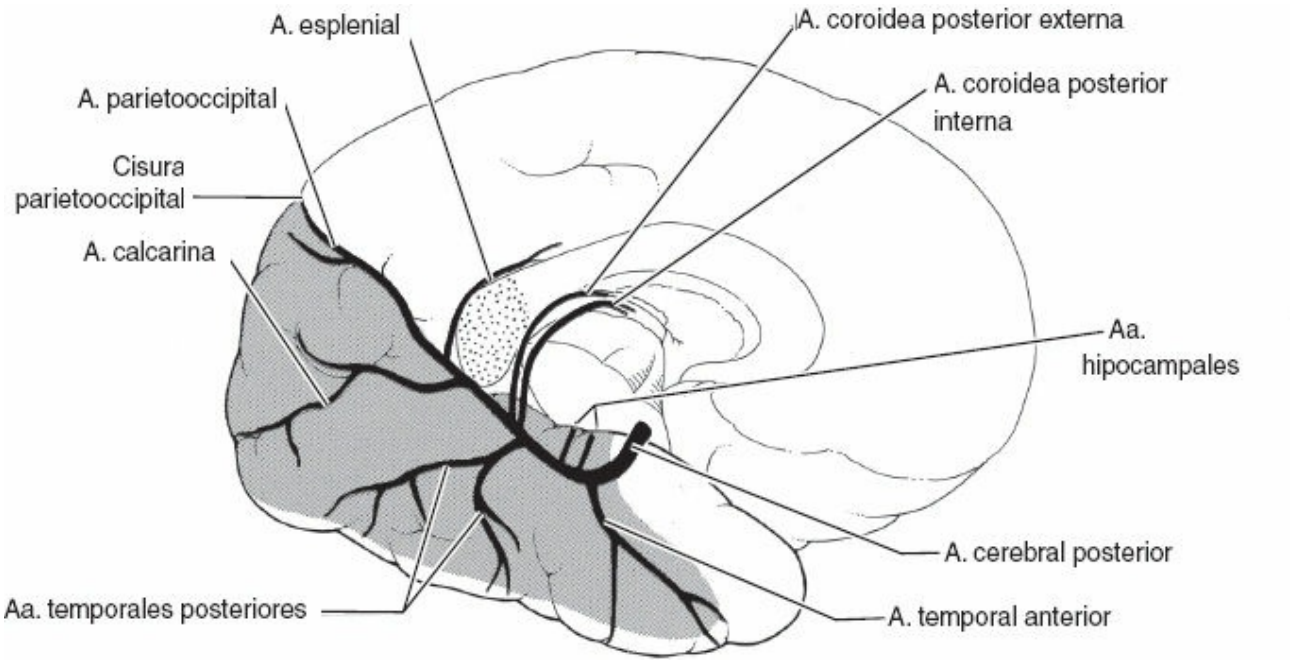

Figura 3-5. Ramas corticales de la arteria cerebral posterior vistas desde las caras anterior e interna. El esplenio del cuerpo calloso está irrigado por la rama callosa de la arteria cerebral posterior.

- Suministra arterias tributarias a la duramadre, la hipófisis, la caja del tímpano y el ganglio del trigémino.
- Proporciona ramas directas al nervio óptico, al quiasma óptico, al hipotálamo y a la rodilla de la cápsula interna.
- Se divide en las ramas siguientes:

1. **Arteria oftálmica**
   - Penetra en la órbita a través del conducto óptico, junto al nervio óptico.
2. **Arteria central de la retina**
   - Es una rama de la **arteria oftálmica.**
   - Aporta la única irrigación sanguínea a las cinco capas internas de la retina.
   - Es una arteria terminal; **su oclusión origina ceguera**.
3. **Arteria comunicante posterior** (v. figs. 3-2 y 3-6)
   - Se origina en el sifón carotídeo y se une a la arteria cerebral posterior.
   - Irriga el quiasma y el tracto ópticos, el hipotálamo, el subtálamo y la mitad

anterior de la porción ventral del tálamo.

- Es una localización común de los aneurismas saculares.

4. **Arteria coroidea anterior** (v. figs. 3-2 y 3-6)
   - Se origina a partir de la arteria carótida interna.

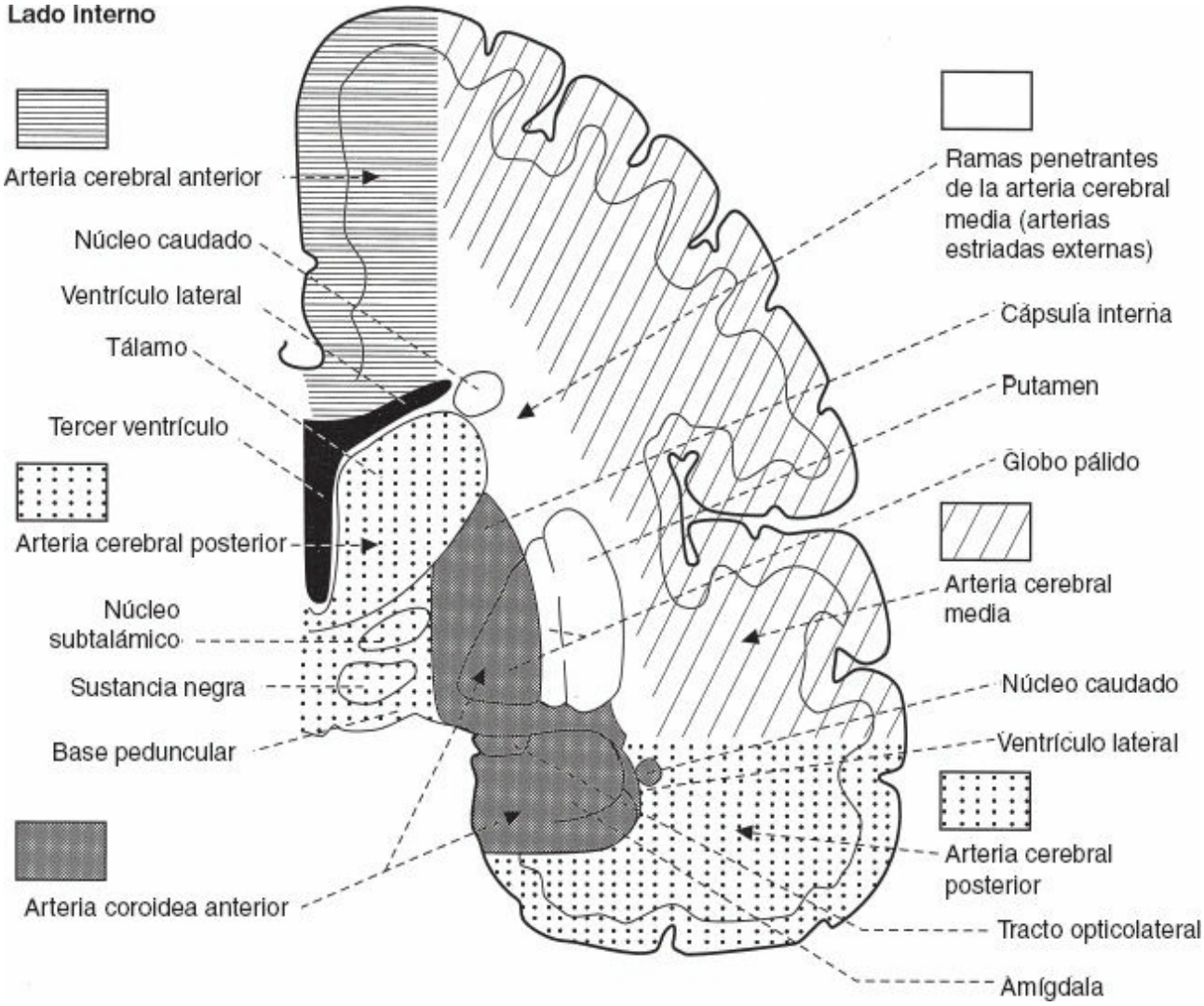

Figura 3-6. Dibujo esquemático de un corte coronal (frontal) a través del hemisferio cerebral, a nivel de la cápsula interna y el tálamo, para mostrar los principales territorios vasculares. (Modificado con autorización de Fix JD. *High-Yield Neuroanatomy*, 3rd ed. Philadelphia: Lippincott Williams & Wilkins, 2005, pág. 31.)

   - Irriga el plexo coroideo del cuerno temporal del ventrículo lateral, el hipocampo, la amígdala, el tracto óptico, el cuerpo geniculado externo, el globo pálido y la parte anterior del brazo posterior de la cápsula interna.
   - Irriga la porción proximal de las radiaciones ópticas cuando éstas abandonan el cuerpo geniculado externo para constituir el asa de Meyer.

5. **Arteria cerebral anterior** (v. fig. 3-3)
   - Se origina en la bifurcación terminal de la arteria carótida interna.

- Suministra ramas directas al quiasma óptico.
- Irriga la cara interna de los lóbulos frontal y parietal y el cuerpo calloso.
- Irriga parte del núcleo caudado y el putamen, así como el brazo anterior de la cápsula interna, por vía de la **arteria estriada interna de Heubner** (v. fig. 3-2).
- En las cortezas motora y sensitiva (lóbulo paracentral), irriga el área correspondiente a la pierna y el pie (v. fig. 23-1).

6. Arteria comunicante anterior

- Conecta las dos arterias cerebrales anteriores.
- Es la localización más común para los aneurismas saculares.

7. Arteria cerebral media (v. figs. 3-3 y 3-5)

- Se origina en la bifurcación de la arteria carótida interna.
- Irriga la convexidad externa del hemisferio y la ínsula subyacente.
- En las cortezas motora y sensitiva, irriga las áreas correspondientes al tronco, el brazo y la cara.
- Irriga las áreas del lenguaje de Broca y Wernicke.
- Irriga el núcleo caudado, el putamen, el globo pálido y los brazos anterior y posterior de la cápsula interna, a través de las **arterias estriadas externas.**

B. Arteria vertebral (v. fig. 3-1)

- Es una rama de la arteria subclavia.
- Se une con su homónima del lado opuesto para constituir la arteria basilar.
- Da origen a:

1. Arteria espinal anterior

2. Arteria espinal posterior

- Ocasionalmente es una rama de la arteria vertebral.

3. Arteria cerebelosa inferior posterior

- Da origen a la arteria espinal posterior.
- Irriga la zona posteroexterna del bulbo raquídeo.
- Irriga la cara inferior del cerebelo y el plexo coroideo del cuarto ventrículo.
- Irriga los núcleos vestibulares interno e inferior, el pedúnculo cerebeloso inferior, el núcleo ambiguo, las fibras intraaxiales del nervio glosofaríngeo (IX par) y el nervio neumogástrico (X par), el tracto espinotalámico y el núcleo y tracto espinales del trigémino.
- Irriga el tracto hipotalamoespinal al centro cilioespinal de Budge, a nivel de D1-D2 (síndrome de Horner).

C. Arteria basilar (v. fig. 3-1)

- Está formada por la unión de las dos arterias vertebrales.
- Da origen a:

1. **Arterias protuberanciales**
   - Incluyen ramas penetrantes y circunferenciales cortas.
   - Irrigan los tractos corticoespinales y las fibras intraaxiales eferentes del nervio motor ocular externo (VI par).
2. **Arteria laberíntica**
   - En el 15 % de la población se origina a partir de la arteria basilar.
   - Perfunde la cóclea y el aparato vestibular.
3. **Arteria cerebelosa inferior anterior**
   - Irriga la cara inferior del cerebelo.
   - Irriga el núcleo facial y sus fibras intraaxiales, el núcleo y tracto espinales del trigémino, los núcleos vestibulares, los núcleos trocleares, las fibras intraaxiales del nervio auditivo, el tracto espinotalámico y los pedúnculos cerebelosos inferior e interno.
   - Da origen a la arteria laberíntica en el 85 % de la población.
   - Irriga el tracto hipotalamoespinal (síndrome de Horner).
4. **Arteria cerebelosa superior**
   - Irriga la cara superior del cerebelo y los núcleos cerebelosos (núcleo dentado).
   - Irriga la porción anterior y externa de la protuberancia, incluidos el pedúnculo cerebeloso superior y el tracto espinotalámico.
5. **Arteria cerebral posterior** (v. fig. 3-5)
   - Se origina de la arteria carótida interna (origen fetal) en el 20 % de la población.
   - Está formada por la bifurcación de la arteria basilar.
   - Proporciona el principal aporte sanguíneo del mesencéfalo.
   - Irriga la mitad posterior del tálamo y los cuerpos geniculados interno y externo.
   - Irriga el lóbulo occipital, la corteza visual y la cara inferior del lóbulo temporal, incluida la formación del hipocampo.
   - Da origen a las **arterias coroideas posteriores** externa e interna, que irrigan la parte dorsal del tálamo, la glándula pineal y el plexo coroideo de los ventrículos tercero y cuarto.

IV. Polígono arterial de Willis (v. fig. 3-2)

- Está formado por las arterias comunicante anterior, cerebral anterior, carótida interna, comunicante posterior y cerebral posterior.
- Da origen a arterias penetrantes que irrigan la parte anterior del diencéfalo (hipotálamo, subtálamo y tálamo) y el mesencéfalo.

V. Arterias meníngeas

- Irrigan la duramadre intracraneal.
- Habitualmente se originan a partir de ramas de la arteria carótida externa.

A. Arterias meníngeas anteriores

- Surgen a partir de las arterias etmoidales anterior y posterior.
- Irrigan la duramadre de la fosa craneal anterior.

B. Arteria meníngea media

- Es una rama de la **arteria maxilar.**
- Penetra en el cráneo a través del **agujero espinoso.**
- Está situada entre el periostio y la dura meníngea, por debajo de los huesos temporal y parietal.
- Irriga la mayor parte de la duramadre y casi toda su porción a nivel de la bóveda craneal.
- Su desgarro origina una **hemorragia epidural** (hematoma).

C. Arterias meníngeas posteriores

- Son ramas de las arterias faríngea ascendente, vertebral y occipital.
- Irrigan la duramadre de la fosa craneal posterior.

VI. Venas del cerebro

- Carecen de válvulas y están situadas a lo largo de las cisuras superficiales.
- Surgen de la corteza y la sustancia blanca subcortical y desembocan en los senos durales.

A. Venas cerebrales superficiales

- Drenan en el seno sagital superior (venas puente).
- El desgarro de estos vasos da lugar a una hemorragia (hematoma) subdural.

B. Venas cerebrales profundas (v. figs. 3-8 y 3-13)

- Drenan las estructuras subcorticales profundas de los hemisferios cerebrales: **área septal, tálamo** y **ganglios basales.**

1. Venas cerebrales internas

- Drenan las siguientes venas:

a. Vena septal

b. Vena talamoestriada

c. Vena terminal

d. Ángulo venoso

- Es el punto donde se unen la vena septal y la vena talamoestriada.
- Señala la posición del agujero interventricular de Monro.

2. Gran vena de Galeno

- Recibe sangre de las venas cerebrales internas y drena en el seno recto.

VII. Senos venosos de la duramadre (fig. 3-7)

- Son conductos avalvulares revestidos de endotelio y cuyas paredes están formadas por dos capas durales.
- Reciben la sangre procedente de las venas cerebrales superficiales y profundas y de la bóveda craneana y representan la principal vía de drenaje de la cavidad craneana.
- Poseen granulaciones aracnoideas y absorben el líquido cefalorraquídeo (LCR).

A. Seno sagital superior (v. fig. 2-3)

- Se extiende desde el agujero ciego hasta la protuberancia occipital interna y desemboca habitualmente en el seno transverso derecho.
- Recibe sangre de las venas cerebrales superficiales, las venas diploicas y las venas emisarias parietales.
- Posee granulaciones aracnoideas y drena el LCR procedente del espacio subaracnoideo.

B. Seno sagital inferior

- Cursa por el borde inferior de la hoz del cerebro.
- Se une a la gran vena cerebral para formar el seno recto.

C. Seno recto

- Está formado por la gran vena cerebral y el seno sagital inferior.
- Termina en la protuberancia occipital interna y suele desembocar en el seno transverso izquierdo.
- Drena la cara superior del cerebelo.

D. Senos transversos izquierdo y derecho

- Se originan en la confluencia de los senos y cursan en dirección anterolateral a lo largo del borde de la tienda del cerebelo para convertirse en el seno sigmoideo.
- Reciben la sangre venosa de los lóbulos temporal y occipital.

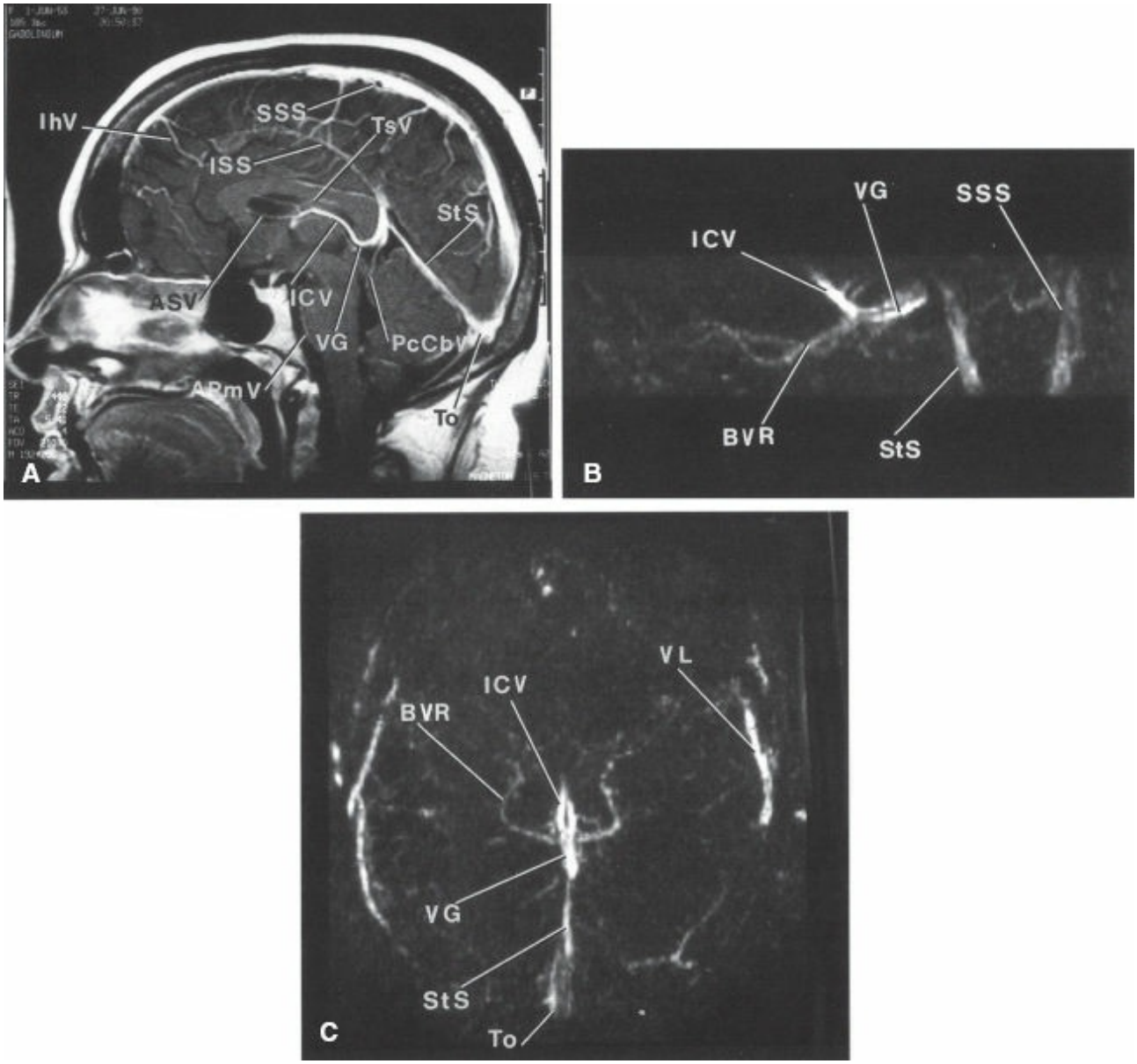

Figura 3-7. Anatomía venosa en un corte de RM, proyecciones sagital media **(A)**, lateral **(B)** y submentonianavértice **(C).** SR (StS), seno recto; SSI (ISS), seno sagital inferior; SSS, seno sagital superior; To, tórcula; VCI (ICV), vena cerebral interna; VCPC (PcCbV), vena cerebelosa precentral; VG, vena de Galeno; VIH (IhV), venas interhemisféricas; VL, vena de Labbé; VS (ASV), vena septal; VTe (TsV), vena talamoestriada. (Reimpreso con autorización de Grossman CB. *Magnetic Resonance Imaging and Computed Tomography of the Head and Spine*, 2nd ed. Philadelphia: Williams & Wilkins, 1996, pág. 124.)

E. Confluencia de los senos

- Está localizada a nivel de la protuberancia occipital interna.
- Está formada por la unión de los senos sagital superior, recto y transverso.

F. Seno sigmoideo

- Es una continuación del seno transverso.
- Transcurre en dirección inferointerna hacia el agujero yugular.

G. Seno esfenoparietal

- Está localizado a lo largo de la curva del ala menor del esfenoides y drena en el seno cavernoso.

H. Seno petroso superior

- Se extiende desde el seno cavernoso hasta el seno sigmoideo.
- Recibe vasos tributarios de la protuberancia, el bulbo raquídeo, el cerebelo y el oído interno.

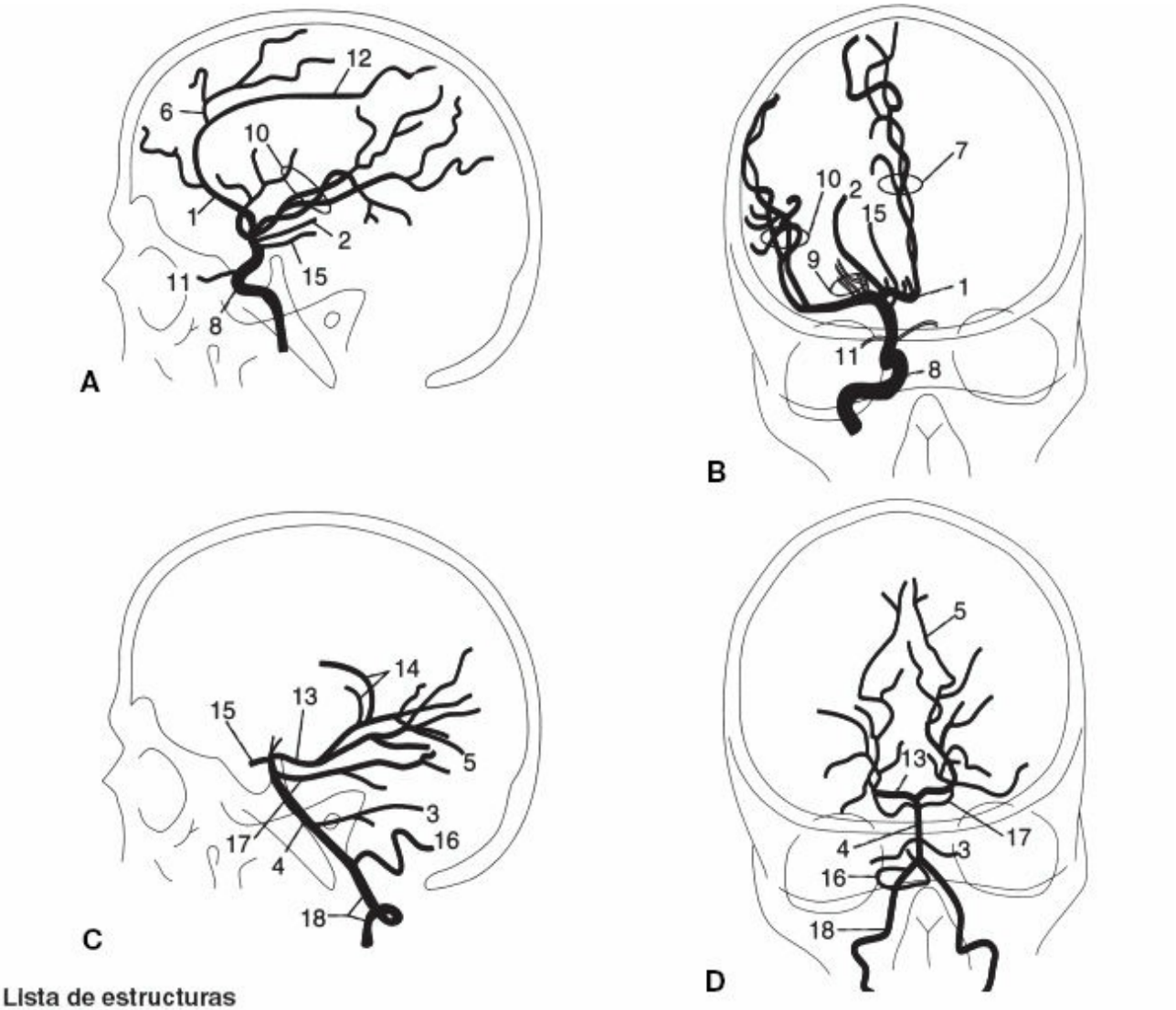

Lista de estructuras

1. Arteria cerebral anterior
2. Arteria coroidea anterior
3. Arteria cerebelosa inferior anterior
4. Arteria basilar
5. Arteria calcarina (de la arteria cerebral posterior)
6. Arteria callosomarginal (de la arteria cerebral anterior)
7. Arterias callosomarginal y pericallosa (de la arteria cerebal anterior)
8. Arteria carótida interna
9. Arterias estriadas externas (de la arteria cerebral media)
10. Arteria cerebral media
11. Arteria oftálmica
12. Arteria pericallosa (de la arteria cerebral anterior)
13. Arteria cerebral posterior
14. Arterias coroideas posteriores (de la arteria cerebral posterior)
15. Arteria comunicante posterior
16. Arteria cerebelosa inferior posterior
17. Arteria cerebelosa superior
18. Arteria vertebral

Figura 3-8. A) Angiografía carotídea, proyección lateral. **B)** Angiografía carotídea, proyección anteroposterior. **C)** Angiografía vertebral, proyección lateral. **D)** Angiografía vertebral, proyección anteroposterior. (Modificado con autorización de Fix JD. *High-Yield Neuroanatomy*, 3rd ed. Philadelphia: Lippincott Williams & Wilkins, 2005, pág. 33.)

I. Seno petroso inferior

- Transcurre entre los nervios glosofaríngeo (IX par) y neumogástrico (X par) y

desemboca en el bulbo yugular.

- Recibe el principal drenaje venoso de la porción inferior del cerebelo.
- Drena el seno cavernoso y el plexo clival hacia la vena yugular interna.

J. Seno cavernoso (v. fig. 10-4)

- Rodea la silla turca y el cuerpo del esfenoides.
- Contiene, dentro del seno, la arteria carótida interna, el plexo simpático y el nervio motor ocular externo (VI par).
- Contiene, dentro de la pared lateral del seno, el nervio motor ocular común (III par), el nervio patético (IV par), el nervio oftálmico (V par-1) y las ramas maxilares (V par-2) del nervio trigémino.
- Recibe sangre de las venas oftálmicas superior e inferior.

VIII. Angiografía

A. Angiografía carotídea (figs. 3-8 A y B a 3-11). Muestra las siguientes arterias:

1. Arteria carótida interna
2. Arteria cerebral anterior
3. Arteria cerebral media

B. Angiografía vertebral (v. fig. 3-8 C y D; figs. 3-12 y 3-13). Muestra las siguientes arterias:

1. Arteria vertebral
2. Arteria cerebelosa inferior posterior
3. Arteria basilar
4. Arteria cerebelosa inferior anterior
5. Arteria cerebelosa superior
6. Arteria cerebral posterior

C. Venas cerebrales y senos durales (fig. 3-14)

IX. Hemorragia intracraneal

A. Aneurismas

- Son **dilataciones circunscritas (ectasias) de una arteria.**

1. **Aneurismas saculares** (fig. 3-15)
   - Se forman en las bifurcaciones arteriales. El **polígono arterial de Willis** contiene el 60 %; el 30 % surge de la arteria cerebral media; el 10 % restante, del sistema vertebrobasilar.
   - Los aneurismas saculares de la arteria comunicante anterior presionan con

frecuencia el quiasma óptico y causan una **cuadrantanopsia bitemporal inferior.**

- Los aneurismas saculares de la arteria comunicante posterior causan a menudo una **parálisis del tercer par craneal.**
- Su rotura es la causa más común de **hemorragia subaracnoidea no traumática.**

2. Microaneurismas (aneurismas de Charcot-Bouchard)

- Se hallan en arterias de pequeño calibre, sobre todo en el territorio de la arteria cerebral media (arterias lenticuloestriadas).
- Su rotura se da con más frecuencia a nivel de los ganglios basales y es la causa más común de **hemorragia intraparenquimatosa** no traumática.

B. Hemorragia (hematoma) subdural (fig. 3-16)

- Se produce por **rotura de las venas cerebrales superiores,** las venas «puente» que drenan en el seno sagital superior.

C. Hemorragia (hematoma) epidural (fig. 3-17)

- Se produce por **rotura de la arteria meníngea media,** situada entre la duramadre y la tabla interna del cráneo.

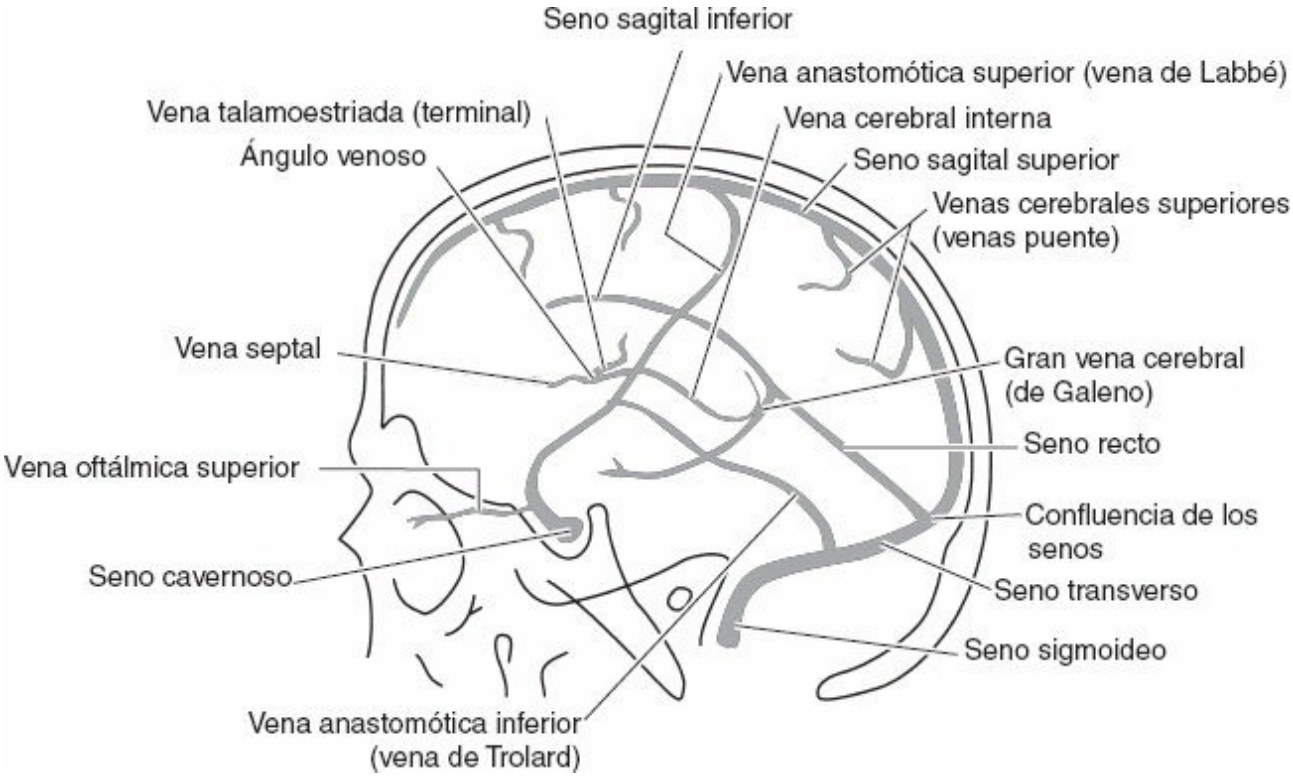

Figura 3-9. Angiografía carotídea, fase venosa, proyección lateral en la que pueden verse las venas y los senos venosos cerebrales. (Modificado con autorización de Fix JD. *High-Yield Neuroanatomy*, 3rd ed. Philadelphia: Lippincott Williams & Wilkins, 2005, pág. 36.)

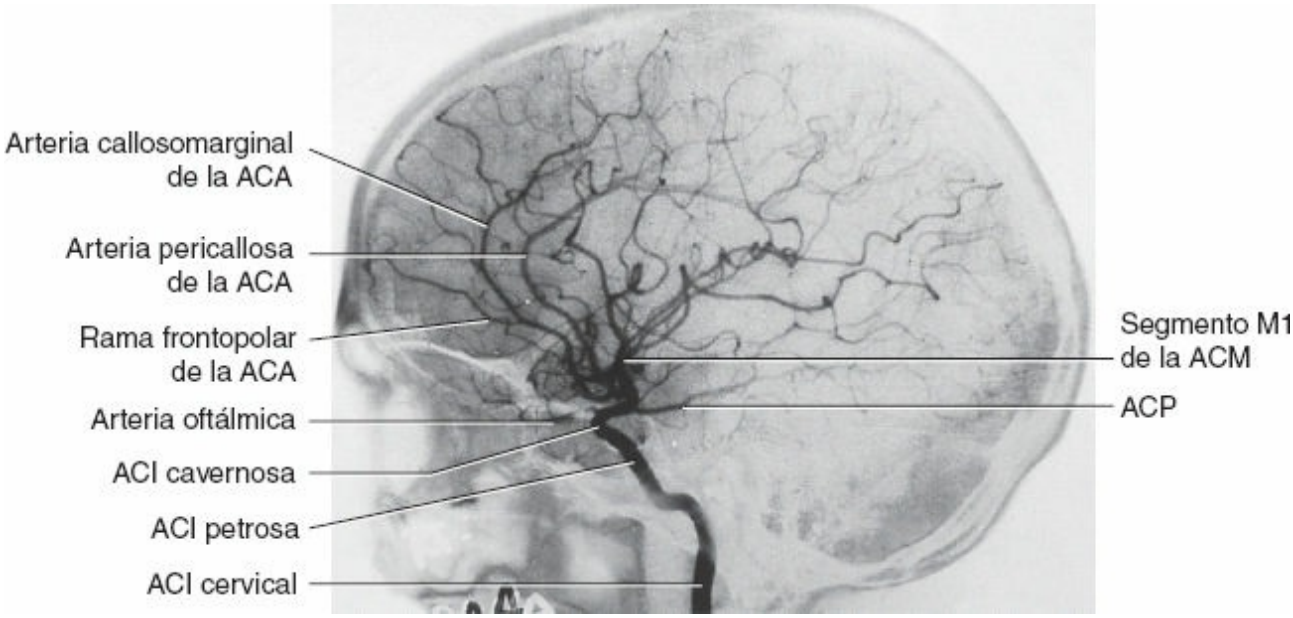

Figura 3-10. Angiografía carotídea, proyección lateral. Identifique las ramas corticales de la arteria cerebral anterior (ACA) y la arteria cerebral media (ACM). Siga el curso de la arteria carótida interna (ACI). Recuerde que los aneurismas de la arteria comunicante posterior (ACP) pueden originar una parálisis del tercer par craneal. El lóbulo paracentral está irrigado por la arteria callosomarginal. (Reimpreso con autorización de Fix JD. *High-Yield Neuroanatomy*, 3rd ed. Philadelphia: Lippincott Williams & Wilkins, 2005, pág. 36.)

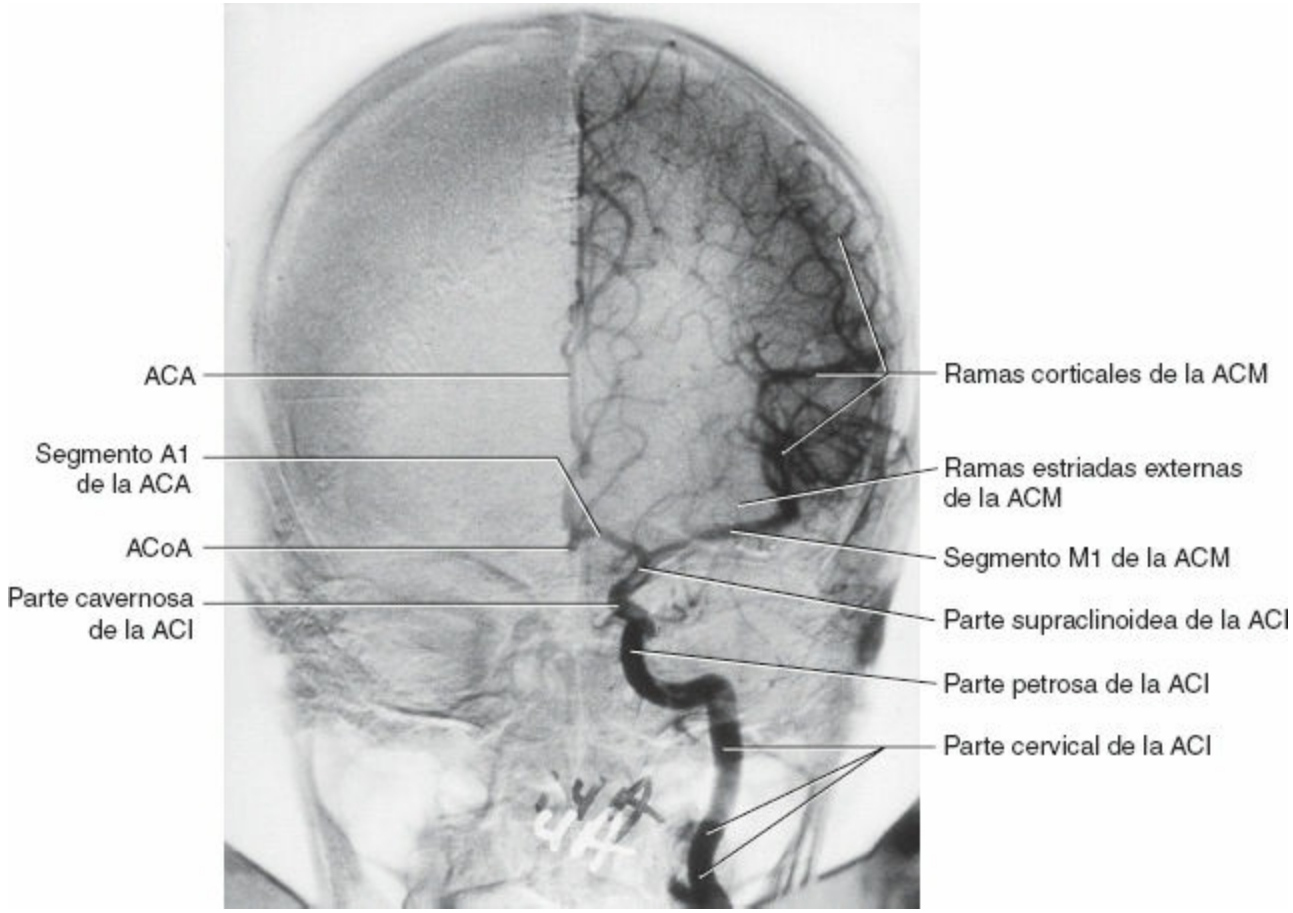

Figura 3-11. Angiografía carotídea, proyección anteroposterior. Identifique la arteria cerebral anterior (ACA), la arteria cerebral media (ACM) y la arteria carótica interna (ACI). Las ramas horizontales de la ACM perfunden los ganglios basales y la cápsula interna. ACoA, arteria comunicante anterior. (Reimpreso con autorización de Fix JD. *High-Yield Neuroanatomy*, 3rd ed. Philadelphia: Lippincott Williams & Wilkins, 2005, pág. 37.)

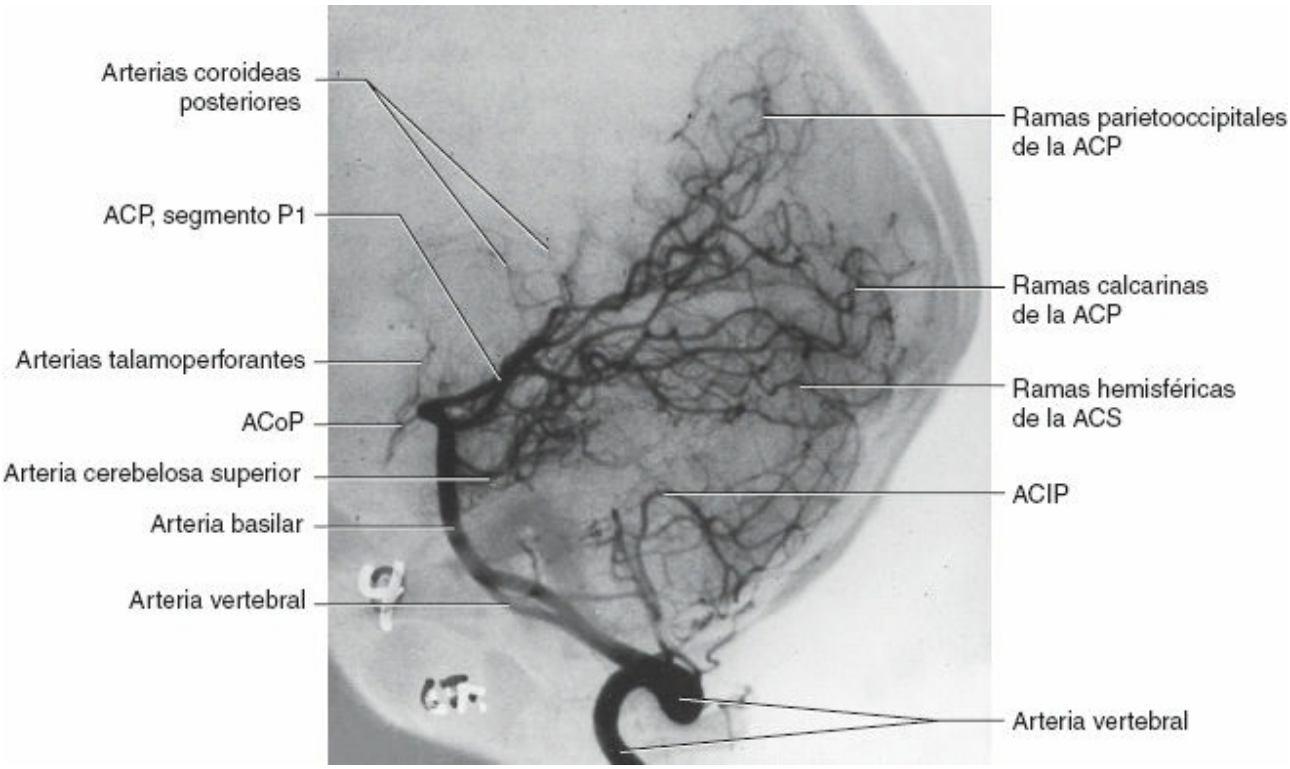

Figura 3-12. Angiografía vertebral, proyección lateral. Dos estructuras se hallan entre la arteria cerebral posterior (ACP) y la arteria cerebelosa superior: la tienda y el tercer par craneal. ACIP, arteria cerebelosa inferior posterior; ACo P, arteria comunicante posterior; ACS, arteria cerebelosa superior. (Reimpreso con autorización de Fix JD. *High-Yield Neuroanatomy*, 3rd ed. Philadelphia: Lippincott Williams & Wilkins, 2005, pág. 37.)

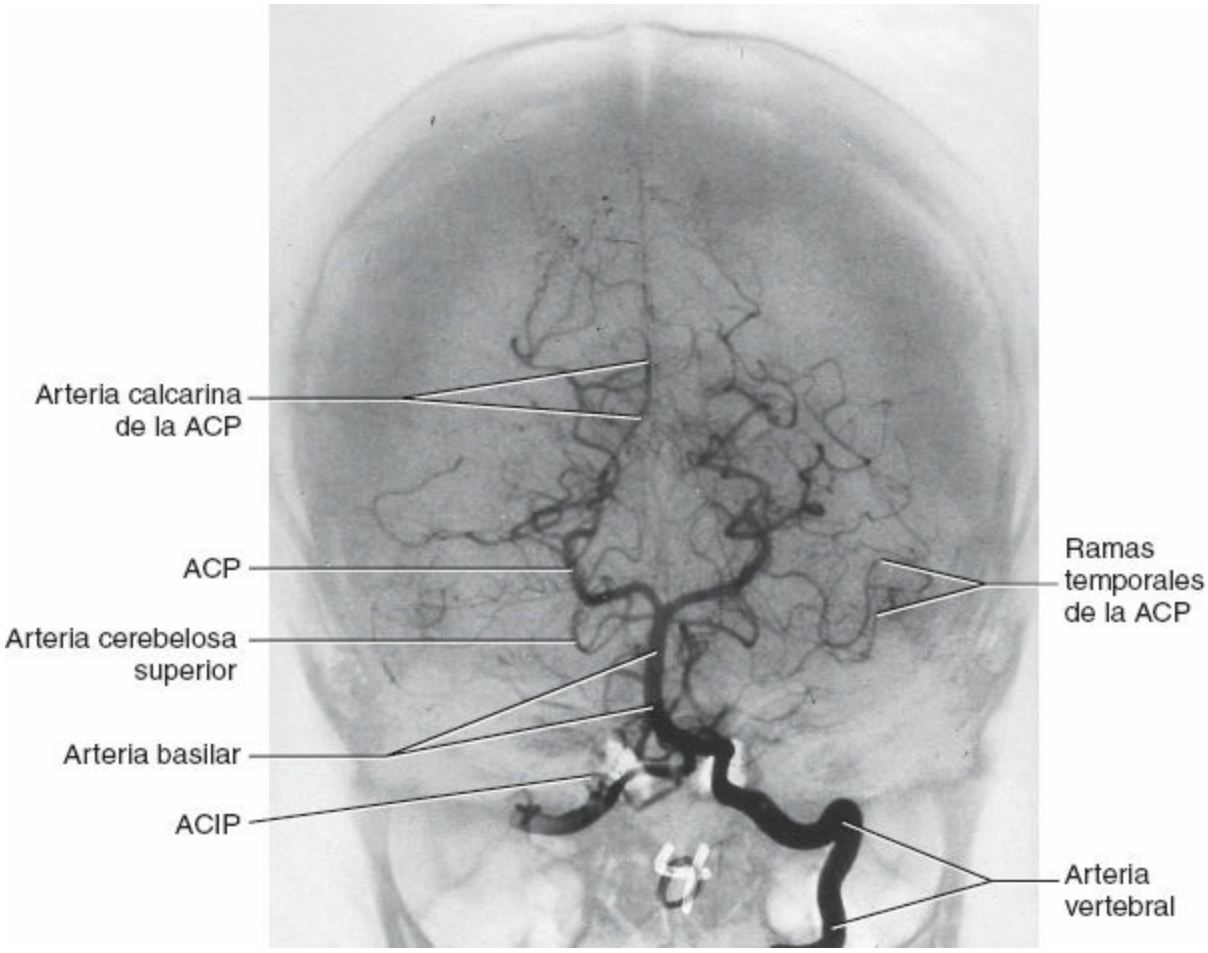

Figura 3-13. Angiografía vertebral, proyección anteroposterior. ¿Qué arteria irriga la corteza visual? La arteria calcarina, una rama de la arteria cerebral posterior (ACP). La oclusión de la ACP (arteria calcarina) da lugar a una hemianopsia homónima contralateral, sin afectación macular. ACIP, arteria cerebelosa inferior posterior. (Reimpreso con autorización de Fix JD. *High-Yield Neuroanatomy*, 3rd ed. Philadelphia: Lippincott Williams & Wilkins, 2005, pág. 38.)

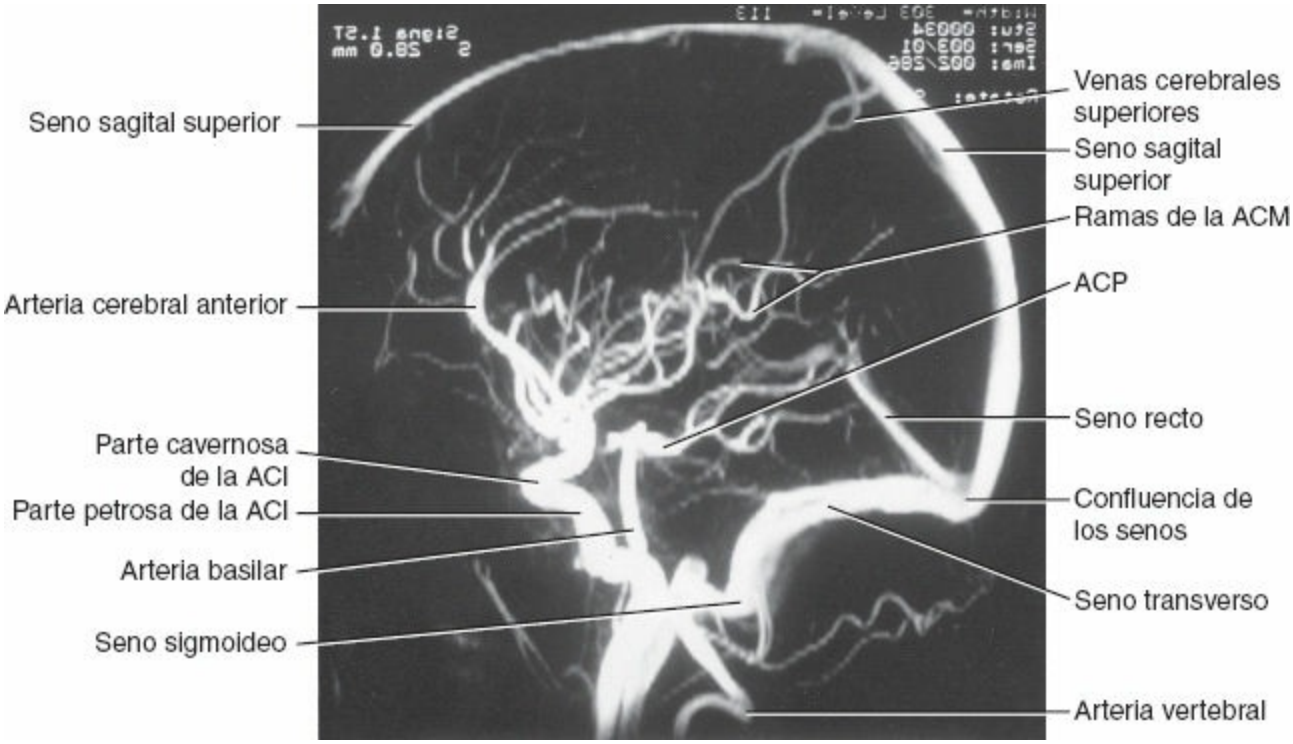

Figura 3-14. Angiografía de resonancia magnética, proyección lateral; se observan los principales senos venosos y arterias. Adviértanse las venas puente que penetran en el seno sagital superior. ACI, arteria carótida inter-na; ACM, arteria cerebral media; ACP, arteria cerebral posterior. (Reimpreso con autorización de Fix JD. *High-Yield Neuroanatomy*, 3rd ed. Philadelphia: Lippincott Williams & Wilkins, 2005, pág. 32.)

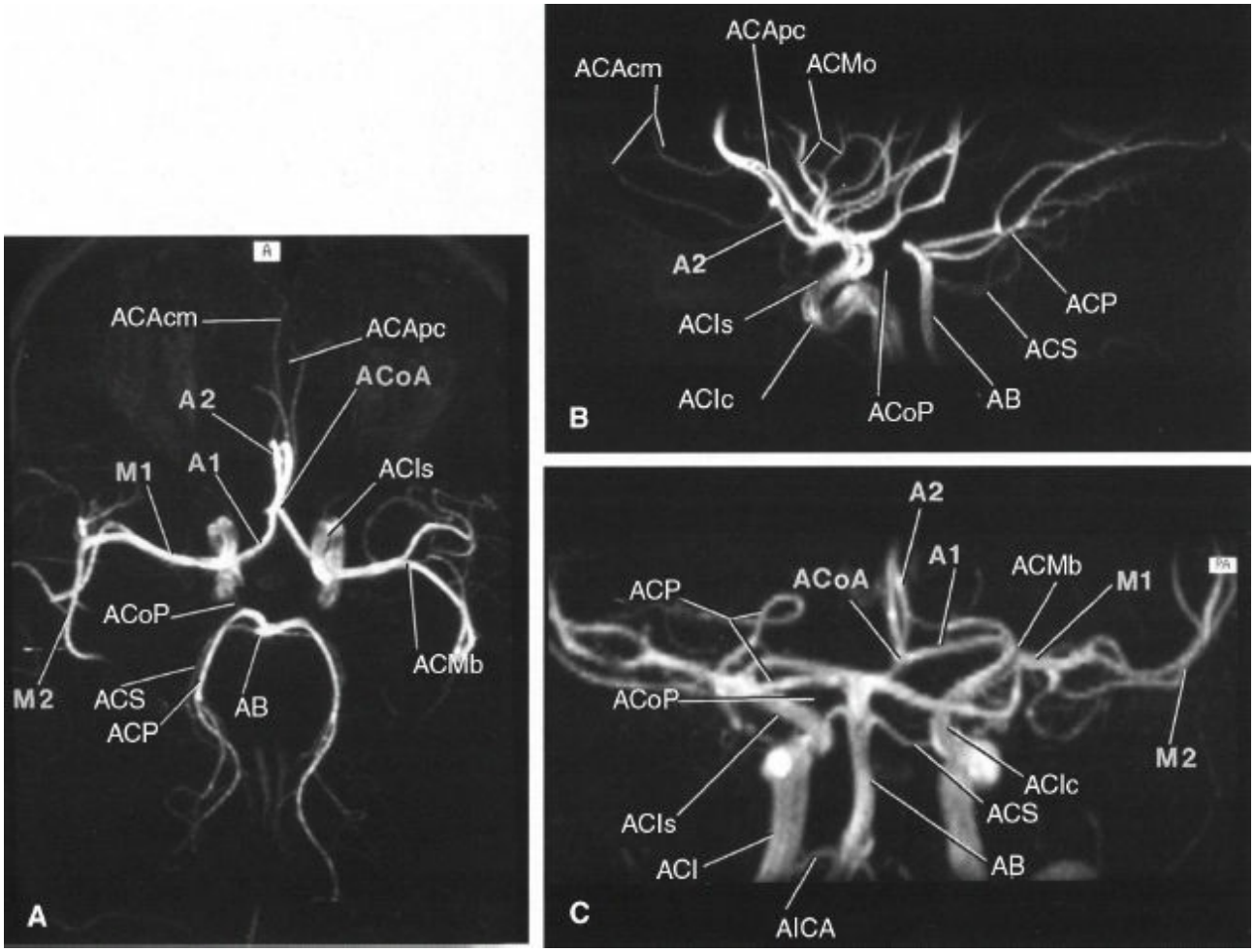

Figura 3-15. Anatomía arterial de un corte de resonancia magnética: axial **(A)**, sagital **(B, C),** coronal **(C).** A2 y A1 son ramas de la arteria cerebral anterior; AB, arteria basilar; ACAcm, arteria cerebral anterior, rama callosa marginal; ACApc, rama pericallosa de la arteria cerebral anterior; ACIs, sifón de la arteria carótida interna; ACMb, bifurcación; ACoA, arteria comunicante anterior; ACoP, arteria comunicante posterior; ACP, arteria cerebral posterior; ACS, arteria cerebelosa superior; AICA, arteria cerebelosa anteroinferior; M1 y M2 son segmentos de la arteria cerebral media (ACM). (Reimpreso con autorización de Grossman CB. *Magnetic Resonance Imaging and Computed Tomography of the Head and Spine*, 2nd ed. Philadelphia: Williams & Wilkins, 1996, pág. 124.)

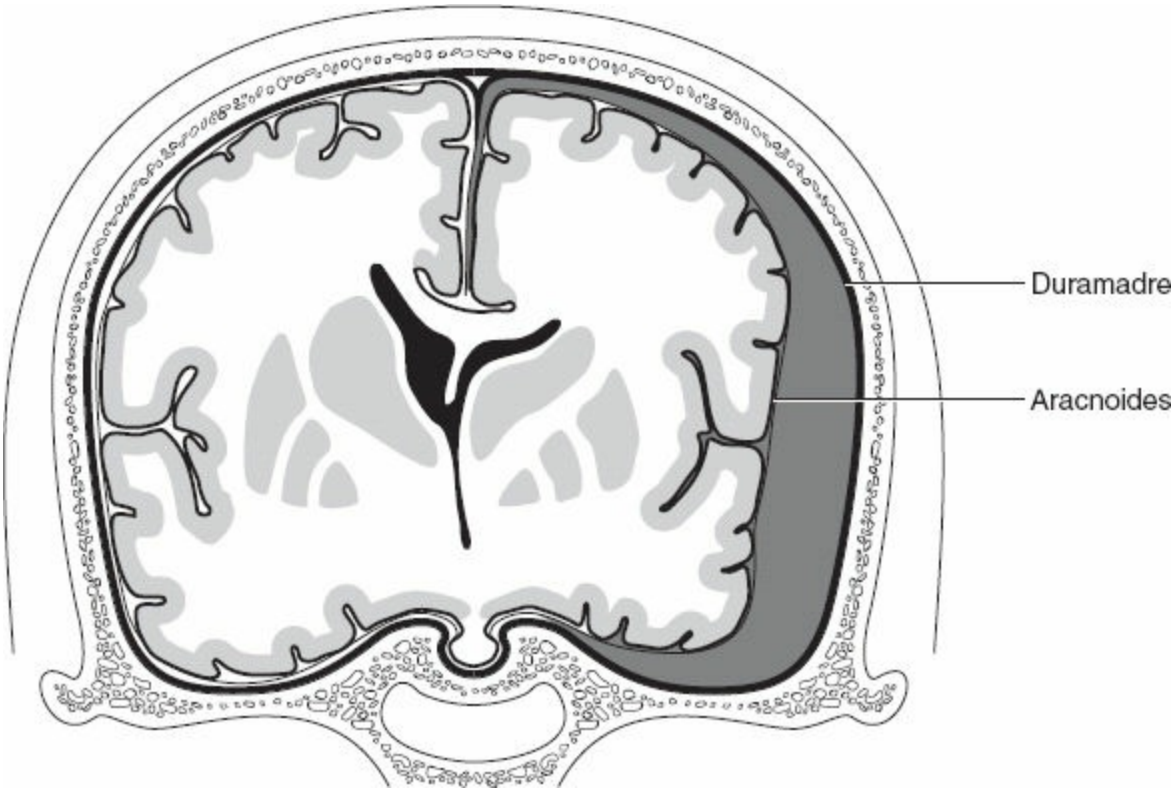

Figura 3-16. Los hematomas subdurales se producen por un desgarro de las venas puente y van acompañados a menudo de hemorragias subaracnoideas traumáticas y contusiones corticales. La desaceleración súbita de la cabeza causa un desgarro de las venas cerebrales superiores. El hematoma se extiende sobre la cresta de la convexidad hacia el interior de la cisura interhemisférica, pero no cruza la fijación dural de la hoz del cerebro; el coágulo puede adoptar una forma semilunar, biconvexa o multiloculada. Los hematomas subdurales son más comunes que los epidurales y causan siempre una lesión cerebral. (Modificado con autorización de Osburn AG, Tong KA. *Handbook of Neuroradiology: Brain and Skull*. St. Louis: Mosby, 1996, pág. 192.)

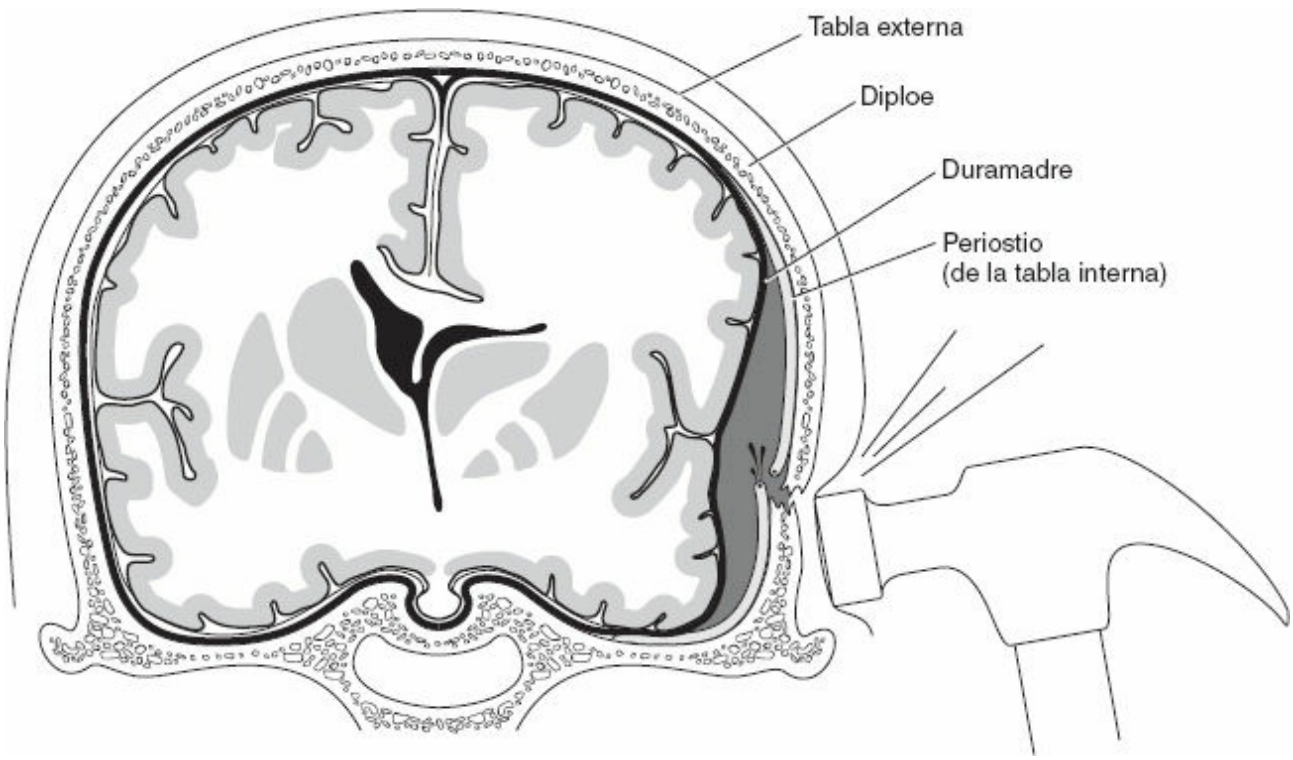

Figura 3-17. Los hematomas epidurales se producen por un desgarro de la arteria meníngea media. La hemorragia arterial en el espacio epidural forma un coágulo biconvexo. En el 50 % de los casos se observa el clásico intervalo lúcido. Habitualmente se hallan también fracturas de cráneo. Los hematomas epidurales raras veces cruzan las líneas de sutura. (Modificado con autorización de Osburn AG, Tong KA. *Handbook of Neuroradiology: Brain and Skull*. St. Louis: Mosby, 1996, pág. 191.)

TEST DE AUTOEVALUACIÓN

Instrucciones: *cada una de las preguntas o afirmaciones incompletas numeradas de este apartado va seguida de la respuesta o de la finalización de la afirmación. Seleccione* ***la respuesta*** *o la finalización de la frase* ***correctas*** *en cada caso.*

1. Una mujer hipertensa de 50 años aqueja entumecimiento y debilidad en la pierna y el pie izquierdos. ¿Cuál es el vaso cuya oclusión puede originar estos síntomas?

(A) Arteria coroidea anterior
(B) Arteria cerebral anterior
(C) Arteria carótida interna
(D) Arteria cerebral media
(E) Arteria posterior

2. Un niño de 15 años recibe un golpe en la sien jugando al béisbol y queda inconsciente. Después de unos 10 min recupera la consciencia pero presenta somnolencia, y en el transcurso de las 2 h siguientes queda estuporoso. Las pupilas son isocóricas. Se sospecha una hemorragia intracraneana. ¿Cuál es el vaso con más probabilidades de ser la fuente de la hemorragia?

(A) Arteria cerebral anterior
(B) Arteria comunicante anterior
(C) Arteria basilar
(D) Arteria cerebral media
(E) Arteria meníngea media

3. ¿Qué arteria irriga el núcleo caudado, el putamen y el brazo anterior de la cápsula interna, por vía de la arteria estriada interna de Heubner?

(A) Cerebral media
(B) Comunicante anterior
(C) Cerebral anterior
(D) Coroidea anterior
(E) Comunicante posterior

4. ¿Qué arteria irriga la cóclea?

(A) Protuberancial
(B) Laberíntica
(C) Cerebelosa superior
(D) Cerebral posterior
(E) Cerebelosa inferior anterior

5. ¿Qué seno drena la cara superior del cerebelo?

(A) Recto

(B) Sagital inferior
(C) Petroso inferior
(D) Sigmoideo
(E) Esfenoparietal

6. Una mujer de 40 años, estudiante graduada, presentó una cefalea insoportable. Al mirarse al espejo notó que tenía un párpado caído; al levantarlo vio que el globo ocular miraba hacia abajo y afuera y que la pupila estaba muy dilatada. La visión era borrosa y con diplopía. En la angiografía por resonancia magnética se observó un aneurisma del polígono de Willis. ¿Qué arteria da origen a este aneurisma?
(A) De Heubner
(B) Comunicante anterior
(C) Comunicante posterior
(D) De Charcot-Bouchard
(E) Coroidea anterior

Preguntas 7 a 11

Las opciones de respuestas son comunes para los ítems 7 a 11. Elija una respuesta para cada ítem en la serie.
(A) Arteria cerebral posterior
(B) Arteria cerebelosa superior
(C) Arteria cerebelosa inferior anterior
(D) Arteria cerebelosa inferior posterior
(E) Arteria espinal anterior

Empareje cada una de las descripciones siguientes con la arteria más apropiada.

7. Habitualmente da origen a la arteria que irriga el oído interno.

8. Irriga el núcleo facial y el núcleo y tracto espinales del trigémino.

9. Es la rama terminal de la arteria basilar.

10. Irriga los núcleos cerebelosos profundos.

11. Irriga el núcleo ambiguo.

Preguntas 12 a 16

Empareje los enunciados de los ítems 12 a 16 con la arteria apropiada, señalada con letras en la figura.

12. Un aneurisma de esta arteria puede causar parálisis del tercer par craneal.

13. Irriga el brazo posterior de la cápsula interna.

14. La oclusión de esta arteria origina una afasia receptiva fluida.

15. Un aneurisma de esta arteria puede provocar el síndrome de Horner.

16. La oclusión de esta arteria origina un infarto del lóbulo paracentral, con signo de Babinski.

Preguntas 17 a 23

Empareje los enunciados de estas preguntas con la arteria apropiada, señalada con letras en la figura.

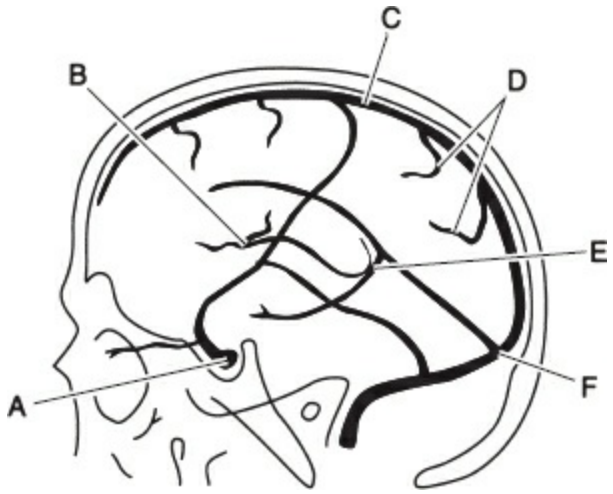

17. Su trombosis puede causar una parálisis del motor ocular externo.

18. Drena las venas cerebrales profundas.

19. Señala la localización del agujero de Monro.

20. Posee granulaciones aracnoideas.

21. Recibe la sangre de las venas oftálmicas.

22. Su desgarro origina una hemorragia subdural.

23. Recibe la sangre de los senos recto, sagital, superior y transverso.

RESPUESTAS RAZONADAS

1. La respuesta es la B. La arteria cerebral anterior perfunde el lóbulo paracentral, que representa las tiras motora y sensitiva para las áreas de la pierna y el pie.

2. La respuesta es la E. El desgarro de la arteria meníngea media provoca un hematoma epidural. Los signos clásicos del hematoma epidural son los de un traumatismo craneal, habitualmente acompañado de fractura, con progresión secuencial desde la pérdida de consciencia hasta su recuperación, coma progresivo, hernia transtentorial con parálisis homolateral del nervio motor ocular común y muerte.

3. La respuesta es la C. La arteria cerebral anterior irriga parte del núcleo caudado, el putamen y el brazo anterior de la cápsula interna, por vía de la arteria estriada interna de Heubner (v. fig. 3-2).

4. La respuesta es la B. La arteria laberíntica irriga la cóclea y el aparato vestibular. En el 15 % de la población se origina a partir de la arteria basilar; en el otro 85 %, de la arteria cerebelosa inferior anterior.

5. La respuesta es la A. El seno recto drena la cara superior del cerebelo. Se forma por la unión de la gran vena cerebral y el seno sagital inferior.

6. La respuesta es la C. La arteria comunicante posterior puede desarrollar un aneurisma sacular, que comprime el nervio motor ocular común y da lugar a su parálisis incompleta (v. fig. 3-14). La arteria de Heubner es una rama de la arteria cerebral anterior. Una arteria comunicante puede albergar aneurismas saculares que ejercen presión sobre el quiasma óptico, con cuadrantanopsia inferior bi-temporal. Los microaneurismas de Charcot-Bouchard pueden hallarse en el territorio de las arterias estriadas externas y son la causa más común de hemorragia intraparenquimatosa no traumática. Su ruptura suele producirse a nivel de los ganglios basales. La arteria coroidea anterior es una rama de la arteria carótida interna; irriga el globo pálido y el brazo posterior de la cápsula interna.

7. La respuesta es la C. La arteria cerebelosa anterior inferior origina habitualmente la arteria laberíntica, que irriga las estructuras del oído interno (es decir, la cóclea y el aparato vestibular).

8. La respuesta es la C. El núcleo facial y el núcleo y tracto espinales del trigémino están irrigados por la arteria cerebelosa inferior anterior.

9. La respuesta es la A. La arteria cerebral posterior es la rama terminal de la arteria basilar.

10. La respuesta es la B. La arteria cerebelosa superior irriga la cara superior del

cerebelo y los núcleos cerebelosos (núcleo dentado).

11. La respuesta es la D. La arteria cerebelosa inferior posterior irriga el campo posteroexterno del bulbo raquídeo, incluido el núcleo ambiguo.

12. La respuesta es la E. Un aneurisma de la arteria comunicante posterior puede causar parálisis del tercer par craneal.

13. La respuesta es la D. La arteria coroidea anterior irriga el brazo posterior de la cápsula interna.

14. La respuesta es la C. La oclusión de la rama proximal de la arteria cerebral media izquierda da lugar a la afasia de Wernicke, una afasia receptiva fluida.

15. La respuesta es la B. Un aneurisma de la arteria carótida interna dentro del seno cavernoso puede interrumpir las fibras simpáticas posganglionares, lo que origina un síndrome de Horner.

16. La respuesta es la A. La arteria cerebral anterior perfunde la cara interna del hemisferio, desde el polo frontal hasta la cisura parietooccipital, incluido el lóbulo paracentral. Este último da origen a las fibras corticoespinales a la pierna y el pie opuestos. La destrucción de estas fibras provoca el signo de Babinski.

17. La respuesta es la A. La trombosis del seno cavernoso puede originar parálisis de los nervios craneales III, IV, VI, V-1 y V-2.

18. La respuesta es la E. La gran vena cerebral de Galeno drena las venas cerebrales profundas que drenan el tálamo y los ganglios basales. La vena de Galeno desemboca en el seno recto.

19. La respuesta es la B. El ángulo venoso señala la localización del agujero interventricular de Monro; es el punto de unión de las venas septales y talamoestriadas.

20. La respuesta es la C. El seno sagital superior recibe el LCR por vía de las granulaciones aracnoideas.

21. La respuesta es la A. Las venas oftálmicas inferior y superior desembocan en el seno cavernoso.

22. La respuesta es la D. El desgarro de las venas cerebrales superiores (venas puente) origina una hemorragia (hematoma) subdural.

23. La respuesta es la F. La confluencia de los senos (prensa de Herófilo) recibe la sangre de los senos recto, sagital, superior y transverso.

CAPÍTULO
4

Desarrollo del sistema nervioso

I. Visión global

A. Sistema nervioso central (SNC)

- Comienza a formarse en la tercera semana del desarrollo embrionario, en forma de **placa neural.** La placa neural se convierte en el **tubo neural,** que da lugar al cerebro y la médula espinal.

B. Sistema nervioso periférico (SNP)

- Está compuesto por los nervios raquídeos, craneales y viscerales, y los ganglios raquídeos, craneales y vegetativos.
- Tiene tres orígenes:
  1. **Células de la cresta neural**
     - Dan lugar a los ganglios periféricos, las células de Schwann y las fibras nerviosas aferentes.
  2. **Tubo neural**
     - Da lugar a todas las fibras preganglionares vegetativas y a todas las fibras que inervan los músculos esqueléticos.
  3. **Mesodermo**
     - Da lugar a la duramadre y a los revestimientos de tejido conectivo de las fibras nerviosas periféricas (endoneuro, perineuro y epineuro).

II. Desarrollo del tubo neural (figs. 4-1 y 4-2)

- Comienza durante la tercera semana y está completo en la cuarta.

A. Placa neural

- Es una región engrosada piriforme de ectodermo embrionario que se halla situada entre el nudo primitivo y la membrana orofaríngea.

B. Surco neural

- Se forma cuando el tubo neural comienza a plegarse hacia dentro.
- Está flanqueado por los pliegues neurales paralelos.
- Se hace más profundo cuando los pliegues neurales empiezan a cerrarse sobre él.

C. Pliegues neurales

- Se fusionan en la línea media para formar el tubo neural.
- Sus bordes son el lugar donde se diferencian las células de la cresta neural.

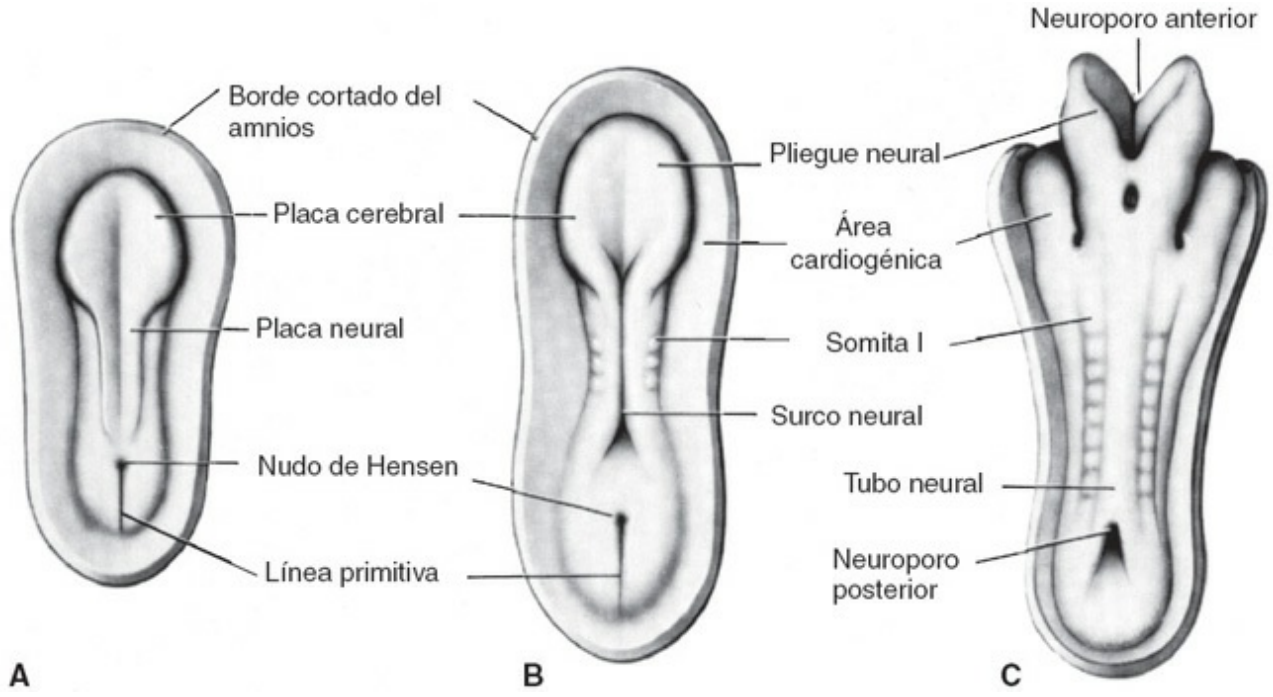

Figura 4-1. Diagramas ilustrativos de la cara dorsal del embrión humano. **A)** Estadio tardío de presomitas y precoz de placa neural. **B)** Estadio temprano de somitas y surco neural. **C)** Estadio de ocho somitas y precoz del tubo neural. Los neuroporos anterior y posterior proporcionan una comunicación transitoria entre el conducto neural y la cavidad amniótica. (Reimpreso con autorización de Carpenter MB, Sutin J. *Human Neuroanatomy*, 8th ed. Baltimore: Williams & Wilkins, 1983, pág. 63.)

D. Tubo neural

- Se constituye cuando los pliegues neurales se fusionan en la línea media y se separan del ectodermo superficial.
- Está situado entre el ectodermo superficial y la notocorda.
- Da origen al SNC:
  1. La **parte craneal** se convierte en el cerebro.
  2. La **parte caudal** se convierte en la médula espinal.
  3. La **cavidad** da lugar al conducto central de la médula espinal y a los ventrículos cerebrales.
  4. Las **dos aberturas del tubo neural** conectan el conducto central con la cavidad amniótica:
     - **a. Neuroporo anterior**
       - Se cierra en la cuarta semana (25.º día) y se convierte en la **lámina terminal.**
     - b. Neuroporo posterior
       - Se cierra en la cuarta semana (27.º día).

III. Cresta neural (v. fig. 4-2)

- Da origen a:

A. Células ganglionares seudounipolares en los ganglios de los nervios raquídeos y craneales

B. Células de Schwann (células de la vaina de neurolema que forma la mielina en el SNP)

C. Células ganglionares multipolares de los ganglios vegetativos

D. Leptomeninges (células de la pia-aracnoides)

E. Células cromafines de la médula suprarrenal

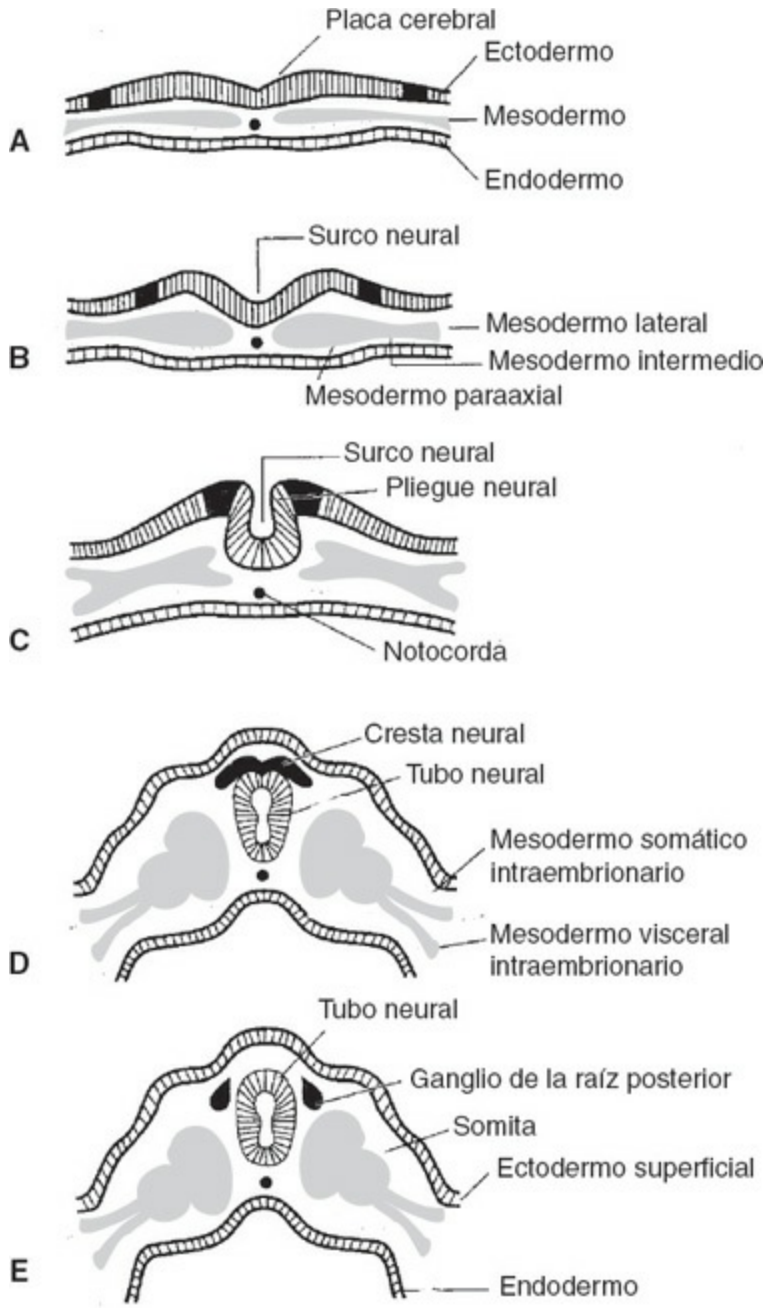

Figura 4-2. Diagramas esquemáticos de cortes transversales de embriones en diversos estadios. **A)** Estadio de placa neural. **B)** Estadio precoz de surco neural. **C)** Estadio tardío de surco neural. **D)** Estadio precoz de tubo neural y cresta neural. **E)** Estadio de tubo neural y ganglio de la raíz posterior. (Reimpreso con autorización de Truex RC, Carpenter MB. *Human Neuroanatomy*, Baltimore: Williams & Wilkins, 1969, pág. 91.)

F. Células pigmentarias (melanocitos)

G. Odontoblastos (células formadoras de dentina), **papila dental y folículo dental**

H. Tabique aorticopulmonar del corazón

I. Células parafoliculares (células C productoras de calcitonina)

J. Componentes óseos y conectivos de los arcos faríngeos

IV. Placodas

- Son engrosamientos localizados del ectodermo superficial cefálico.
- Dan lugar a células que migran al mesodermo subyacente y se convierten en los órganos sensitivos receptores del nervio olfatorio (I par craneal) y el nervio auditivo (VIII par craneal).

A. Placodas olfatorias

- Se diferencian en células neurosensoriales que dan lugar al **nervio olfatorio (I par).**
- Inducen la formación de los **bulbos olfatorios**.

B. Placodas óticas

- Dan lugar a los siguientes órganos estatoacústicos:
  1. **Órgano de Corti y ganglio espiral**
  2. **Crestas ampulares, máculas del utrículo y el sáculo y ganglio vestibular**
  3. **Nervio auditivo (VIII par craneal)**

V. Estadios del desarrollo del tubo neural

A. Desarrollo de las vesículas

1. Las tres vesículas cerebrales primarias y pliegues asociados (fig. 4-3)

- Se desarrollan durante la cuarta semana.
- Dan lugar a dilataciones de las vesículas cerebrales primarias y dos pliegues.

a. Prosencéfalo (cerebro anterior)

- Se asocia a la aparición de las **vesículas ópticas.**
- Da lugar a:

(1) Telencéfalo (cerebro final)

(2) Diencéfalo (intercerebral)

b. Mesencéfalo (cerebro medio)

- Permanece como tal.

c. Rombencéfalo (cerebro posterior)

- Da lugar a:

(1) Metencéfalo (después del cerebro)

- Forma la protuberancia y el cerebelo.

(2) Mielencéfalo (bulbo raquídeo)

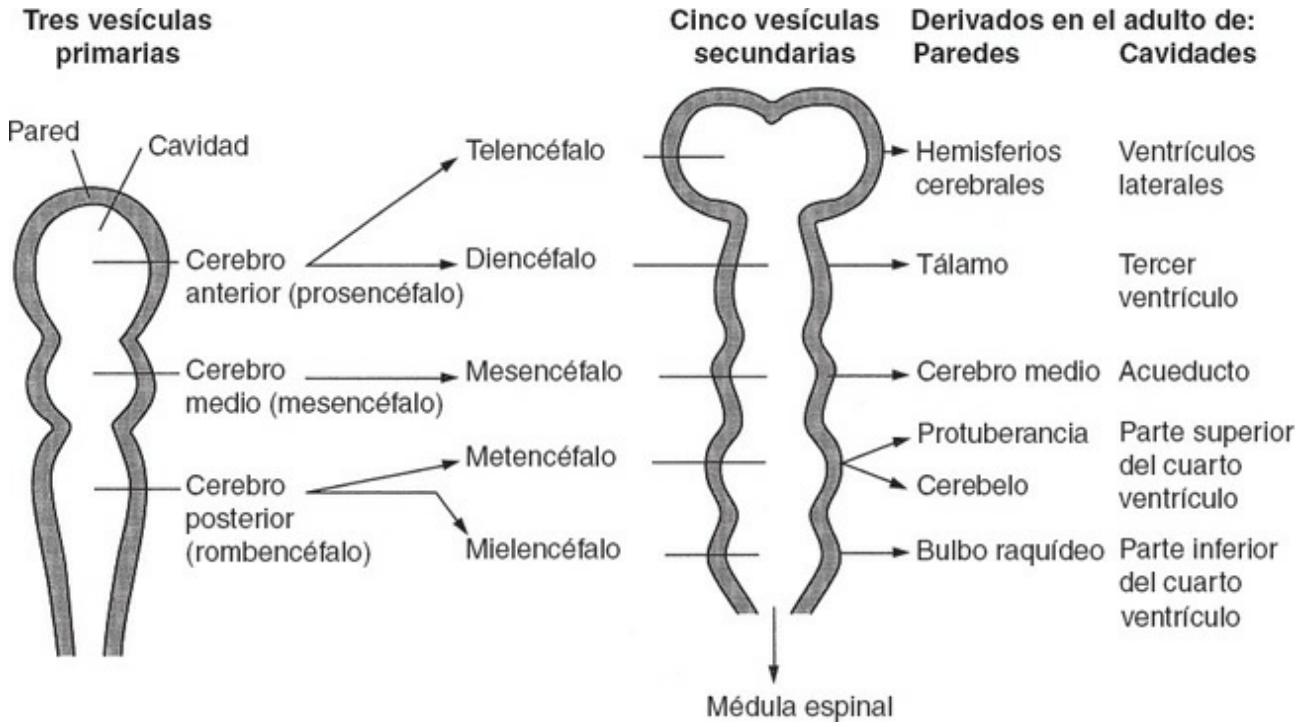

figura 4-3. Diagrama esquemático de las vesículas cerebrales con indicación de los derivados de sus paredes y cavidades en el adulto. (Reimpreso con autorización de Moore KL. *The Developing Human: Clinically Oriented Embryology*, 4th ed. Philadelphia: WB Saunders, 1988, pág. 380.)

d. Pliegue cefálico (pliegue del cerebro medio)

- Se localiza entre el prosencéfalo y el rombencéfalo.

e. Pliegue cervical

- Se localiza entre el rombencéfalo y la futura médula espinal.

2. Las cinco vesículas cerebrales secundarias (con cuatro ventrículos) (v. fig. 4-3)

- Se hacen visibles en la sexta semana; las vesículas cerebrales son visibles como primordios de las cinco divisiones principales del cerebro.

a. Telencéfalo

- Posee evaginaciones laterales que forman los **hemisferios cerebrales**.
- Posee evaginaciones anteriores que forman los **bulbos olfatorios**.
- Posee ventrículos laterales visibles.

b. Diencéfalo

- Se hacen visibles el tercer ventrículo, el quiasma y los nervios ópticos, el infundíbulo y las eminencias mamilares.

c. Mesencéfalo

- Contiene una gran cavidad que se convertirá en el **acueducto cerebral**.

d. Metencéfalo

- Está separado del mesencéfalo por el istmo rombencefálico.
- Está separado del mielencéfalo por el pliegue protuberancial.
- Contiene **labios romboidales** en la superficie dorsal que dan lugar al

cerebelo.
- Se convierte en la **protuberancia** y el **cerebelo.**
- Contiene la **mitad rostral del cuarto ventrículo.**

e. Mielencéfalo (bulbo raquídeo)
- Está situado entre los pliegues protuberancial y cervical.
- Se convierte en el bulbo raquídeo.
- Contiene la **mitad caudal del cuarto ventrículo.**

B. Histogénesis

1. Células de la pared del tubo neural
- Son células neuroepiteliales que dan lugar a:

a. Neuroblastos
- Forman todas las neuronas que se hallan en el SNC.

b. Glioblastos (espongioblastos)
- En su mayor parte se originan después de cesar la formación de neuroblastos (excepto las células radiales de la glia, que se desarrollan antes de que finalice la neurogénesis).
- Forman las células de soporte del SNC.

(1) Macroglia

(a) Astroglia (astrocitos)
- Contiene proteína ácida fibrilar glial **(GFAP),** un marcador para los astroblastos.
- Rodea los capilares sanguíneos con sus pies perivasculares.

(b) Células radiales de la glial
- Son de linaje astrocítico y **GFAP** positivas.
- Sirven de guía para la migración de los neuroblastos.

(c) Oligodendroglia (oligodendrocitos)
- Produce la mielina del SNC.

(2) Células ependimarias
- Son ciliadas.

(a) Ependimocitos
- Revisten los ventrículos y el conducto central.

(b) Tanicitos
- Están localizados en las paredes del tercer ventrículo.
- Transportan sustancias desde el líquido cefalorraquídeo **(LCR)** al sistema portal hipofisario.

(c) Células del plexo coroideo
- Producen LCR.
- Se hallan ligadas estrechamente entre sí mediante uniones

firmes **(zónulas ocluyentes)** que representan la barrera hematoencefálica.

c. Microglia *(gitter cells)*

- Son las células fagocitarias del SNC.
- Se originan de los monocitos, no de los glioblastos.
- Invaden el sistema nervioso en desarrollo durante la tercera semana, con los vasos sanguíneos que surgen.

2. Capas de la pared del tubo neural

- Se forman en la pared del tubo neural primitivo.

a. Capa neuroepitelial (ventricular)

- Es la capa más interna.
- Es una capa monocelular de células ependimarias que revisten el conducto central y los futuros ventrículos cerebrales.

b. Capa del manto (intermedia)

- Es la capa media.
- Se compone de neuronas y células gliales, la **sustancia gris central de la médula espinal.**
- Contiene las **placas alar y basal,** en desarrollo.

c. Capa marginal

- Es la capa más externa.
- Contiene fibras nerviosas de neuroblastos de la capa del manto y células gliales.
- Produce la **sustancia blanca de la médula espinal** por mielinización de los axones que crecen en esta capa.

VI. Médula espinal (fig. 4-4)

- Se desarrolla a partir del tubo neural, caudalmente al cuarto par de somitas.

A. Láminas alar y basal

1. Placa alar

- Es un engrosamiento dorsolateral de la capa del manto del tubo neural.
- Da lugar a **neuroblastos sensitivos** de segundo orden del asta posterior (regiones celu-lares aferente somática general [ASG] y aferente visceral general [AVG]).
- Recibe axones, que se convierten en las raíces posteriores, a partir del ganglio radicular posterior.
- Se convierte en el **asta posterior** de la médula espinal.

2. Placa basal

- Es un engrosamiento anterolateral de la capa del manto del tubo neural.

- Da lugar a los **neuroblastos motores** de las astas anterior y lateral (regiones celulares eferente somática general [ESG] y eferente visceral general [EVG]). Axones de los neuroblastos motores salen de la médula espinal y forman las raíces anteriores.
- Se convierte en el **asta anterior** de la médula espinal.

3. Surco limitante

- Es un surco longitudinal en la pared lateral del tubo neural que aparece durante la cuarta semana.
- Separa las placas basales alar (sensitiva) y basal (motora).
- Desaparece en la médula espinal del adulto, pero persiste en la fosa romboidea del tronco encefálico.
- Se extiende desde la mádula espinal hasta el mesencéfalo anterior.

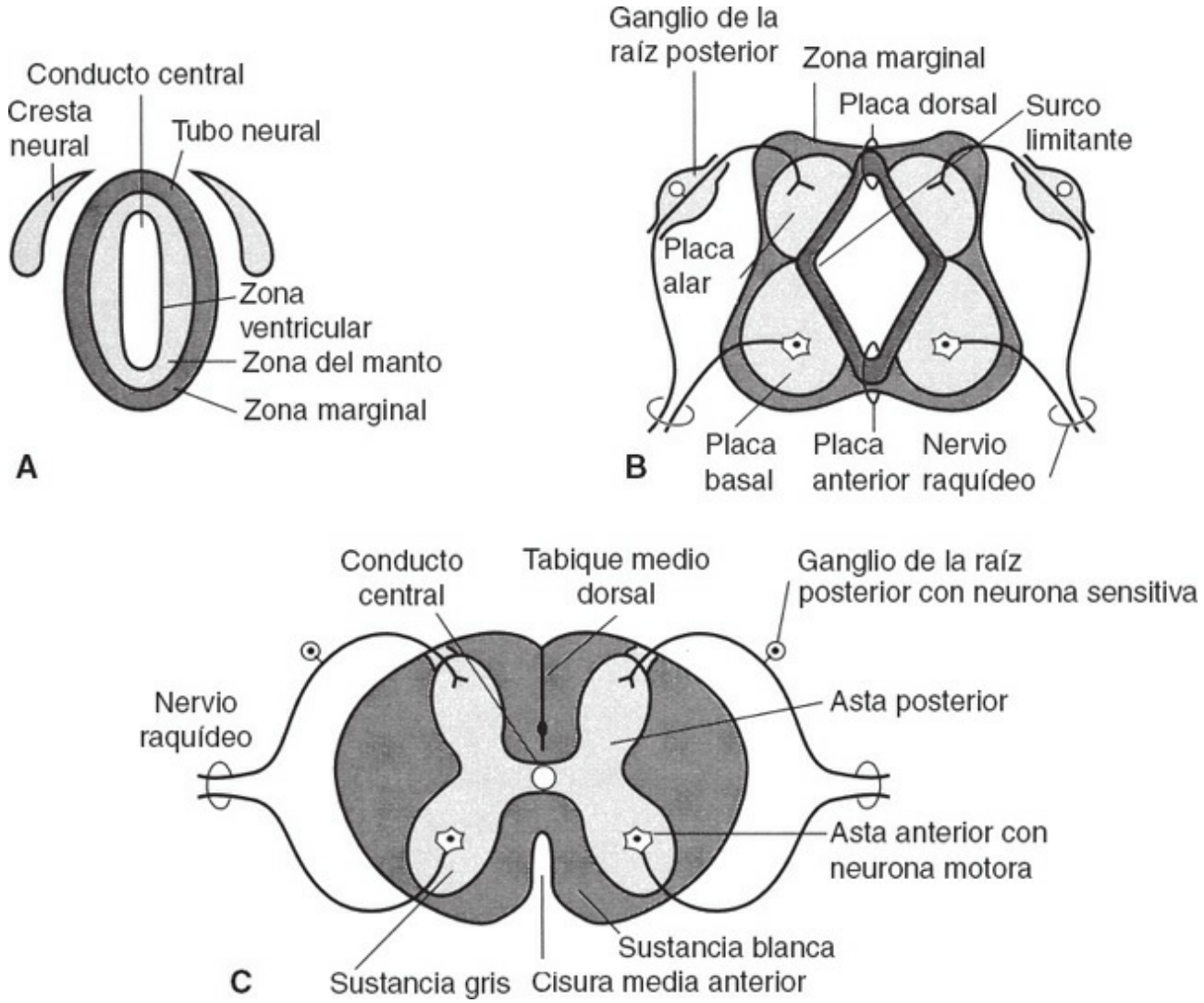

figura 4-4. Ilustración esquemática de tres estadios sucesivos en el desarrollo de la médula espinal. La cresta neural da lugar al ganglio de la raíz posterior; las placas alar y basal originan las astas posterior y anterior, respectivamente. (Modificado con autorización de Fix JD, Dudek RW. *BRS Embryology*, 3rd ed. Baltimore:

Williams & Wilkins, 2005, pág. 67.)

4. Placa dorsal

- Es el techo no neural del conducto central.

5. Placa ventral

- Es el suelo no neural del conducto central.
- Contiene la **comisura blanca anterior.**

B. Mielinización

- Comienza durante el cuarto mes fetal en las raíces motoras de la médula espinal.
  1. **Los oligodendrocitos llevan a cabo la mielinización del SNC.**
  2. **Las células de Schwann llevan a cabo la mielinización del SNP.**
  3. **La mielinización de los tractos corticoespinales** no está completa hasta el **final del segundo año posnatal** (es decir, cuando los tractos corticoespinales se mielinizan y se hacen funcionales).
  4. **La mielinización del neocórtex de asociación** se prolonga hasta la **tercera década.**

C. Cambios posicionales en la médula espinal

- La diversidad del crecimiento da lugar a la formación de la **cola de caballo,** compuesta por las raíces posteriores y anteriores (L3-Co) que descienden bajo el nivel del cono medular, así como a la formación del ***filum* terminal no neural,** que fija la médula espinal al cóccix.
  1. A las **8 semanas**, la médula espinal se extiende a lo largo de todo el conducto raquídeo.
  2. Al **nacimiento,** el **cono medular** se extiende hasta el nivel de la tercera vértebra lumbar (L3).
  3. En el **adulto,** el cono medular termina en el espacio intervertebral L1-L2.

VII. Bulbo raquídeo (mielencéfalo) (fig. 4-5)

- Se desarrolla a partir del **rombencéfalo caudal.**
- Contiene las pirámides bulbares (tractos corticoespinales) en su base.

A. Placas alar (sensitiva) y basal (motora)

1. Bulbo cerrado (caudal)

a. Los **neuroblastos sensitivos de la placa alar** dan lugar a:

(1) Núcleos de la columna dorsal: grácil y cuneiforme.

(2) Núcleos olivares inferiores: núcleos de conexión cerebelosos.

(3) Núcleo solitario, que forma la región celular AVG (gusto) y la columna aferente visceral especial (AVE).

(4) Núcleo espinal del trigémino, que forma la columna ASG.

(5) Núcleos coclear y vestibular

- Forman la columna aferente somática especial (ASE).
- Están situados en la unión bulboprotuberancial.

b. Los **neuroblastos motores de la placa basal** dan lugar a:

(1) Núcleo hipogloso, que forma la columna ESG.

(2) Núcleo ambiguo, que forma la columna eferente visceral especial (EVE) (pares craneales IX, X y XI).

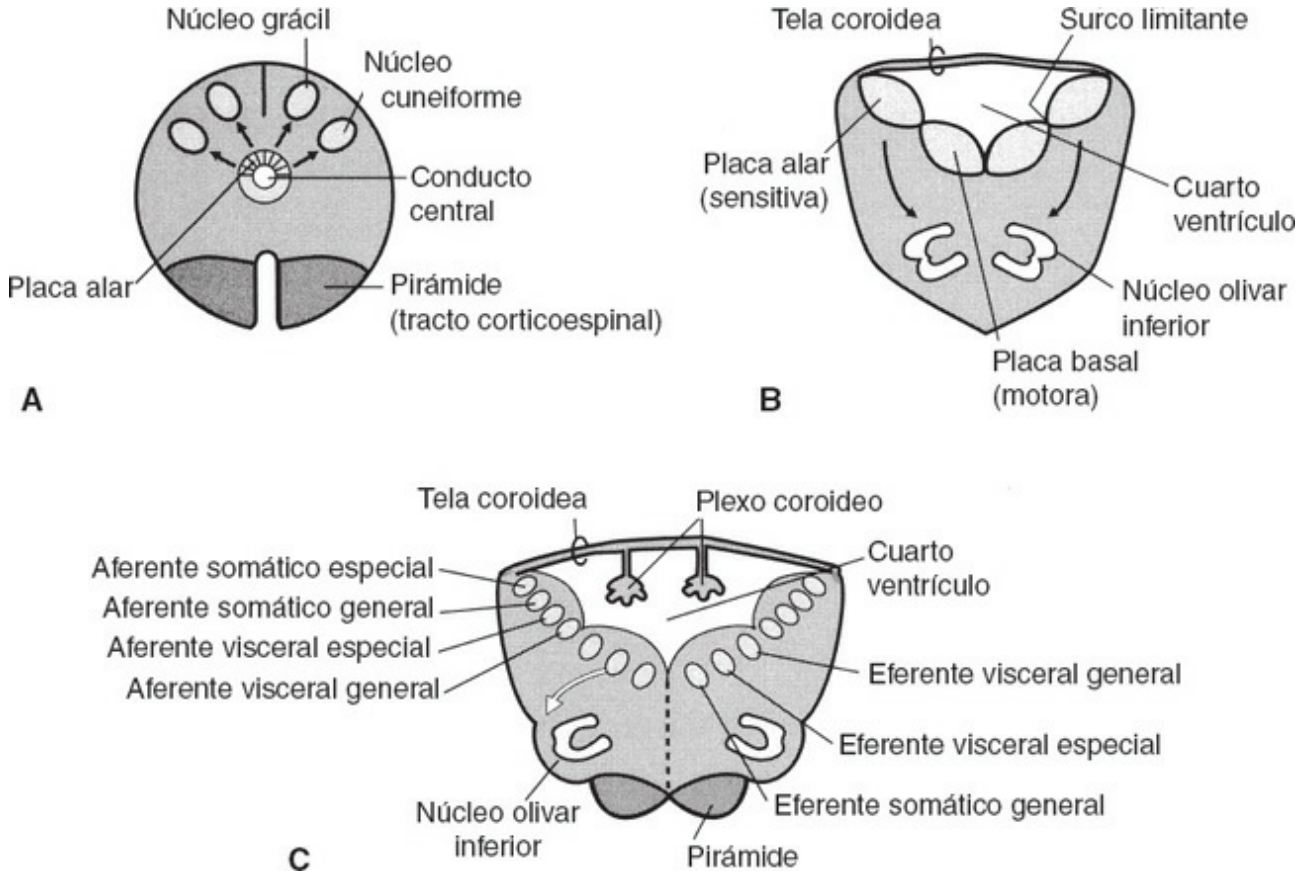

figura 4-5. Ilustraciones esquemáticas del desarrollo del bulbo raquídeo. **A)** Corte transversal del bulbo inferior; se muestra el desarrollo de los núcleos grácil y cuneiforme a partir de las placas alares. **B)** Esbozo esquemático a través del bulbo rostral (abierto), donde se muestran las relaciones de las placas alar y basal; el núcleo olivar inferior se deriva de la placa alar. **C)** En un estadio más tardío que (B) se muestran las cuatro modalidades sensitivas de la placa alar y las tres modalidades motoras de la placa basal; la *flecha blanca* indica la migración lateral de la columna eferente visceral especial (pares craneales IX, X y XI); las pirámides están formadas por las fibras motoras, los tractos corticoespinales. (Adaptado con autorización de Fix JD, Dudek RW. *BRS Embryology*, 3rd ed. Baltimore: Williams & Wilkins, 2005, pág. 69.)

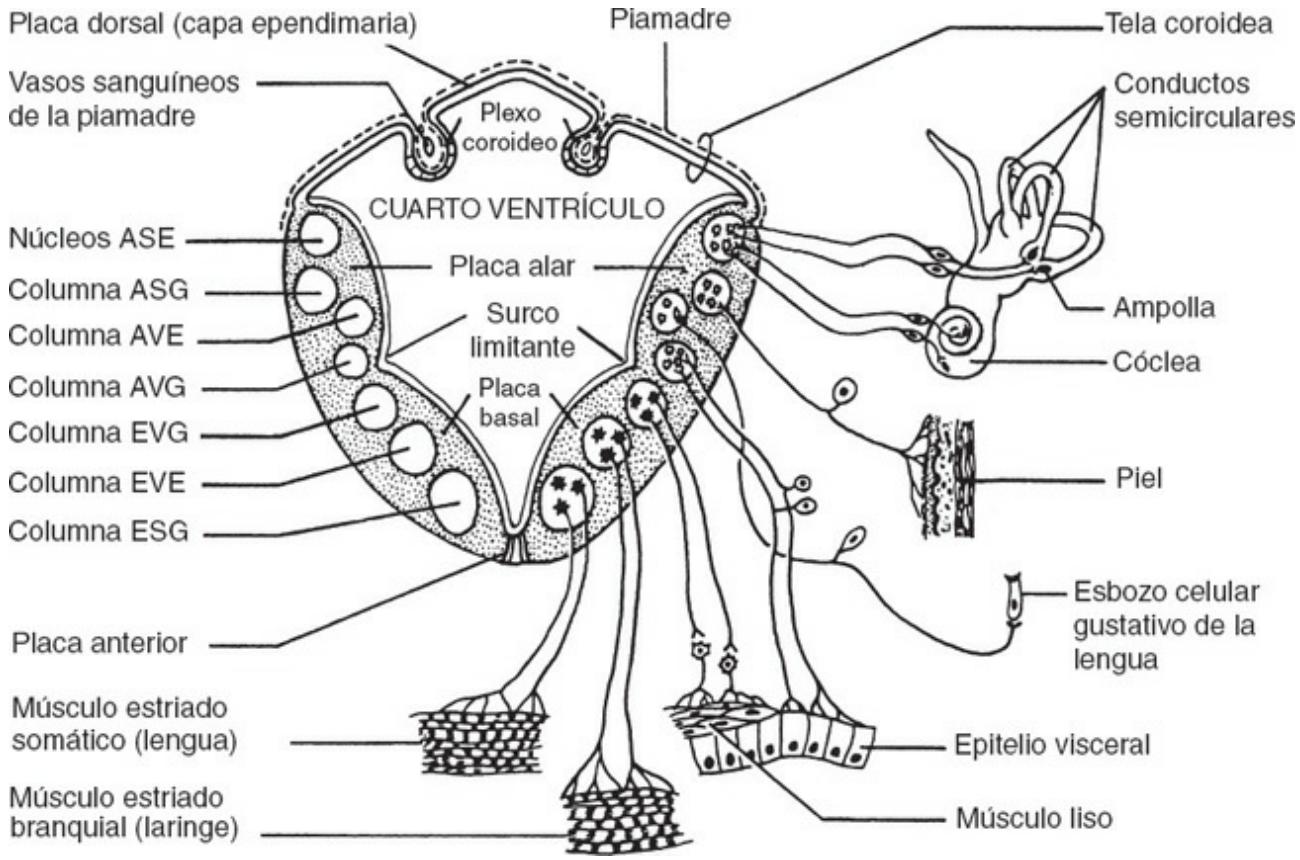

figura 4-6. Diagrama esquemático del tronco encefálico donde se ilustran las columnas celulares derivadas de las placas basal y alar. Se muestran las siete modalidades de nervios craneales. ASE, aferente somático especial; ASG, aferente somática general; AVE, aferente visceral especial; AVG, aferente visceral general; ESE, eferente somática especial; EVE, eferente visceral especial; EVG, eferente visceral general. (Adaptado con autorización de Fix JD, Dudek RW. *BRS Embryology*, 3rd ed. Baltimore: Williams & Wilkins, 2005, pág. 69.)

(3) Núcleo motor dorsal del nervio neumogástrico (par X) y núcleo salival inferior del nervio glosofaríngeo (par IX), que forman la columna EVG.

2. Bulbo raquídeo abierto (rostral) (fig. 4-6; v. fig. 4-5)

- Se extiende desde el ***obex*** hasta las **estrías medulares** de la fosa romboidea (v. fig. 1-6).
- La formación del pliegue protuberancial da lugar a que las paredes laterales del bulbo rostral se abran como un libro y constituyan la fosa romboidea (el suelo del cuarto ventrículo).

a. Placa alar

- Está situada lateralmente al surco limitante.
- Sus neuroblastos sensitivos dan lugar a:

(1) Núcleo solitario

- Forma las columnas AVG y AVE.

(2) Núcleos coclear y vestibular

- Forman la columna ASE.

(3) Núcleo del trigémino espinal

- Forma la columna ASG.

b. Placa basal

- Está situada por dentro del surco limitante.
- Sus neuroblastos motores dan lugar a:

(1) Núcleo hipogloso

- Forma la columna ESG.

(2) Núcleo ambiguo

- Forma la columna EVE.

(3) Núcleo motor dorsal del nervio neumogástrico y núcleo salival inferior del par IX

- Forman la columna EVG.

B. Placa dorsal

- Forma el techo caudal del cuarto ventrículo.
- Es la **tela coroidea**, una monocapa de células ependimarias recubiertas de piamadre.
- Queda invaginada por los vasos de la piamadre para formar el **plexo coroideo del cuarto ventrículo.**

VIII. Metencéfalo (fig. 4-7; v. fig. 4-3)

- Se desarrolla a partir de la **división rostral del rombencéfalo.**
- Da lugar a la **protuberancia** y el **cerebelo.**

A. Protuberancia

1. Los **neuroblastos sensitivos de la placa alar** dan lugar a:

a. Núcleo solitario, que forma las columnas AVG y AVE (gusto) del VII par.

b. Núcleos coclear y vestibular, que forman la columna ASE del VIII par.

c. Núcleos espinal y principal del trigémino, que forman la columna ASG del V par.

d. Núcleos protuberanciales, compuestos por los núcleos de conexión cerebelosos (sustancia gris protuberancial).

2. Los neuroblastos motores de la placa basal dan lugar a:

a. Núcleo motor ocular externo del VI par, que forma la columna ESG.

b. Núcleos motores facial y trigémino de los pares VII y V, que forman la columna EVE.

c. Núcleo salival superior, que forma la columna EVG del VII par.

3. Base de la protuberancia

- Contiene los núcleos protuberanciales de la placa alar.
- Contiene fibras corticobulbares, corticoespinales y corticoprotuberanciales,

cuyos cuerpos celulares están situados en la corteza cerebral.

- Contiene fibras pontocerebelosas, que son los axones de las neuronas localizadas en los núcleos protuberanciales.

B. Cerebelo

- Está formado por los **labios romboidales,** que son las placas basales engrosadas de la capa del manto. La parte **rostral** del cerebelo es un derivado del **mesencéfalo caudal.**

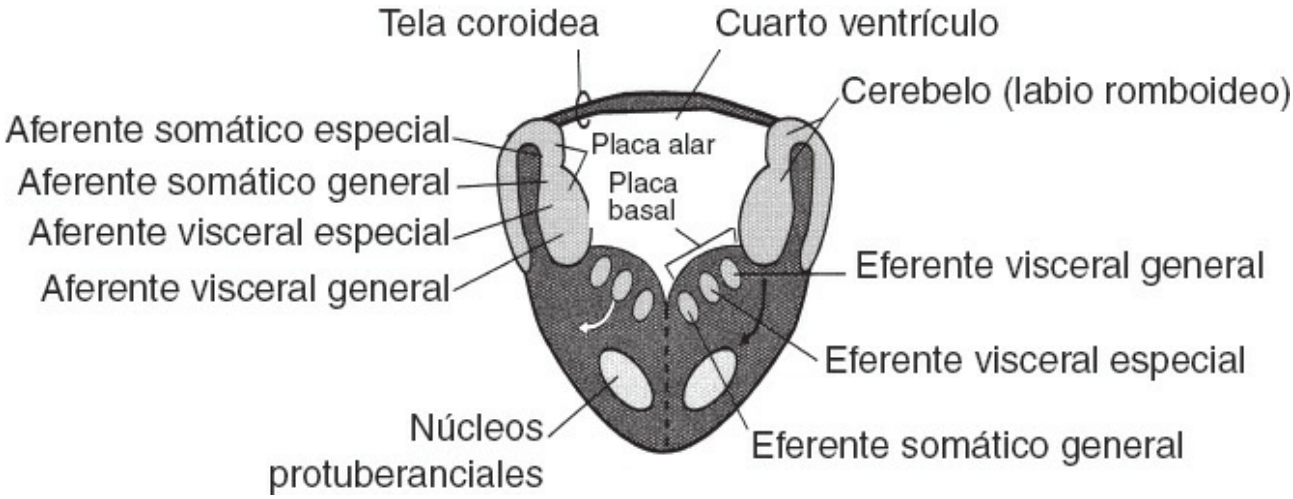

figura 4-7. Ilustración esquemática (corte transversal) del desarrollo de la protuberancia y el cerebelo. La placa alar (labio romboideo) da lugar al cerebelo, las cuatro columnas celulares sensitivas y los núcleos protuberanciales. La placa basal origina las tres columnas motoras. La base de la protuberancia contiene los tractos corticoespinales descendentes, que proceden de las tiras motora y sensitiva de la corteza cerebral. La *flecha blanca* indica la migración lateral de la columna eferente visceral especial (pares craneales V y VII). (Modificado con autorización de Fix JD, Dudek RW. *BRS Embryology*, 3rd ed. Baltimore: Williams & Wilkins, 2005, pág. 71.)

- El **esbozo (primordio) cerebeloso** da lugar a:
  1. **Vermis,** por crecimiento en la línea media.
  2. **Hemisferios cerebelosos,** por crecimiento lateral.
  3. **Corteza cerebelosa con tres capas (capa molecular, capa de células de Purkinje y capa de células granulosas [interna]) y cuatro pares de núcleos cerebelosos,** por migración celular desde la zona ventricular hasta la capa marginal.
  4. **Capa granulosa externa (CGE)**
     - Es una capa germinal (proliferativa) de la superficie cerebelosa que se halla presente desde la 8.ª semana del desarrollo hasta el final del segundo año posnatal.
     - Nuevos datos indican que la CGE da lugar *solamente* a células granulosas y no a neuronas en cesta (estrelladas internas) o estrelladas externas.
     - Los nidos celulares persistentes pueden originar una neoplasia, el **meduloblastoma** (v. cap. 15 VI E 2).

- Es sensible a los agentes antivíricos, que bloquean la síntesis de ADN.

5. **Láminas y cisuras,** por crecimiento cortical.

IX. Mesencéfalo (cerebro medio) (fig. 4-8; v. fig. 4-3)

- Se desarrolla a partir de las paredes de la vesícula mesencefálica.
- Contiene el **acueducto cerebral,** que se desarrolla a partir de la cavidad mesencefálica.

A. Neuroblastos sensitivos de la placa alar

- Forman las capas celulares de los colículos superiores y los núcleos de los colículos inferiores.

B. Neuroblastos motores de la placa basal

- Dan lugar a:
  1. **Núcleos patético y motor ocular común de los pares IV y III,** que forman la columna ESG.
  2. **Núcleo de Edinger-Westphal del par III,** que forma el grupo celular más rostral de la columna EVG.
  3. **Núcleo rojo y sustancia negra**

C. Base de los pedúnculos (cruz del cerebro)

- Contiene fibras corticobulbares, corticoespinales y corticoprotuberanciales, derivadas de la corteza cerebral del telencéfalo.

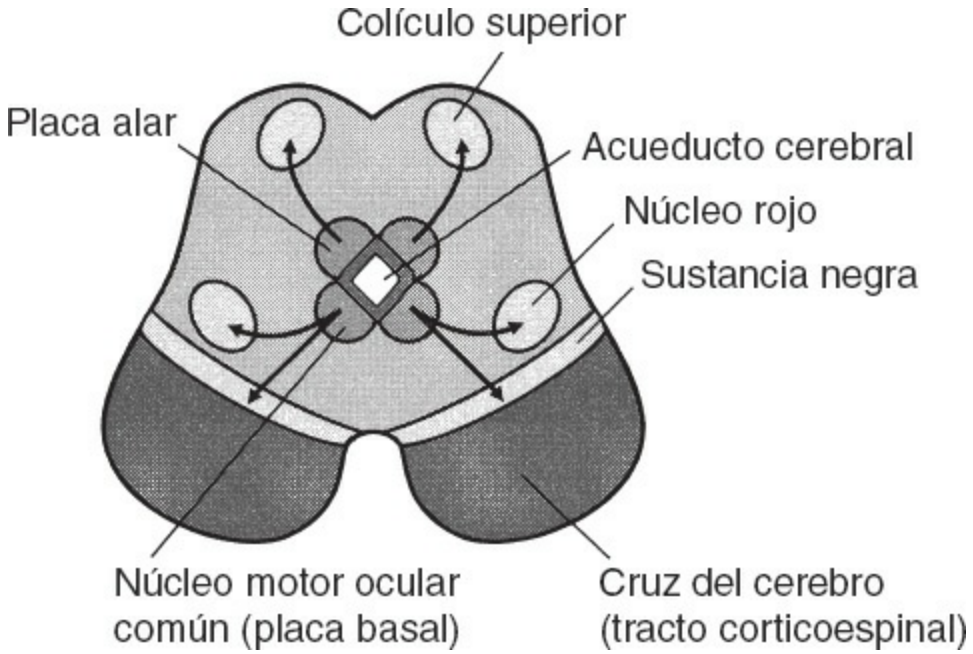

figura 4-8. Ilustración esquemática (corte transversal) del desarrollo del mesencéfalo. La placa alar origina las capas del colículo superior y los núcleos del colículo inferior. La placa basal da lugar a los núcleos motor ocular

común y patético, la sustancia negra y el núcleo rojo. Los pedúnculos cerebrales contienen los tractos corticoespinales descendentes. (Modificado con autorización de Fix JD, Dudek RW. *BRS Embryology*, 3rd ed. Baltimore: Williams & Wilkins, 2005, pág. 71.)

X. Desarrollo del diencéfalo, las estructuras ópticas y la hipófisis

A. Diencéfalo (v. fig. 4-3)

- Se desarrolla a partir de la **porción caudal del prosencéfalo,** en el interior de las paredes del tercer ventrículo primitivo.

1. Epitálamo

- Se desarrolla a partir de la placa dorsal embrionaria y las partes dorsales de las placas alares.
- Da lugar a la **glándula pineal** (epífisis) y los núcleos de la habénula.
- Da lugar a las comisuras habenular y posterior.
- Da lugar, a partir de la placa dorsal y la piamadre, a la **tela coroidea** y el **plexo coroideo del tercer ventrículo.**

2. Tálamo (tálamo dorsal)

- Es un derivado de la placa alar que da lugar a los núcleos talámicos.
- Incluye el **metatálamo,** que comprende el cuerpo geniculado externo (conexión de los impulsos visuales) y el cuerpo geniculado interno (conexión de los impulsos auditivos).

3. Hipotálamo

- Se desarrolla ventralmente al surco hipotalámico a partir de la placa alar y la placa ventral.
- Da lugar a los núcleos hipotalámicos, incluidos los **cuerpos mamilares,** y a la **neurohipófisis.**

4. Subtálamo (tálamo ventral)

- Es un derivado de la placa alar que está situado ventralmente con respecto al tálamo y lateralmente al hipotálamo.
- Incluye el **núcleo subtalámico,** la **zona *incerta*** y los **fascículos lenticular y talámico (campos de Forel).**
- Contiene los neuroblastos subtalámicos que migran al telencéfalo y forman el **globo pálido,** un ganglio basal.

B. Vesículas, cúpulas y tallos ópticos (v. fig. 4-3)

- Son derivados de las paredes de la vesícula diencefálica.
- Dan lugar a la retina, el nervio óptico, el quiasma óptico y el tracto óptico.

C. Hipófisis (glándula pituitaria) (fig. 4-9)

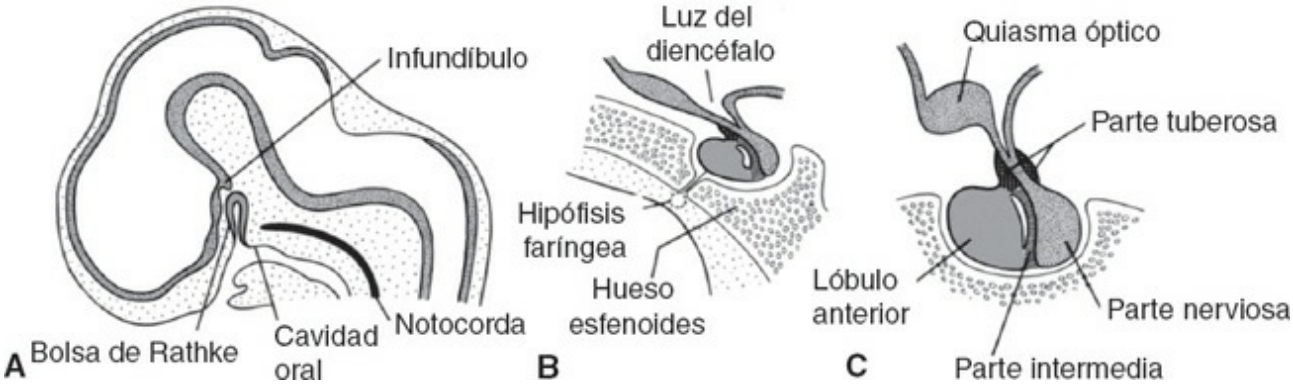

figura 4-9. Dibujos esquemáticos que muestran el desarrollo de la hipófisis (glándula pituitaria). **A)** Corte sagital medio a través de un embrión de 6 semanas. Se observa la bolsa de Rathke como una evaginación dorsal de la cavidad oral, y el infundíbulo como un engrosamiento en el suelo del hipotálamo. **B)** y **C)** Desarrollo a las 11 y 16 semanas, respectivamente. El lóbulo anterior, la parte tuberosa y la parte intermedia derivan de la bolsa de Rathke. (Adaptado con autorización de Sadler TW. *Langman's Medical Embryology*, 10th ed. Baltimore: Lippincott Williams & Wilkins, 2006, pág. 301.)

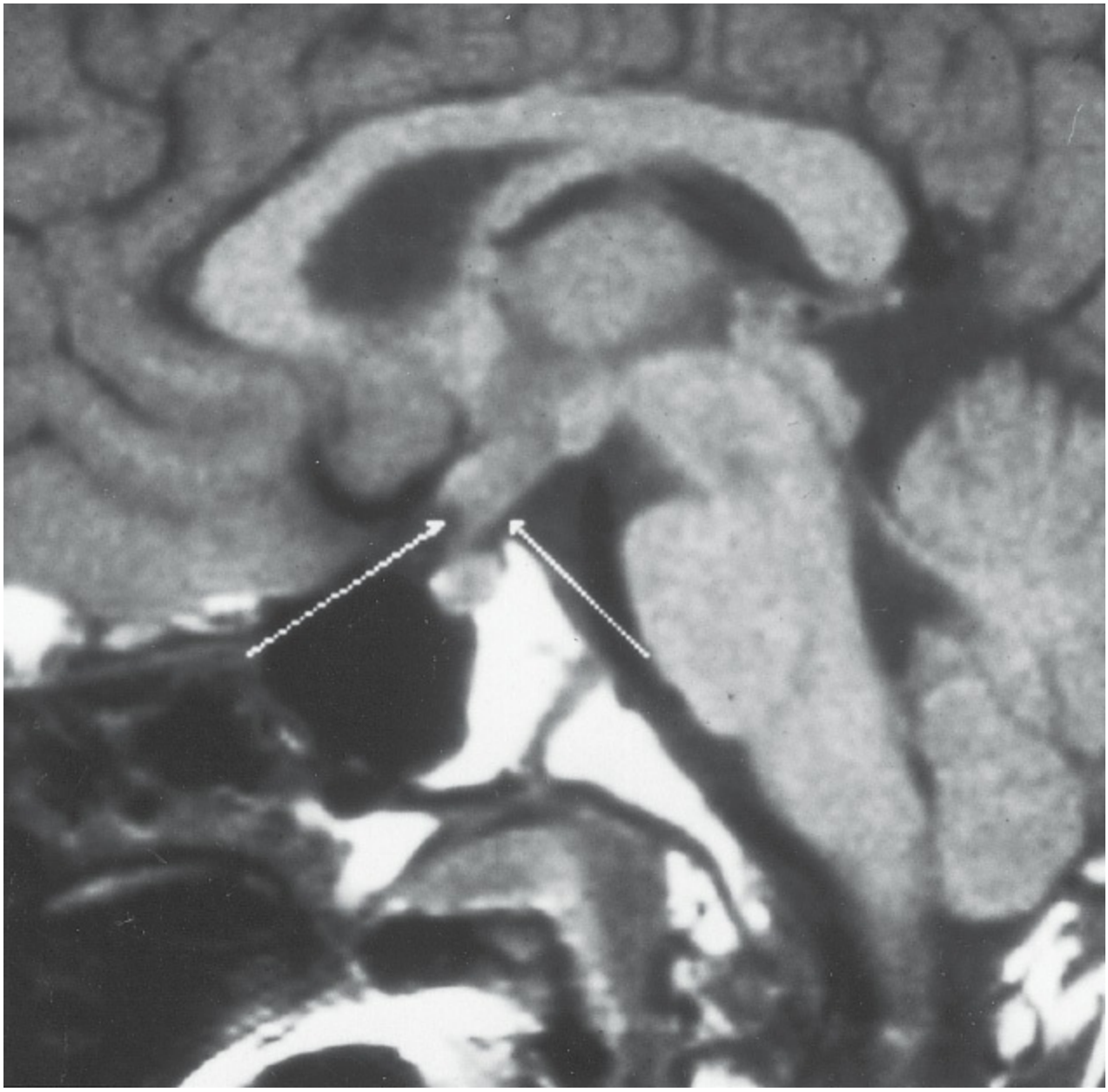

figura 4-10. Corte sagital medio en una imagen de resonancia magnética con ponderación en T1, a través del tronco encefálico y el diencéfalo. Se observa un craneofaringioma *(flecha)* suprasellar en la línea media, que com-prime el quiasma óptico y el hipotálamo. Se trata del tumor supratentorial más común en la infancia y la causa más frecuente de hipopituitarismo a estas edades. (Reimpreso con autorización de Fix JD. *High-Yield Neuroanatomy*, 3rd ed. Philadelphia: Lippincott Williams & Wilkins, 2005, pág. 45.)

1. Lóbulo anterior (adenohipófisis)

- Se desarrolla a partir de la **bolsa de Rathke,** un divertículo ectodérmico de la cavidad oral primitiva **(estomodeo).** Restos de la bolsa de Rathke pueden dar lugar a un tumor quístico congénito, el **craneofaringioma** (fig. 4-10; v. cap. 19 VII A).
- Incluye la **parte tuberosa,** la **parte intermedia** y la **parte distal.**

2. Lóbulo posterior (neurohipófisis)

- Se desarrolla a partir de una evaginación ventral del hipotálamo.
- Incluye la eminencia media, el tallo infundibular y la parte nerviosa.

XI. Desarrollo del telencéfalo

A. Hemisferios cerebrales (fig. 4-11; v. fig. 4-3)

- Se desarrollan como **evaginaciones bilaterales** de las paredes laterales de la **vesícula prosencefálica.**
- Contienen la **corteza cerebral,** la **sustancia blanca cerebral,** los **ganglios basales** y los **ventrículos laterales.**
- Están interconectados por tres comisuras: **cuerpo calloso, comisura anterior y comisura hipocámpica *(fornix).***
- El crecimiento continuado de los hemisferios da lugar a los lóbulos frontal, parietal, occipital y temporal, situados sobre la ínsula y el tronco encefálico dorsal.

B. Corteza cerebral (palio o manto, del latín *pallium*)

- Está formada por los neuroblastos prosencefálicos que migran en oleadas desde la capa del manto a la capa marginal y dan lugar a las capas celulares corticales.
- Se clasifica filogenéticamente en:

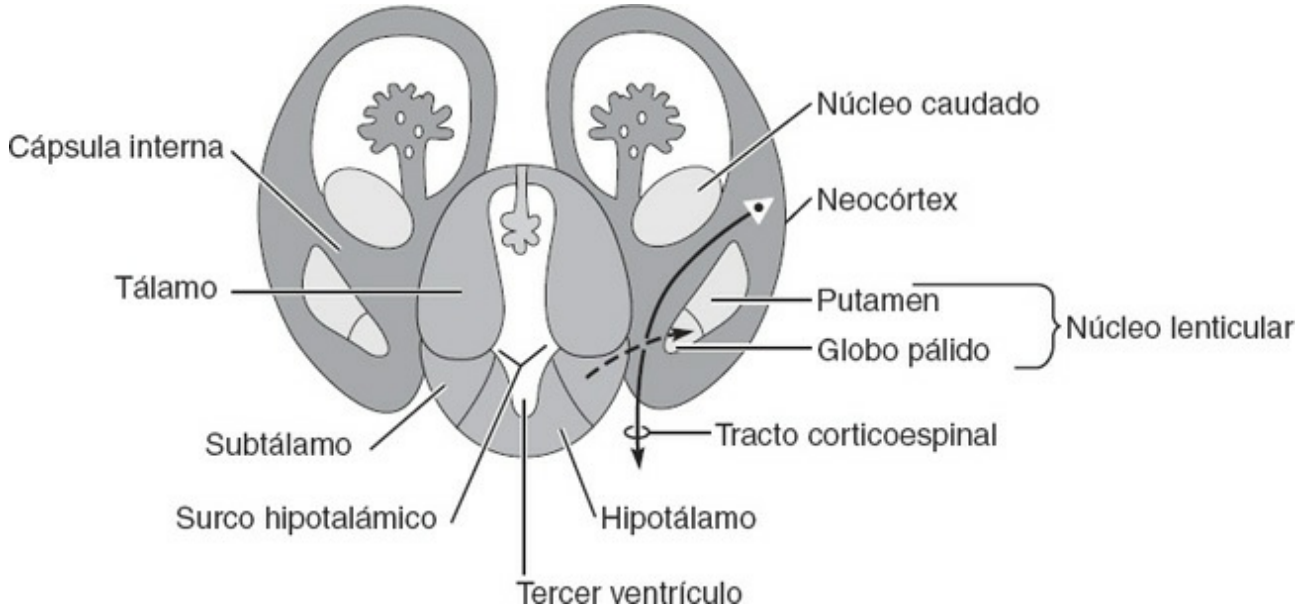

figura 4-11. Ilustración esquemática (corte transversal) del desarrollo del prosencéfalo. Se muestran la corteza cerebral y los ganglios basales. La cápsula interna divide el cuerpo calloso en el núcleo caudado y el núcleo lenticular. La placa alar del diencéfalo da lugar al tálamo y al hipotálamo. Las células del subtálamo originan el globo pálido. (Adaptado con autorización de Fix JD, Dudek RW. *BRS Embryology*, 2nd ed. Baltimore: Williams & Wilkins, 1998, pág. 90.)

1. **Neocórtex** (isocórtex), una corteza de seis capas.
   - Está separada del paleocórtex por el **surco rinal,** una continuación del surco

colateral.

- Representa el 90 % del manto cortical.

2. **Alocórtex,** una corteza de tres capas que incluye:
   a. **Paleocórtex** (corteza olfatoria)
   b. **Arquicórtex** (corteza hipocámpica)

C. Cuerpo estriado (v. fig. 4-11)

- Aparece en la quinta semana como una prominencia estriada en el suelo ventral de la vesícula telencefálica lateral.
- Da lugar a los **ganglios basales:** núcleo caudado, putamen, núcleo amigdalino y claustro. Las neuronas del **globo pálido,** un ganglio basal, se originan en el subtálamo; migran a la sustancia blanca telencefálica y se convierten en los segmentos internos del núcleo lenticular.
- Está dividido en los núcleos caudado y lenticular por las fibras corticofugales y corticopedales; estas fibras componen la **cápsula interna.**

D. Comisuras

- Son haces de fibras que interconectan los dos hemisferios cerebrales.
- Cruzan la línea media a través de la **lámina terminal.**

1. Comisura anterior
   - Es la comisura que aparece en primer lugar.
   - Interconecta las estructuras olfatorias y las circunvoluciones temporales interna e inferior.
2. **Comisura hipocámpica (comisura fornical)**
   - Es la comisura que aparece en segundo lugar.
   - Interconecta los dos hipocampos.
3. **Cuerpo calloso**
   - Aparece entre las semanas 12.ª y 22.ª del desarrollo.
   - Es la comisura que aparece en tercer lugar.
   - Es la comisura de mayor tamaño del cerebro e interconecta las áreas neocorticales correspondientes de los dos hemisferios cerebrales.
   - *No* proyecta fibras comisurales de la corteza visual (área 17) o del área de la mano de las tiras motora o sensitiva (áreas 1, 2, 3 y 4).

E. Circunvoluciones y surcos (cisuras)

- En el cuarto mes no hay circunvoluciones ni cisuras; el cerebro es liso, o **lisencefálico.**
- En el octavo mes se hallan presentes todos los principales surcos y circunvoluciones; el cerebro está plegado: es **girencefálico.**

XII. Malformaciones congénitas del sistema nervioso central

- Se producen por un fallo del tubo neural en cerrarse o separarse del ectodermo superficial (p. ej., espina bífida).
- Se producen por un fallo en la fusión de los arcos vertebrales.
- Se producen por un fallo en la escisión en la línea media del prosencéfalo embrionario (holoprosencefalia).

A. Defectos del tubo neural (p. ej., espina bífida y anencefalia)

- Pueden detectarse prenatalmente por cribaje de los **valores elevados de -fetoproteína** en el líquido amniótico o el suero materno (se hallan **valores bajos de -fetoproteína** en el **síndrome de Down**) y se confirman posteriormente por ecografía.

1. Espina bífida (fig. 4-12)

- Ocurre habitualmente en la región lumbosacra.
- Es consecuencia de un fallo en el cierre del **neuroporo posterior.**
- Incluye las siguientes variantes:

a. Espina bífida oculta

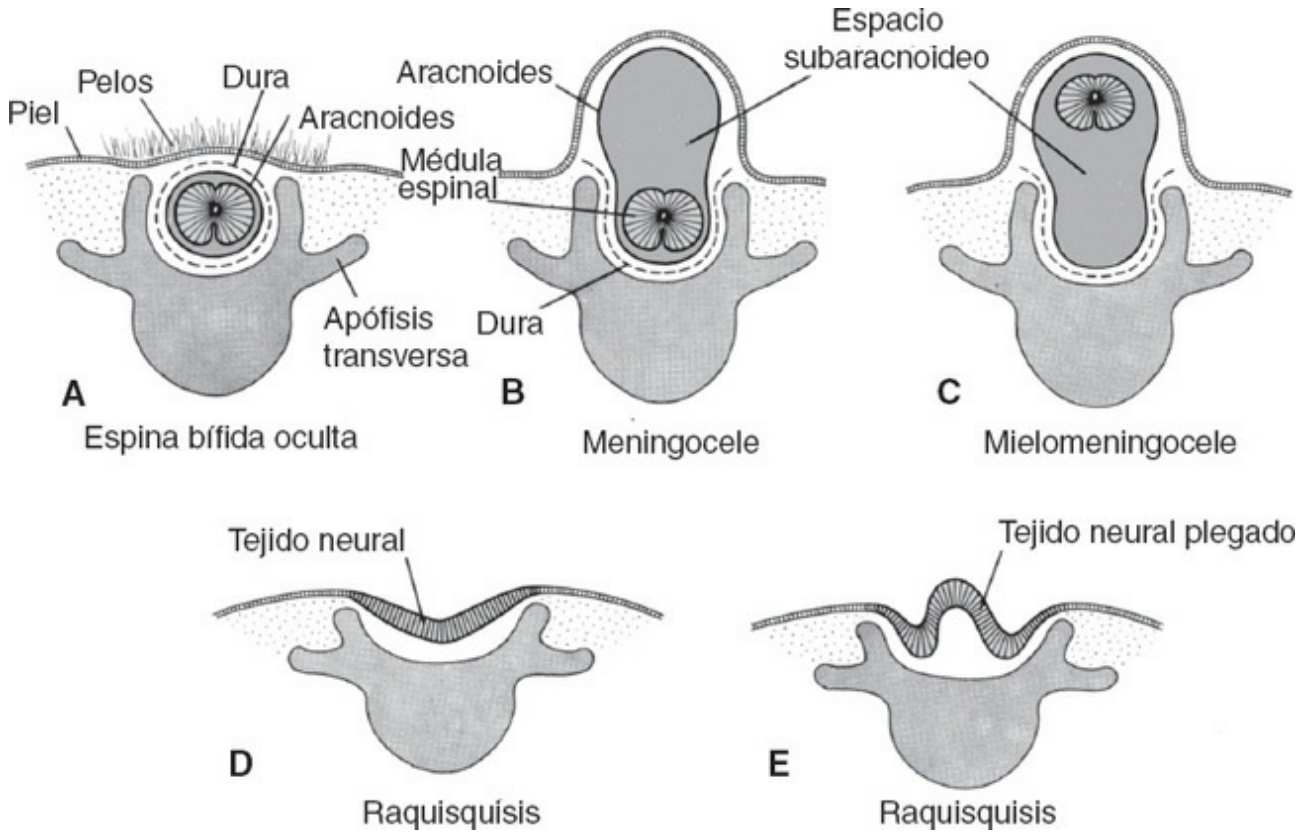

figura 4-12. Dibujos esquemáticos donde se ilustran diversos defectos del tubo neural que interesan la médula espinal. El término *espina bífida* se aplica a todos los defectos, debido a que se ha producido un fallo de fusión en el arco óseo de una o más vértebras, dorsalmente a la médula espinal. (Modificado con autorización de Sadler TW. *Langman's Medical Embryology*, 10th ed. Baltimore: Lippincott Williams & Wilkins, 2006, pág. 294.)

- Es un defecto de los arcos vertebrales.

- Es el tipo menos grave de espina bífida.
- Ocurre en el 10 % de la población.

b. Espina bífida quística

- Es la forma más importante de **disrafia.**
- Suele localizarse en las regiones lumbar y lumbosacra.

(1) Espina bífida con meningocele

- Ocurre cuando las meninges se proyectan a través de un defecto vertebral y forman un saco lleno de LCR.
- Se produce cuando la médula espinal conserva su posición normal.

(2) Espina bífida con mielomeningocele

- Ocurre cuando las meninges y la médula espinal se proyectan a través de un defecto vertebral y forman un saco.
- Es la variante más común de espina bífica quística (80 %-90 %).
- Suele estar presente en la malformación de Arnold-Chiari.

(3) Espina bífida con mielosquisis

- Es el tipo más grave de espina bífida.
- Da lugar a un tubo neural abierto, situado en la superficie de la espalda.

2. Anencefalia (meroanencefalia)

- Se produce por un fallo en el cierre del **neuroporo anterior.**
- Ocurre cuando el cerebro no se desarrolla; suele existir un tronco encefálico rudimentario y no se forma la bóveda craneal.
- Es la malformación congénita grave más común en los fetos nacidos muertos.
- Ocurre 1 vez cada 1.000 nacimientos.

B. Defectos de osificación del hueso occipital (fig. 4-13)

- Se denominan también **cráneo bífido.**
- Ocurren 1 vez cada 2.000 nacimientos.
- Los **encefaloceles** ocurren en el occipucio (75 %) y el sincipucio (25 %).
- Incluyen las siguientes variantes:

1. Meningocele craneal
2. Meningoencefalocele
3. Meningohidroencefalocele

C. Malformación de Arnold-Chiari (figs. 4-14 y 4-15)

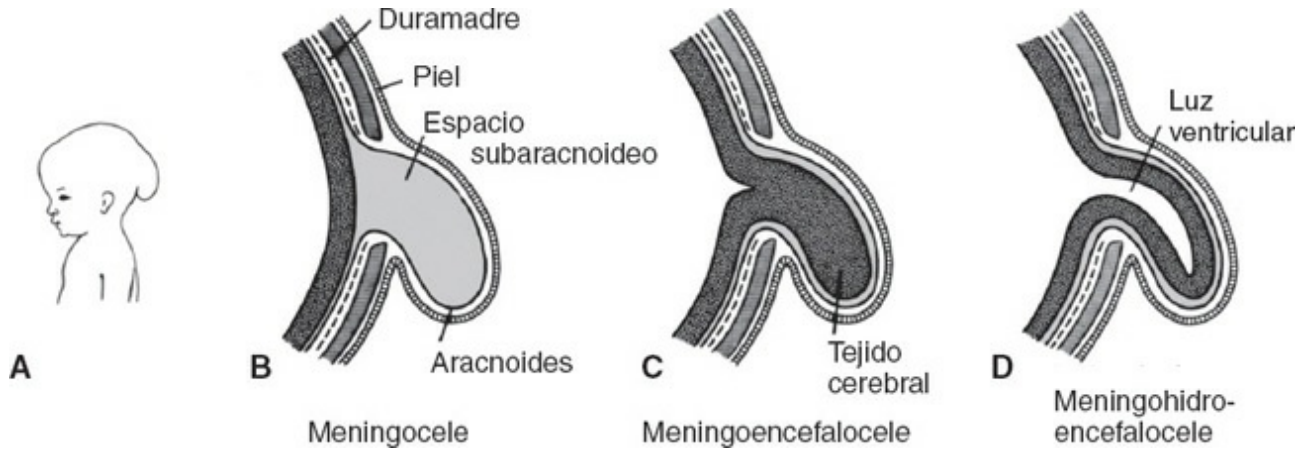

figura 4-13. Dibujos esquemáticos ilustrativos sobre los varios tipos de encefaloceles occipitales (cráneo bífido). (Adaptado con autorización de Sadler TW. *Langman's Medical Embryology*, 10th ed. Baltimore: Lippincott Williams & Wilkins, 2006, pág. 308.)

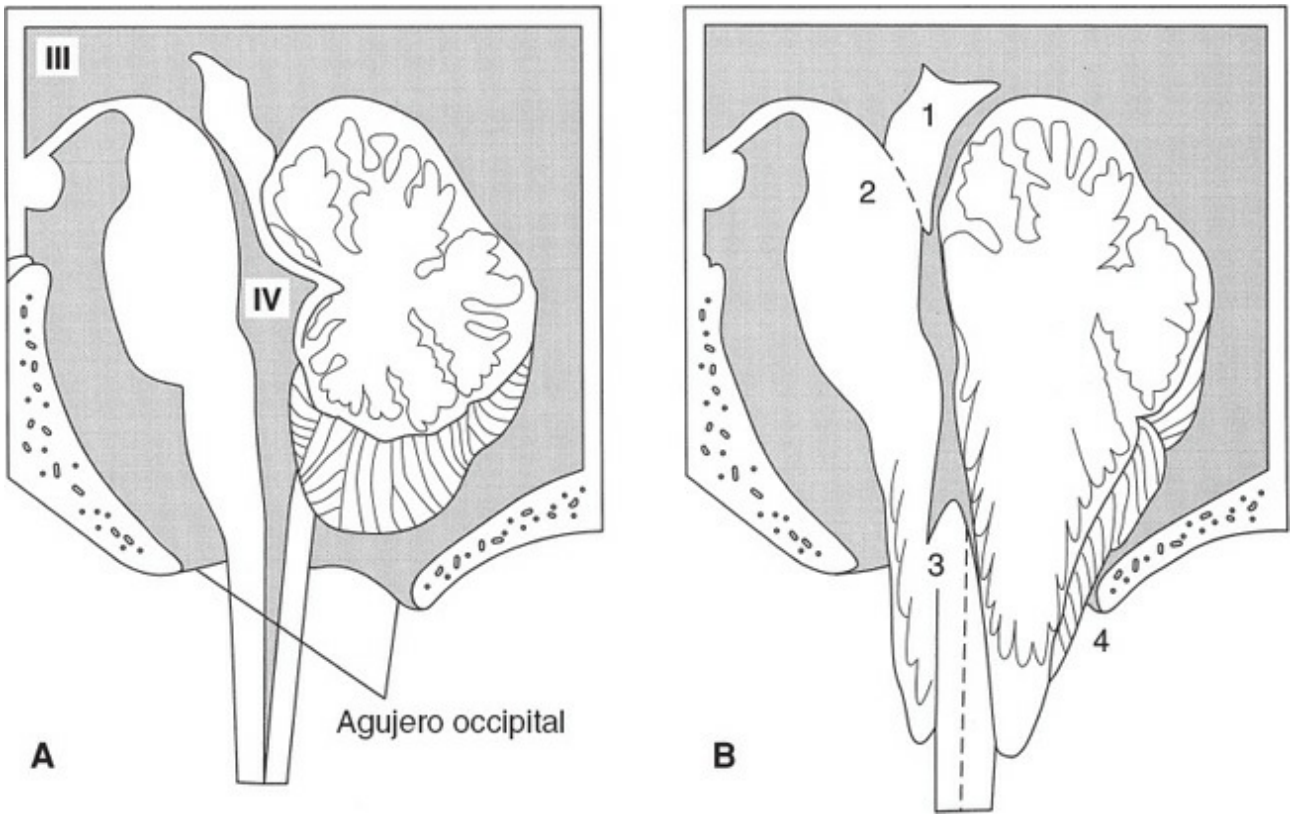

figura 4-14. Malformación de Arnold-Chiari, corte sagital medio. **A)** Cerebelo, cuarto ventrículo y tronco encefálico normales. **B)** Cerebelo, cuarto ventrículo y tronco encefálico anormales donde se muestran las anomalías congénitas comunes: 1) rotura de la placa dorsal; 2) estenosis del acueducto; 3) enroscamiento y hernia transforaminal del bulbo en el conducto raquídeo, y 4) hernia y desenrrollamiento del vermis cerebeloso en el conducto raquídeo. Es frecuente que exista un mielomeningocele acompañante. (Modificado con autorización de Fix JD. *High-Yield Neuroanatomy* 3rd ed. Philadelphia: Lippincott Williams & Wilkins, 2005, pág. 46.)

- Es una malformación cerebelosobulbar en la que el vermis caudal, las amígdalas cerebelosas y el bulbo raquídeo se hernian a través del agujero occipital, lo que da

lugar a una hidrocefalia obstructiva.

- Se asocia frecuentemente a espina bífida (mielomeningocele) y platibasia, con malformación de la articulación occipitovertebral.
- Los niños afectados pueden presentar disfonía, estridor laríngeo y paro respiratorio (al interesarse el X par).
- Ocurre 1 vez cada 1.000 nacimientos.

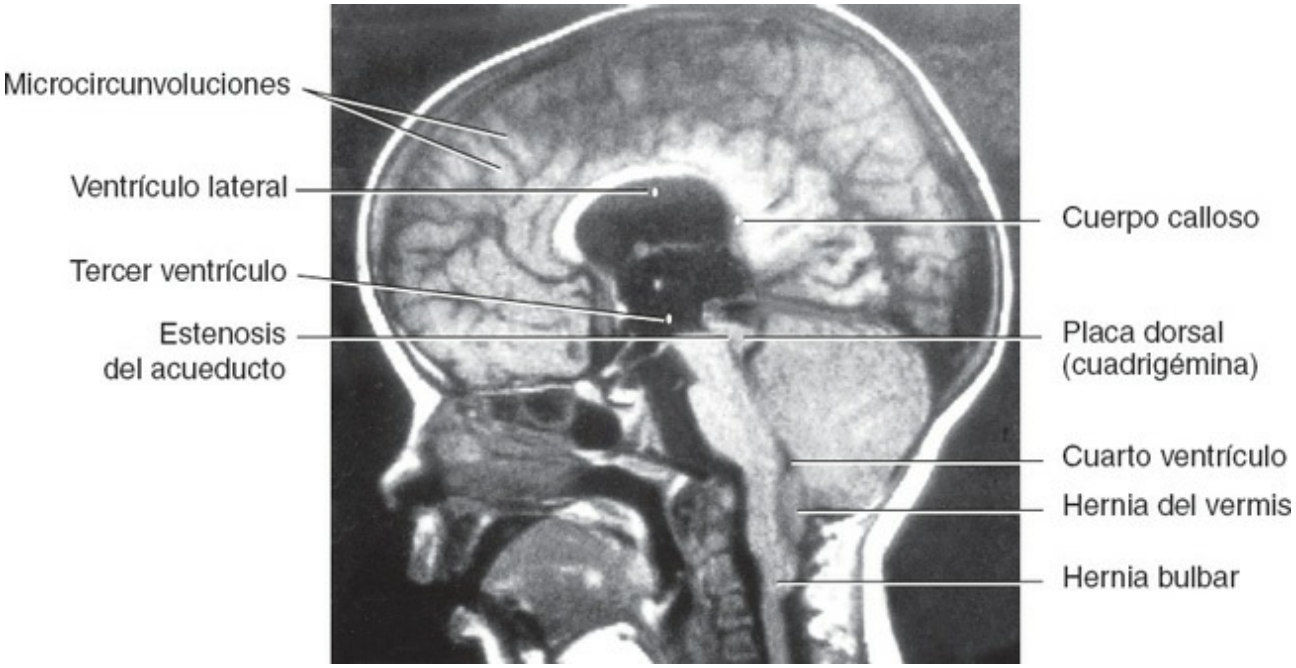

figura 4-15. Malformación de Arnold-Chiari, corte sagital medio, imagen de resonancia magnética con ponderación en T2.

D. Síndrome de Dandy-Walker

- Consiste en un enorme **quiste de la fosa posterior** asociado a atresia de los agujeros de Luschka y Magendie.
- Se asocia a dilatación del cuarto ventrículo, **agenesia del vermis cerebeloso,** meningocele occipital y, con frecuencia, a agenesia del esplenio del cuerpo calloso.

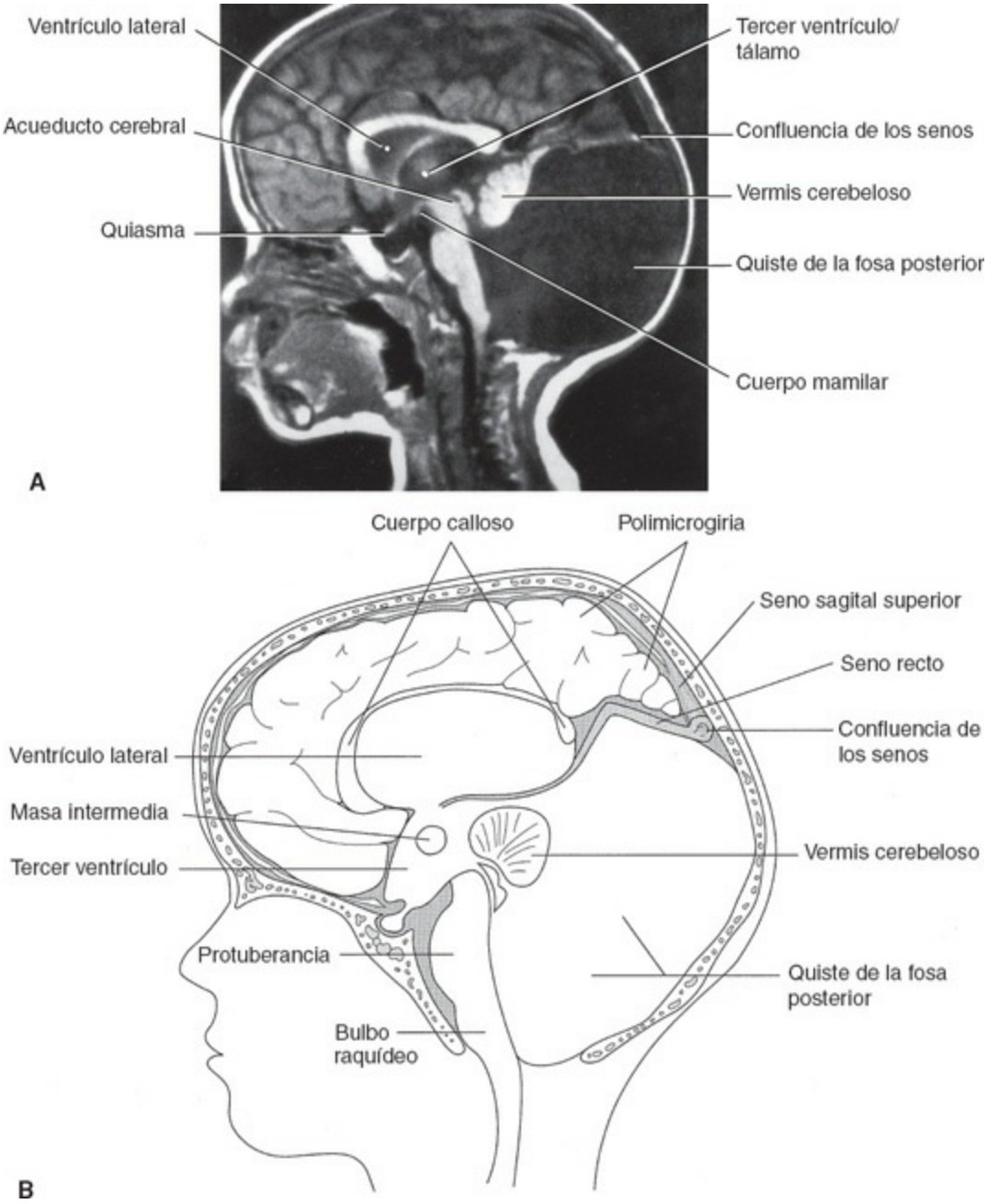

figura 4-16. Malformación de Dandy-Walker, corte sagital medio. **A)** Imagen de resonancia magnética. **B)** Diagrama. La enorme dilatación del cuarto ventrículo es consecuencia del fallo en la apertura de los agujeros de Luschka y Magendie. Este proceso se asocia a meningocele occipital, elevación de la confluencia de los senos (prensa de Herófilo) y agenesia del vermis cerebeloso y el esplenio del cuerpo calloso. (Reimpreso con autorización de Fix JD. *High-Yield Embryology*, 3rd ed. Baltimore: Williams & Wilkins, 2005, pág. 46.)

E. Síndrome alcohólico fetal

- Incluye retraso del crecimiento, microcefalia y cardiopatías congénitas.
- Se considera como la causa más común de retraso mental leve.
- Ocurre en 1 de cada 500 nacidos vivos.

F. Hidrocefalia (fig. 4-17)

- Es una dilatación de los ventrículos por un exceso de LCR.
- Puede ocurrir por bloqueo de la circulación del LCR (p. ej., estenosis del acueducto) o sobreproducción del mismo (p. ej., papiloma del plexo coroideo del ventrículo lateral). La **estenosis del acueducto** es la causa más común de hidrocefalia congénita; puede transmitirse por un rasgo hereditario ligado al cromosoma X, o bien producirse por una infección a **citomegalovirus** o por **toxoplasmosis.**
    1. La **hidrocefalia comunicante** se produce por una obstrucción distal a los ventrículos (p. ej., **hemorragia subaracnoidea** o **meningitis**).
    2. La **hidrocefalia no comunicante** es consecuencia de una obstrucción dentro del sistema ventricular (p. ej., **estenosis del acueducto** o **ependimitis**).

G. Holoprosencefalia (fig. 4-18)

- Se produce por un fallo de la escisión en la línea media (diverticulización) del prosencéfalo embrionario. El telencéfalo contiene una sola cavidad ventricular.
- Se caracteriza por la ausencia de los bulbos y tractos olfatorios **(arrinencefalia).**
- Se observa en la trisomía 13 **(síndrome de Patau).**
- Puede ocurrir por abuso del alcohol durante el embarazo, especiamente durante las prime-ras 4 semanas.

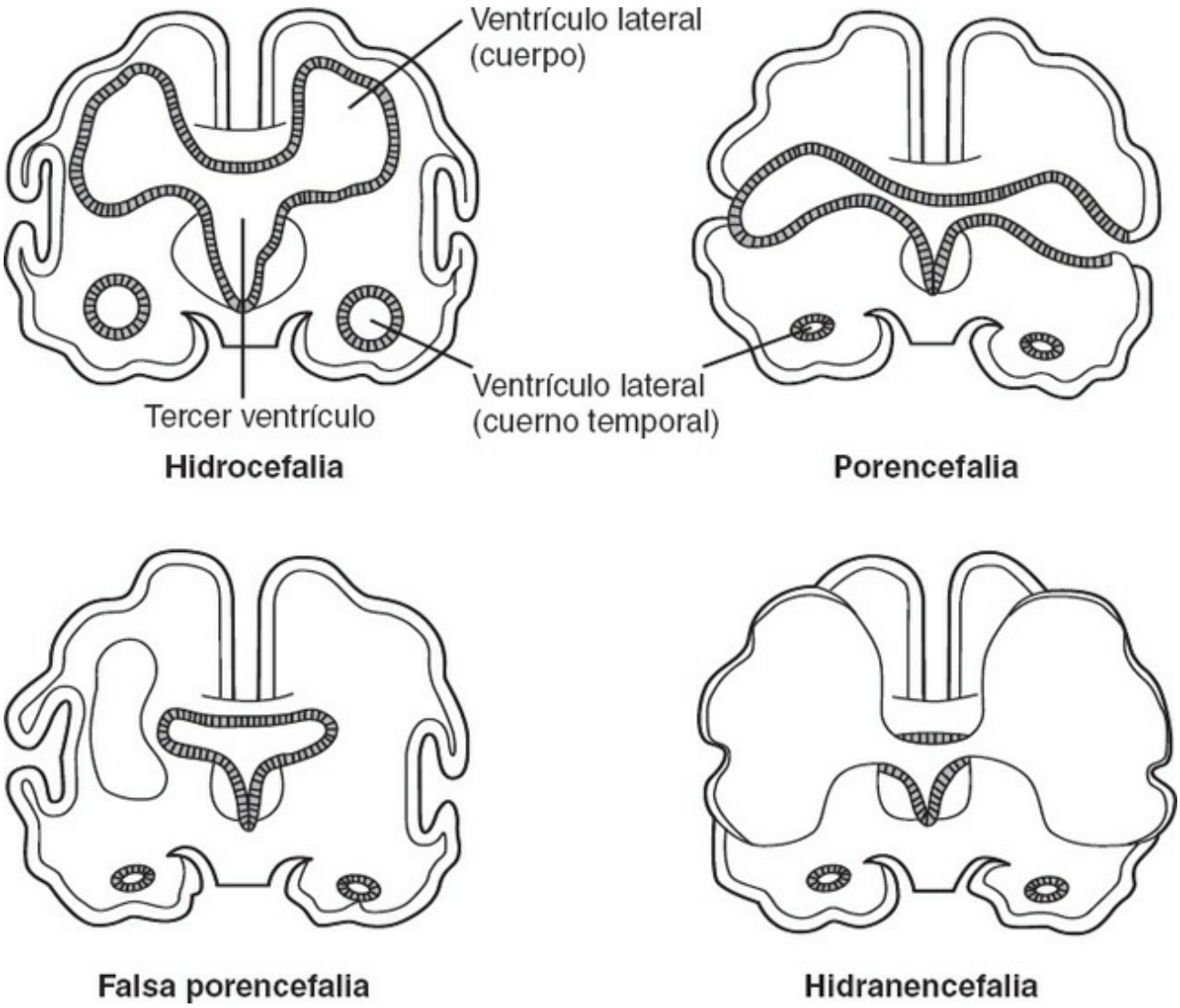

figura 4-17. Malformaciones quísticas del prosencéfalo (cerebro anterior). Adviértase el revestimiento ependimario de estos quistes. En la hidranencefalia, el quiste está tapizado por la glia y las leptomeninges. En la falsa porencefalia, el quiste está recubierto por la glia. (Modificado con autorización de Dudek RW, Fix JD. *BRS Embryology*, 2nd ed. Baltimore: Williams & Wilkins, 1998, pág. 98.)

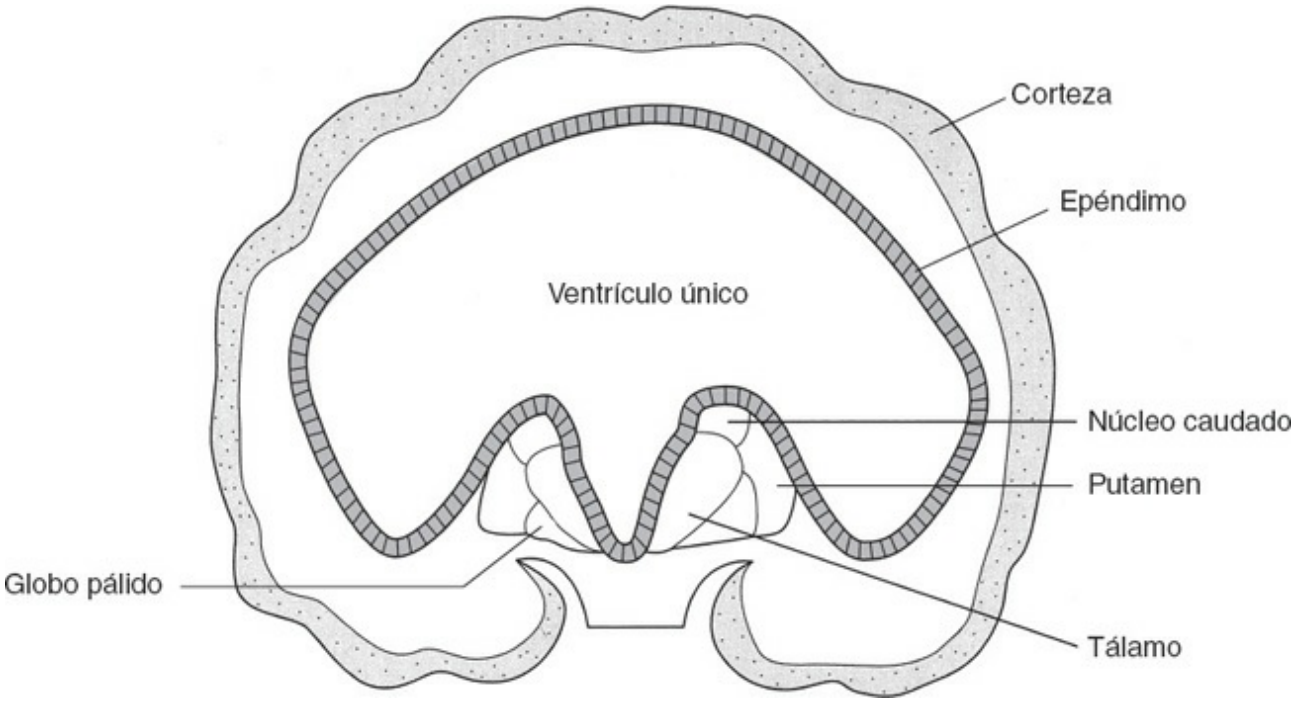

figura 4-18. La holoprosencefalia se produce por un fallo en la escisión media del prosencéfalo embrionario. El telencéfalo contiene una sola cavidad ventricular. Puede ocurrir por abuso del alcohol, en especial durante las primeras 4 semanas del embarazo. (Modificado con autorización de Dudek RW, Fix JD. *BRS Embryology*, 2nd ed. Baltimore: Williams & Wilkins, 1998, pág. 99.)

- Es la manifestación más grave del **síndrome alcohólico fetal.**
- En los casos extremos (alobar y semilobar) se produce una ausencia del cuerpo calloso y el septo pelúcido.

H. Polihidramnios

- Es un exceso de líquido amniótico por incapacidad del feto para deglutirlo.
- Puede ocurrir a causa de una atresia de esófago.

I. Hidranencefalia (v. fig. 4-17)

- Es una ausencia congénita de hemisferios cerebrales, reemplazados por unos ventrículos enormemente dilatados.
- Se produce por un infarto hemisférico bilateral, secundario a la oclusión de las arterias carótidas *in utero*.
- También ocurre por una encefalitis necrotizante grave *in utero* por **T**oxoplasma, **R**ubéola, **C**itomegalovirus o **H**erpesvirus (TORCH).

J. Porencefalia (v. fig. 4-17)

- Es una cavitación quística del prosencéfalo por agenesia del manto cortical. La cavidad está revestida de epéndimo y comunica con el ventrículo lateral.
- Se denomina esquizoencefalia cuando el proceso es bilateral.

K. Falsa porencefalia (v. fig. 4-17)

- Es una malformación que consiste en la presencia de cavidades quísticas revestidas de glia, sin comunicación con el ventrículo lateral.

L. Fijación de la médula espinal (síndrome del *filum* terminal)

- Se produce por un *filum* terminal corto y grueso.
- Origina paresias e hipoestesias en las extremidades inferiores y vejiga neurógena. Los déficit suelen mejorar después de proceder a su sección.

TEST DE AUTOEVALUACIÓN

Instrucciones: *cada una de las preguntas o afirmaciones incompletas numeradas de este apartado va seguida de la respuesta o de la finalización de la afirmación. Seleccione* ***la respuesta*** *o la finalización de la frase* ***correctas*** *en cada caso.*

1. La retina neural deriva de

(A) placa alar.
(B) coroides.
(C) cresta neural.
(D) tubo neural.
(E) pared de la vesícula telencefálica.

2. ¿A qué nivel vertebral se halla el cono medular al nacer?

(A) D12
(B) L1
(C) L3
(D) S1
(E) S4

3. La hernia caudal de las amígdalas cerebelosas y el bulbo a través del agujero occipital se denomina

(A) síndrome de Dandy-Walker.
(B) síndrome de Down.
(C) síndrome de Arnold-Chiari.
(D) cráneo bífido.
(E) mielosquisis.

4. Un recién nacido presenta múltiples malformaciones congénitas por disgenesia de la cresta neural. ¿Cuáles de las siguientes células tienen más probabilidades de hallarse indemnes?

(A) Células del ganglio raquídeo posterior
(B) Células del ganglio geniculado
(C) Melanocitos
(D) Neuronas motoras
(E) Células parafoliculares

Preguntas 5 a 9

Empareje los enunciados de los ítems 5 a 9 con las estructuras apropiadas mostradas con letras en la figura.

5. Es un derivado del telencéfalo.

6. Da lugar al plexo coroideo.

7. Procede de la placa alar.

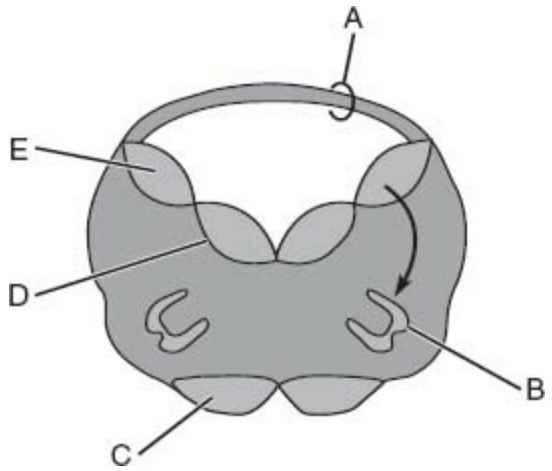

8. Origina las neuronas motoras que inervan la lengua.

9. Da lugar al núcleo solitario.

Preguntas 10 a 14M

Empareje los enunciados de los ítems 10 a 14 con las estructuras apropiadas mostradas con letras en la figura.

10. Inerva el músculo recto externo.

11. Da lugar a un núcleo parasimpático.

12. Origina el cerebelo.

13. Es un derivado de la placa alar.

14. Origina las neuronas motoras que migran al techo lateral de la protuberancia.

RESPUESTAS RAZONADAS

1. La respuesta es la D. La retina deriva del tubo neural, que da lugar a todo el SNC.

2. La respuesta es la C. Al nacimiento, el cono medular se extiende hasta L3; en el adulto, hasta el espacio intervertebral L1-L2. A las 8 semanas, la médula ocupa toda la longitud del conducto vertebral.

3. La respuesta es la C. El síndrome de Arnold-Chiari es una malformación cerebelobulbar con hernia del vermis inferior y el bulbo a través del agujero occipital e hidrocefalia comunicante. El síndrome de Arnold-Chiari se asocia frecuentemente a espina bífida.

4. La respuesta es la D. Las neuronas motoras se desarrollan a partir del tubo neural, más específicamente de la placa basal. Las otras opciones derivan de la cresta neural.

5. La respuesta es la C. El tracto corticoespinal (piramidal) se origina en el neocórtex del telencéfalo.

6. La respuesta es la A. La tela coroidea da lugar al plexo coroideo.

7. La respuesta es la B. El núcleo olivar inferior deriva de la placa alar del bulbo raquídeo en desarrollo.

8. La respuesta es la D. La placa basal da lugar al núcleo hipogloso.

9. La respuesta es la E. La placa alar origina el núcleo solitario.

10. La respuesta es la B. La columna ESG inerva el músculo recto externo.

11. La respuesta es la E. La columna EVG da lugar al núcleo salival superior del VII par. Este núcleo parasimpático inerva las glándulas lagrimales sublinguales y submaxilares, así como las palatinas y nasales.

12. La respuesta es la A. El cerebelo procede de la placa alar. Ésta da lugar al labio romboideo, que se convertirá en el cerebelo.

13. La respuesta es la C. Los núcleos protuberanciales derivan de la placa alar.

14. La respuesta es la D. La columna EVE da lugar a las neuronas motoras que migran al techo lateral de la protuberancia y se convierten en el núcleo facial, VII par.

CAPÍTULO
5

NeurohistologÍa

I. Visión global: tejido nervioso

- Se desarrolla a partir del ectodermo (tubo y cresta neurales).
- Consta de neuronas y células gliales.

II. Neuronas

- Constituyen las unidades genéticas, anatómicas, tróficas y funcionales del sistema nervioso (la denominada doctrina neuronal).
- Han perdido la capacidad de división celular.
- Poseen la capacidad de *recibir* impulsos de los órganos receptores u otras neuronas.
- Poseen la capacidad de *transmitir* impulsos a otras neuronas u órganos efectores.
- Constan del **cuerpo celular** y sus prolongaciones: **dendritas** y un solo **axón**.

A. Clasificación de las neuronas (fig. 5-1)

- Se clasifican de acuerdo con el **número de prolongaciones** (unipolares, bipolares o multipolares), la **longitud del axón**, la **función** y la **neurotransmisión.**

1. Prolongaciones

a. Neuronas unipolares o seudounipolares

- Son neuronas sensitivas localizadas en los ganglios de la raíz posterior y de los nervios craneales y en el núcleo mesencefálico del nervio trigémino (V par) del tronco encefálico.

b. Neuronas bipolares

- Se localizan en los ganglios vestibular y coclear del nervio auditivo (VIII par), en la retina y en el epitelio olfatorio (I par).

c. Neuronas multipolares

- Poseen un axón y más de una dendrita.
- Son la población más numerosa de células nerviosas en el sistema nervioso.
- Incluyen neuronas motoras, interneuronas, células piramidales de la corteza cerebral y células de Purkinje de la corteza cerebelosa.

2. Longitud del axón

a. Neuronas de Golgi tipo I

- Poseen axones largos (p. ej., células piramidales gigantes de Betz de la corteza motora).

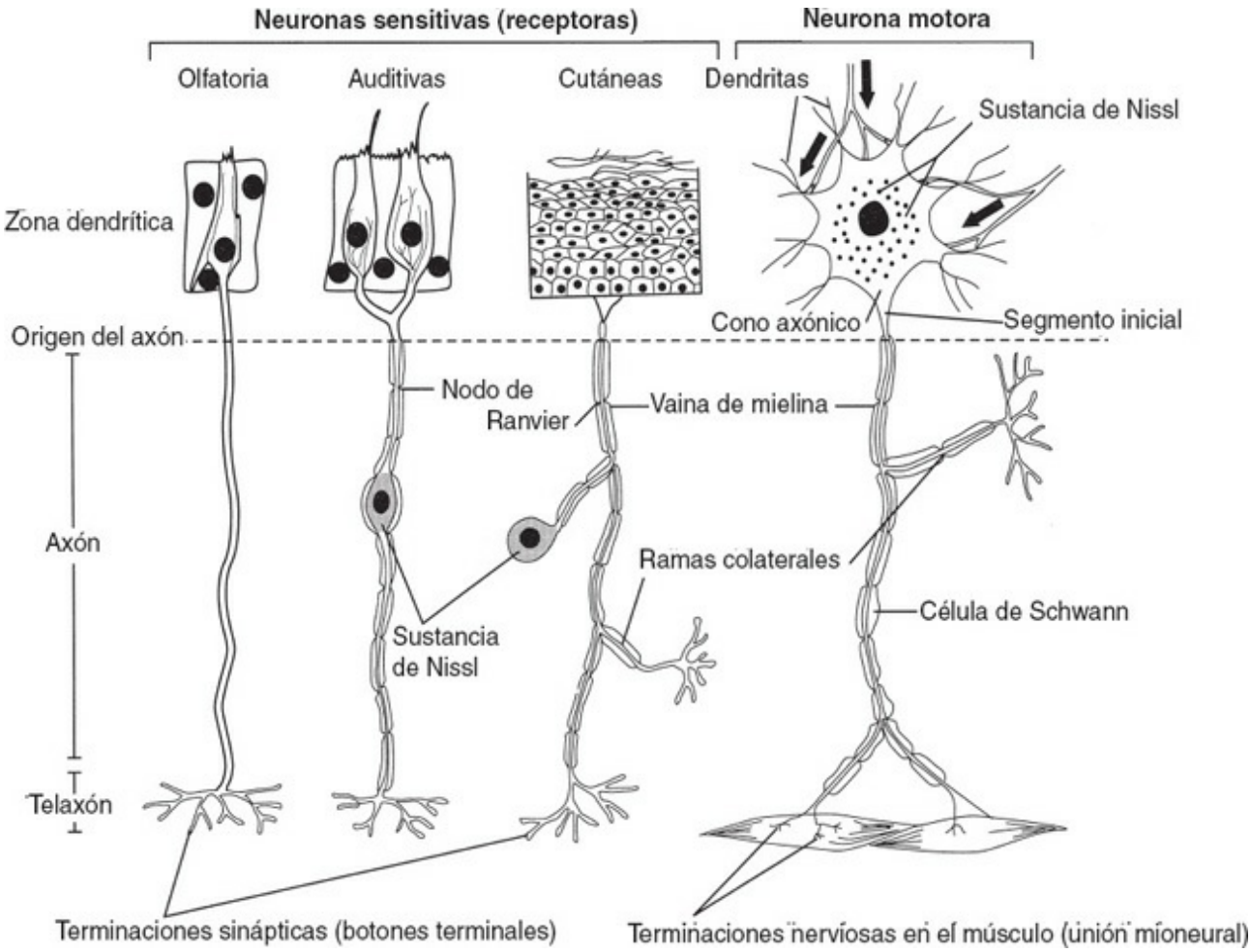

Figura 5-1. Tipos de células nerviosas. Las neuronas olfatorias son bipolares y desmielinizadas. Las neuronas auditivas son bipolares y mielinizadas. Las células ganglionares de las raíces dorsales (cutáneas) son seudounipolares y mielinizadas. Las neuronas motoras son multipolares y mielinizadas. Las *flechas* indican los impulsos aferentes que llegan a través de los axones de otras neuronas. Las células nerviosas se caracterizan por la presencia de la sustancia de Nissl, que contiene el retículo endoplasmático rugoso. (Modificado con autorización de Carpenter MB, Sutin J. *Human Neuroanatomy*, 8th ed. Baltimore: Williams & Wilkins, 1983, pág. 92.)

b. Neuronas de Golgi tipo II

- Poseen axones cortos (p. ej., interneuronas).

3. Función

a. Neuronas motoras

- Conducen los impulsos a los músculos, las glándulas y los vasos sanguíneos (p. ej., células del asta anterior).

b. Neuronas sensitivas

- Reciben los estímulos del ambiente externo e interno (p. ej., células ganglionares de la raíz posterior).

c. Interneuronas

- Son neuronas intercaladas que conectan entre sí las neuronas motoras o

sensitivas.

4. **Neurotransmisoras (neuronas colinérgicas)**
   - Elaboran acetilcolina como neurotransmisor (p. ej., neuronas motoras del asta anterior).

B. Cuerpo de la célula nerviosa

- Se denomina también **soma** o **pericarion**.
- Contiene los orgánulos hallados también en otras células, incluidos un gran núcleo y un prominente nucléolo.
- En la superficie de la membrana citoplasmática posee moléculas receptoras que le confieren sensibilidad frente a diversos neurotransmisores.
- Incorpora o da lugar a las siguientes estructuras:

1. **Sustancia de Nissl**
   - Es característica de las células nerviosas y consta de rosetas de polisomas y retículo endoplasmático rugoso.
   - Interviene en la **síntesis de proteínas.**
   - Es abundante en el citoplasma y las dendritas, pero *no* se halla en el cono axónico ni en el axón.
2. **Lisosomas**
   - Son cuerpos densos rodeados por una membrana que contienen enzimas hidrolíticas e intervienen en el proceso de **digestión intracelular.**
   - Un defecto genético en la síntesis de las enzimas lisosomales da lugar a una enfermedad por almacenamiento (p. ej., enfermedad de Tay-Sachs [gangliosidosis GM_2]).
3. **Estructuras proteicas filamentosas**
   - Forman una red interna de soporte, el **citoesqueleto**, que consta de:

     a. **Microtúbulos** (25 nm de diámetro)
        - Se hallan en el cuerpo celular, las dendritas y los axones.
        - Participan en el **desarrollo** y el **mantenimiento** de la **forma celular.**
        - Desempeñan un papel en el **transporte intracelular** de **vesículas peptídicas** y **orgánulos.**

     b. **Neurofilamentos** (10 nm de diámetro)
        - Constan de fibras proteicas espirales que desempeñan un papel en el **desarrollo** y la **regeneración** de las **fibras nerviosas.**
        - Degeneran en la enfermedad de Alzheimer para formar **ovillos neurofibrilares**.
        - Contienen una proteína neurofilamentosa, exclusiva de las neuronas y sus precursores.

     c. **Microfilamentos** (5 nm de diámetro)
        - Están compuestos de **actina.**

- Se hallan en las puntas de los axones en crecimiento.
- Facilitan los **movimientos de la membrana plasmática** y el **crecimiento de las prolongaciones de las células nerviosas.**

4. Cuerpos de inclusión

- Incluyen gránulos de pigmentos.

a. Gránulos de lipofucsina (lipocromo)

- Son inclusiones pigmentarias comunes del citoplasma que se acumulan con la edad.
- Se consideran como cuerpos residuales derivados de los lisosomas.

b. Neuromelanina (melanina)

- Es un pigmento negruzco localizado en las neuronas de la sustancia negra y el *locus caeruleus*.
- Desaparece de la sustancia negra y el *locus caeruleus* en la enfermedad de Parkinson.

c. Cuerpos de Lewy

- Cuerpos de inclusión eosinofílicos intracitoplásmicos que se hallan en la sustancia negra de los pacientes con enfermedad de Parkinson.

d. Cuerpos de Hirano

- Cuerpos de inclusión intracitoplásmicos que se hallan en el hipocampo de los pacientes con enfermedad de Alzheimer.

e. Cuerpos de Negri y *lyssa*

- Cuerpos de inclusión intracitoplásmicos que se hallan en los pacientes afectos de rabia.

5. Dendritas

- Son prolongaciones que se extienden a partir del cuerpo celular.
- Contienen citoplasma cuya composición es similar a la del cuerpo celular, aunque carece de aparato de Golgi.
- Conducen los impulsos de un modo decreciente, pero son capaces de generar potenciales de acción.
- **Reciben impulsos sinápticos aferentes y los transmiten al cuerpo celular.**

6. Axones

- Surgen del cuerpo celular o de una dendrita.
- Se originan en el cono axónico, que carece de sustancia de Nissl.
- Dan lugar a ramas colaterales.
- Pueden estar mielinizados o desmielinizados.
- **Generan, propagan y transmiten potenciales de acción.**
- Finalizan distalmente en botones terminales que establecen sinapsis con otras neuronas, células musculares o glándulas.

7. Fibras nerviosas (tabla 5-1)

- Constan de axones y sus revestimientos gliales.
- Se clasifican según su función, tamaño de las fibras y velocidad de conducción.

8. Vaina de mielina

- Se produce en el sistema nervioso periférico (SNP) por mediación de las células de Schwann.
- Se produce en el sistema nervioso central (SNC) por mediación de los oligodendrocitos.
- Queda interrumpida por los nodos de Ranvier.
- Consta de una membrana plasmática enrollada en espiral.

9. Sinapsis

- Son los **lugares de contacto funcional** de una célula nerviosa con otra, con una célula efectora o con una célula receptora sensitiva.
- Constan de membrana presináptica, hendidura sináptica y membrana postsináptica.
- Se clasifican según el lugar de contacto (p. ej., axosomática, axodendrítica o axoaxónica).

TABLA 5–1 ***Clasificación de las fibras nerviosas***

Fibras	Diámetro (μm)*	Velocidad de conducción (m/s)	Función
Axones sensitivos			
Ia (A-α)	12-20	70-120	Propiocepción, husos musculares
Ib (A-α)	12-20	70-120	Propiocepción, órganos tendinosos de Golgi
II (A-β)	5-12	30-70	Tacto, presión, vibración
III (A-β)	2-5	12-30	Tacto, presión, dolor rápido, temperatura
IV (C)	0,5-1	0,5-2	Dolor lento, temperatura, fibras desmielinizadas
Axones motores			
Alfa (A-α)	12-20	15-120	Neuronas motoras γ del asta anterior (inervan fibras musculares extrafusales)
Gamma (A-γ)	2-10	10-45	Neuronas motoras γ del asta anterior (inervan fibras musculares intrafusales)
Fibras vegetativas preganglionares (B)	< 3	3-15	Fibras vegetativas preganglionares mielinizadas
Fibras vegetativas posganglionares (C)	1	2	Fibras vegetativas posganglionares desmielinizadas

*Se incluye la vaina de mielina, si existe.

- Se clasifican también en químicas o eléctricas:

a. Sinapsis químicas

- Utilizan neurotransmisores.

b. Sinapsis eléctricas

- Constan de conexiones comunicantes.
- Permiten a los iones pasar de una célula a otra.

III. Neuroglia

- Son células no neuronales del SNC y el SNP.
- Se originan en el tubo y la cresta neurales.
- Son capaces de realizar la división celular mitótica durante toda la vida adulta, especialmente en respuesta a traumatismos o enfermedades.
- Se visualizan de forma idónea con tinciones de impregnación áurea o argéntica.
- Se clasifican en **macroglia** (**astrocitos** y **oligodendrocitos**), **microglia** y **células ependimarias.** Las células de Schwann se clasifican como neuroglia periférica.

A. Astrocitos

- Son las células gliales de mayor tamaño.
- Se dividen en **astrocitos fibrosos**, que se hallan principalmente en la sustancia blanca, y **astrocitos protoplásmicos**, principalmente en la sustancia gris.
- Desempeñan un papel en el metabolismo de ciertos neurotransmisores (ácido γ-aminobutírico [GABA], serotonina y glutamato).
- Amortiguan la concentración de potasio en el espacio extracelular.
- Contienen filamentos gliales y gránulos de glucógeno como componentes citoplásmicos más característicos.
- En las zonas dañadas del cerebro forman cicatrices gliales, proceso denominado **gliosis.**
- Contienen o dan lugar a las siguientes estructuras:

1. Podocitos astrocitarios

- Son las prolongaciones que forman la membrana limitante glial externa (interfase entre la piamadre y el SNC) y la membrana limitante glial interna (interfase entre el epéndimo y el SNC).

a. Podocitos perivasculares

- Rodean los capilares.

b. Podocitos perineuronales

- Rodean las neuronas.

2. Filamentos gliales

- Contienen **proteína ácida fibrilar glial (GFAP)**, un marcador para los astrocitos.

3. Gránulos de glucógeno

B. Oligodendrocitos

- Son pequeñas células gliales con prolongaciones escasas y de corta longitud.

- Carecen de filamentos gliales y gránulos de glucógeno.
- Son las células formadoras de mielina en el SNC; un oligodendrocito puede mielinizar numerosos axones (hasta 30).
- Se componen de:
  1. **Oligodendrocitos interfasciculares**
     - Se hallan en la sustancia blanca.
  2. **Células satélite**
     - Se hallan en la sustancia gris.

C. Microglia (células de Hortega)

- Surgen de los monocitos, que penetran en el SNC por vía de vasos sanguíneos anormales.
- Se activan por los procesos inflamatorios y degenerativos.
- Son macrófagos migratorios que fagocitan los desechos del tejido nervioso.

D. Células ependimarias

- Revisten el conducto central de la médula espinal y los ventrículos cerebrales.
- Poseen cilios únicamente en los estadios embriológicos del ser humano, que se originan de los **blefaroplastos** (cuerpos basales), que pueden teñirse con hematoxilina-ácido fosfotúngstico (PTAH).
- Incluyen las células epiteliales del plexo coroideo y los tanicitos del tercer ventrículo; las células del plexo coroideo producen líquido cefalorraquídeo (LCR) y están interconectadas por uniones herméticas que constituyen la **barrera hematoencefálica.**

E. Células de Schwann

- Derivan de la cresta neural.
- Son células formadoras de mielina en el SNP; una célula de Schwann mieliniza sólo un internodo (sólo un axón periférico).
- Rodean todos los axones sin mielinizar del SNP.
- Tienen la función de regenerar y remielinizar los axones seccionados en el SNP (fig. 5-2).
- Están separadas entre sí por el **nodo de Ranvier.**

F. Tumores de células de la neuroglia (gliomas) (fig. 5-3)

- Derivan de los tres tipos de células gliales: astrocitos, oligodendrocitos y ependimocitos.
- Son el resultado de la proliferación de los glioblastos, precursores embrionarios.
- Representan el 50 % de los tumores intracraneales primarios.
  1. **Astrocitomas** (v. fig. 5-3)
     - Suelen hallarse en la sustancia blanca de los hemisferios cerebrales en las

edades medias y avanzadas de la vida.

- Los astrocitomas del cerebelo constituyen el tumor intracraneal más frecuente en la infancia.

a. Astrocitomas benignos

- Son neoplasias de crecimiento lento y carácter infiltrativo.
- Surgen de los **astroblastos**, precursores embrionarios.
- Representan el 25 % de los tumores intracraneales primarios.
- Se malignizan con frecuencia **(astrocitomas anaplásicos).**

b. Astrocitomas malignos (glioblastoma multiforme)

- Son tumores astrocíticos de rápido crecimiento y mortales; menos del 20 % de los pacientes sobrevive 1 año.
- Su frecuencia es doble en el sexo masculino.
- Surgen de los **astroblastos.**
- Representan el 50 % de los gliomas.
- Son los tumores cerebrales primarios más frecuentes.

2. Oligodendrogliomas (v. fig. 5-3)

- Son tumores benignos, de crecimiento lento, que constituyen aproximadamente el 5 % de los gliomas intracraneales primarios.
- Ocurren principalmente en adultos.
- Se localizan con más frecuencia en los hemisferios cerebrales.
- Pueden surgir de los **oligodendroblastos**, precursores embrionarios.
- Suelen hallarse bien limitados y con frecuencia se calcifican.
- Pueden convertirse en glioblastomas.

3. Ependimomas (v. fig. 5-3)

- Son neoplasias benignas, bien circunscritas y de crecimiento lento, que se hallan típicamente en el interior de los ventrículos.

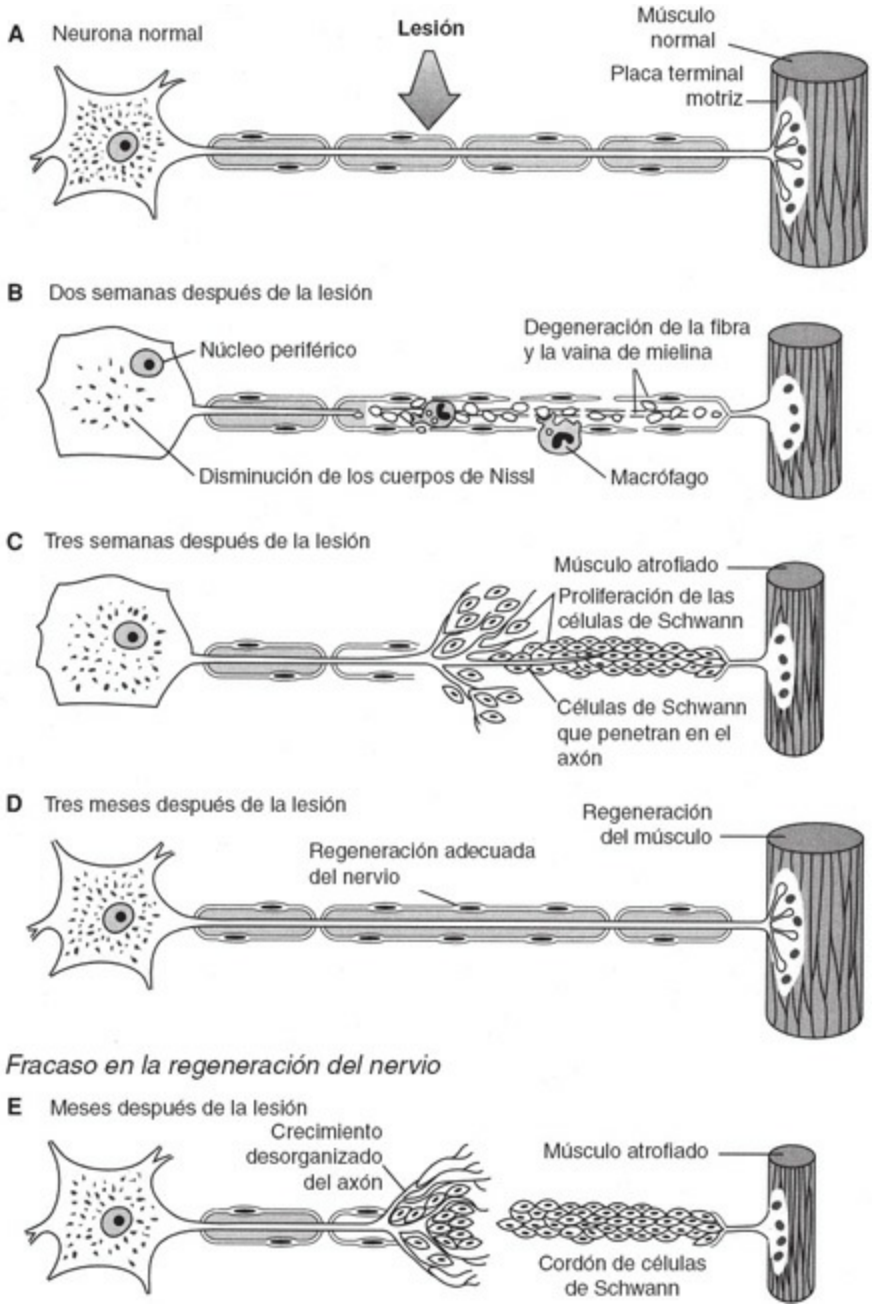

Figura 5-2. Degeneración walleriana (anterógrada) y regeneración de una fibra nerviosa.

- Son responsables de cerca del 5 % de los gliomas intracraneales primarios.
- Son los gliomas más frecuentes de la médula espinal, localizados sobre todo en los segmentos lumbosacros (*filum* terminal y cola de caballo).
- Surgen de las **células ependimarias.**

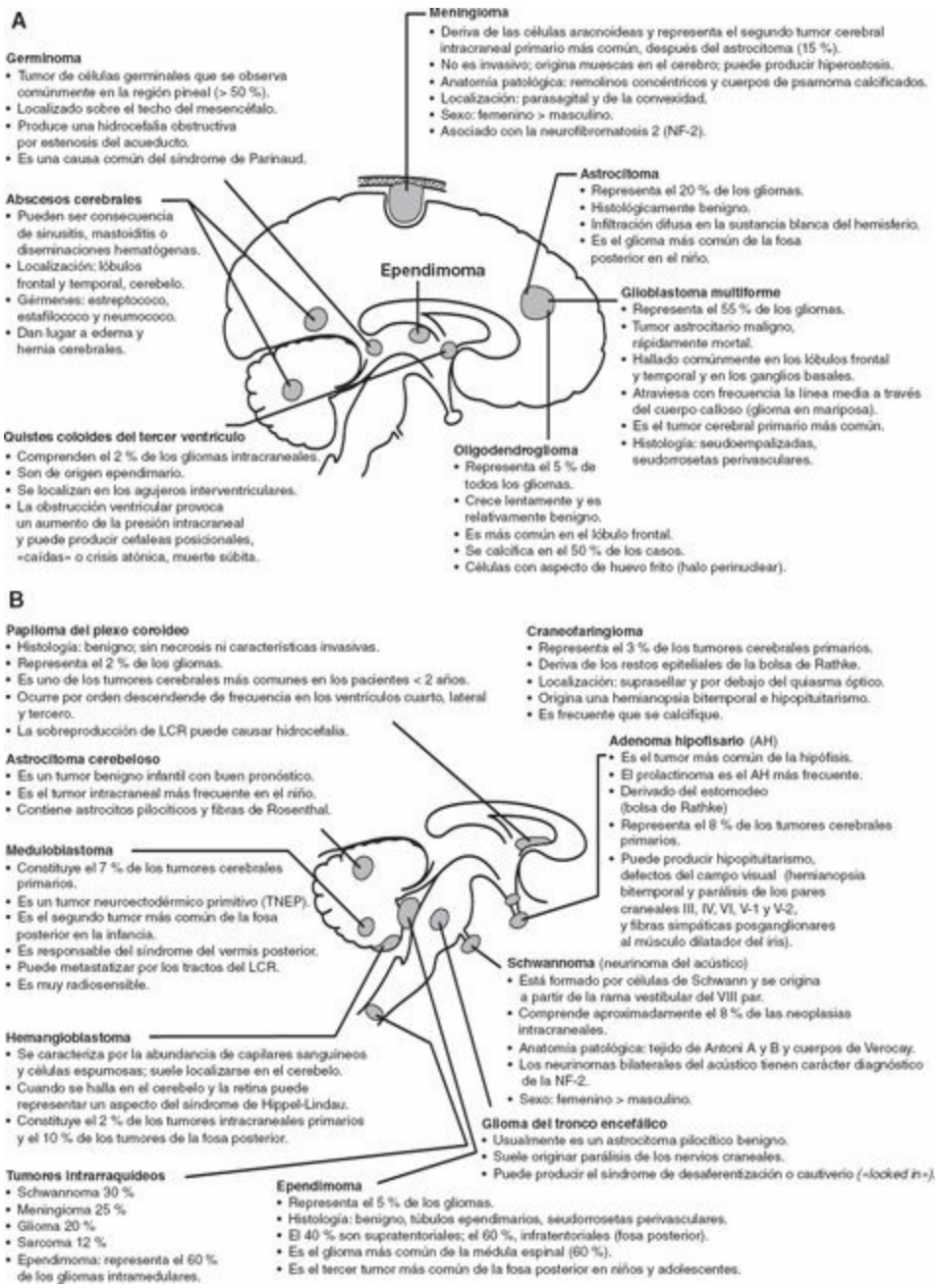

Figura 5-3. Tumores del SNC y el SNP. **A)** Tumores supratentoriales. **B)** Tumores infratentoriales (fosa posterior) y tumores intrarraquídeos. En el niño, el 70% de los tumores son infratentoriales. En el adulto, el 70 % son supratentoriales. LCR, líquido cefalorraquídeo. (Modificado de Fix JD. *High-Yield Neuroanatomy*, 3rd ed. Philadelphia: Lippincott Williams & Wilkins, 2005, pág. 52.)

4. Schwannomas (v. fig. 5-3)

- Son tumores benignos de los nervios periféricos (p. ej., neurinomas del acústico, VIII par).
- Son responsables del 6 % de los tumores intracraneales primarios.
- Ocurren con una frecuencia doble en el sexo femenino.
- Surgen de las **células de Schwann.**

5. **Meningiomas** (v. fig. 5-3)
   - Son tumores de crecimiento lento y origen mesenquimatoso.
   - Son responsables del 15 % de los tumores intracraneales primarios.
   - Son supratentoriales en el 90 % de los casos.
   - La proporción entre el sexo femenino y el masculino es de 3:2.
6. **Meduloblastomas** (v. fig. 5-3)
   - Surgen exclusivamente en el cerebelo, según se cree a partir de la capa granulosa externa de la corteza cerebelosa.
   - Representan el 20 % de los tumores intracraneales primarios infantiles.

IV. Degeneración y regeneración de las células nerviosas (v. fig. 5-2)

A. Degeneración retrógrada

- Ocurre hacia el extremo proximal de un axón e incluye el cuerpo celular.
- Tiene lugar tanto en el SNC como en el SNP.
- La reacción se inicia 2 días o menos después de la noxa y alcanza su máximo en unos 20 días.
- Incluye lo siguiente:
  1. Desaparición de la sustancia de Nissl (cromatólisis).
  2. Tumefacción del cuerpo celular.
  3. Adelgazamiento y desplazamiento del núcleo hacia la periferia.

B. Degeneración anterógrada (walleriana) (v. fig. 5-2)

- Ocurre hacia el extremo distal del axón.
- Tiene lugar tanto en el SNP como en el SNC.
- Se caracteriza por una fragmentación sucesiva, con desaparición de los axones y las vainas de mielina, y por la proliferación secundaria de las células de Schwann.

C. Regeneración de la fibra nerviosa periférica (v. fig. 5-2)

- Las fibras nerviosas periféricas mielinizadas constan de un axón, una vaina de mielina con su membrana basal y una delgada vaina conectiva, el endoneuro.
- Las fibras nerviosas distales seccionadas conservan su integridad y proporcionan un tubo de membrana basal y endoneuro, dentro del cual crece un brote axónico.
- Las células de Schwann proliferan a lo largo del axón degenerado y mielinizan un nuevo brote axónico, que crece a un ritmo de 3 mm/día (lo que corresponde a un transporte axónico lento, de 1-5 mm/día).
- Si el camino de los axones en regeneración se bloquea, se forma un neuroma traumático en el lugar de la obstrucción (neuroma de amputación). Un neuroma

consiste en una masa proliferativa de axones y células de Schwann.

D. Regeneración de axones en el SNC

- No hay membranas basales de células de Schwann ni revestimientos endoneurales que rodeen a los axones del SNC.
- En el SNC no existe una regeneración eficaz.

E. Degeneración transináptica (transneuronal)

- La interrupción de ciertas vías del SNC da lugar a una degeneración de las neuronas denervadas.
- La sección del nervio óptico provoca una degeneración de las neuronas del cuerpo geniculado externo.

V. Transporte axónico

- Sirve para mediar la distribución intracelular de proteínas secretoras, orgánulos y elementos del citoesqueleto.
- Se inhibe por la colchicina, que despolimeriza los microtúbulos.

A. Transporte anterógrado rápido

- Se encarga de transportar todos los orgánulos membranosos (vesículas) sintetizados *de novo* y los precursores de los neurotransmisores, a un ritmo de 200 mm/día a 400 mm/día.
- Se realiza por mediación de los microtúbulos y la **cinesina** (el transporte rápido es dependiente de los microtúbulos).

B. Transporte mitocondrial rápido

- Tiene lugar a una velocidad de 50 mm/día a 100 mm/día.

C. Transporte anterógrado lento

- Es responsable del transporte de elementos citoesqueléticos y citoplásmicos a un ritmo de 1 mm/día a 5 mm/día.
- Se mueve unidireccionalmente alejándose del cuerpo celular.
- Transporta neurofilamentos y microtúbulos.

D. Transporte retrógrado rápido

- Devuelve materiales utilizados del terminal axónico al cuerpo celular, para su degradación y reciclaje, al ritmo de 100-200 mm/día.
- Transporta el factor de crecimiento nervioso, así como virus y toxinas neurotrópicos (herpes simple, rabia, poliovirus, toxina tetánica).
- Se realiza por mediación de los microtúbulos y la **dineína.**

E. Seguimiento de las vías neuroanatómicas mediante el transporte axonal (fig. 5-4)

1. **Método de la peroxidasa del rábano picante (PRP)**
   - Se utiliza principalmente para estudiar el transporte retrógrado.
     - **a.** Se inyecta PRP en una región (núcleo) del sistema nervioso.
     - **b.** El cuerpo celular la capta y es transportada en dirección anterógrada al axón terminal.
     - **c.** El axón terminal la capta y es transportada en dirección retrógrada al cuerpo celular.
2. **Método autorradiográfico** (v. fig. 5-4)
   - Se utiliza para seguir la vía axonal mediante autorradiografías en serie.
     - **a.** Se inyectan aminoácidos marcados radiactivamente en una región (núcleo) del SNC.
     - **b.** El cuerpo celular capta la sustancia y es transportada al axón terminal. (Solamente los cuerpos de las células nerviosas captan el marcador.)
3. **Marcado de la membrana con colorantes de carbocianina aplicados externamente** (v. fig. 5-4)
   - Sigue las vías neuronales en tejidos fijados (muertos).
     - **a.** Los **colorantes fluorescentes** que suelen utilizarse son: DiI, DiO y DiS.
     - **b.** Estos **colorantes lipofílicos** se utilizan para el seguimiento de las vías neuronales en tejidos fijados por difusión a través de la membrana plasmática de la neurona.
     - **c.** El marcado puede ser anterógrado o retrógrado.

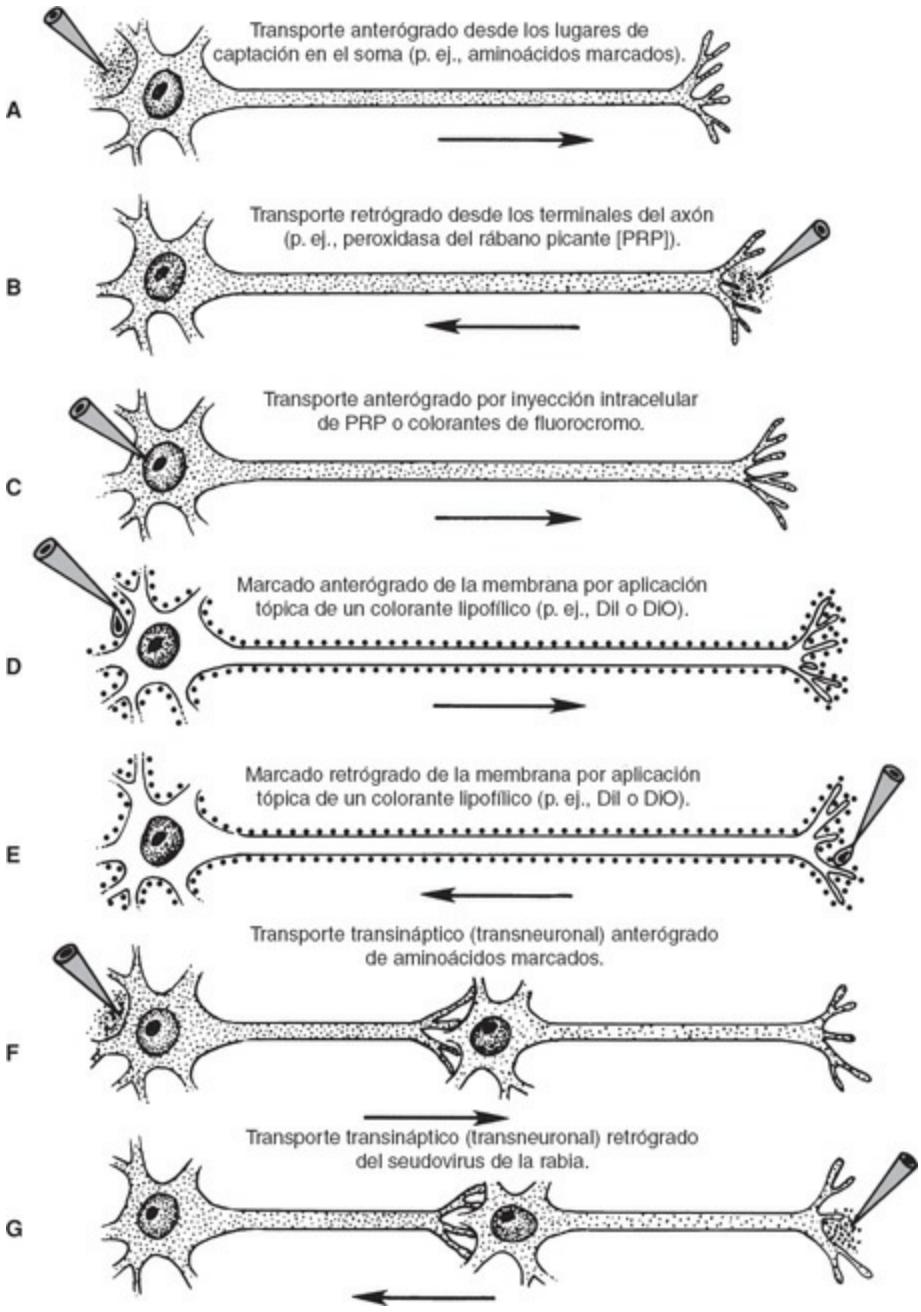

Figura 5-4. Algunos métodos comunes de seguimiento utilizados para investigar las vías neuroanatómicas por marcado intracelular.

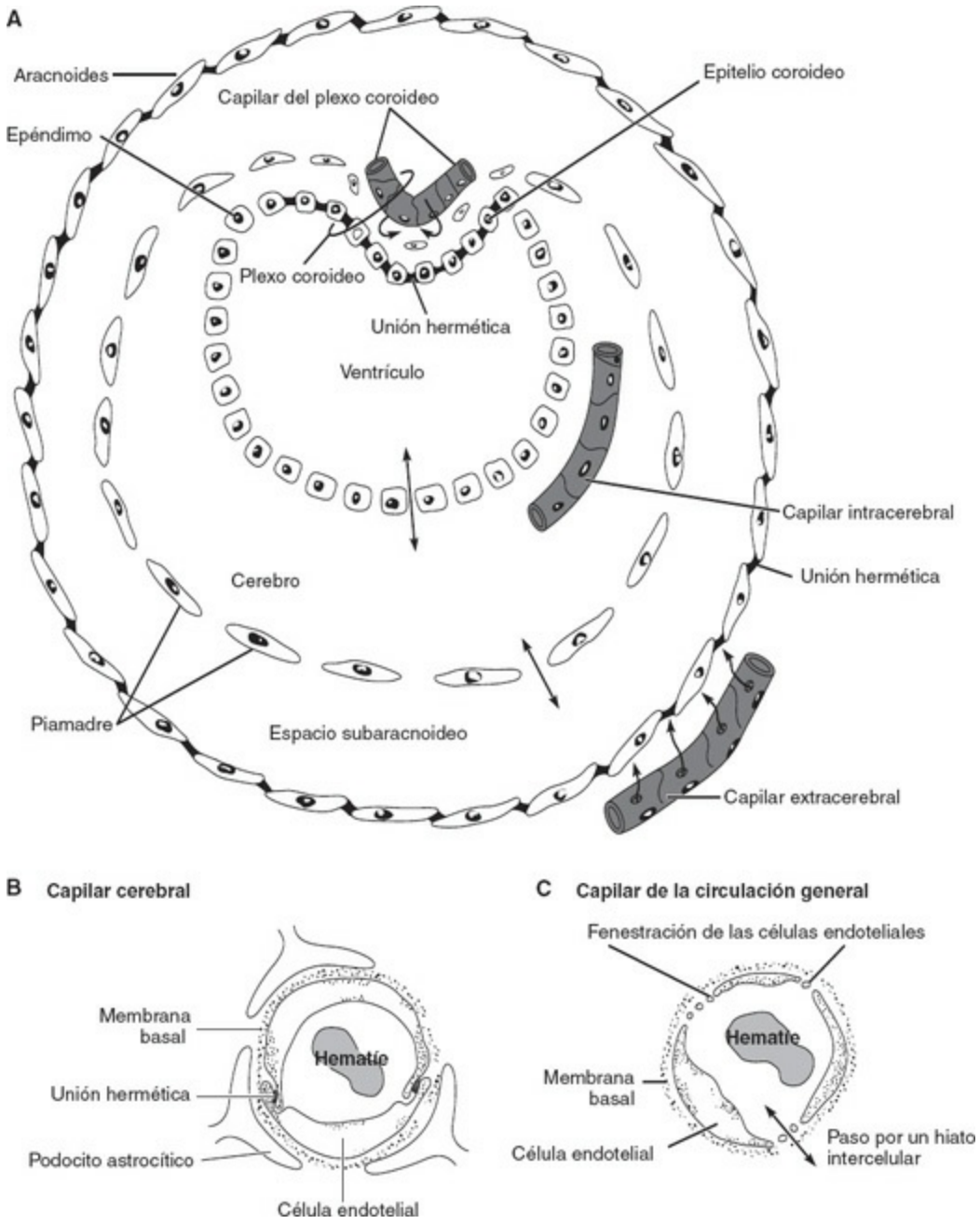

Figura 5-5. Barrera hematoencefálica y barrera sangre-líquido cefalorraquídeo. Compárese la diferencia entre los capilares intracerebrales **(B)**, los extracerebrales **(C)** y los del plexo coroideo **(A).** La función de barrera se realiza por mediación de las uniones herméticas entre las células endoteliales, así como entre las células epiteliales del plexo coroideo. Las células aracnoideas ejercen la función de barrera. Los tumores y los accidentes cerebrovasculares rompen la pared endotelial y causan edema cerebral (edema vasculotóxico). (Adaptado de Nolte J. *Human Brain*, 2nd ed. Washington: DC, Mosby, 1988.)

VI. Capilares del sistema nervioso central (fig. 5-5)

- Su densidad es mayor en la sustancia gris que en la sustancia blanca; son de dos tipos:

A. Capilares no fenestrados

- Son ubicuos en las sustancias blanca y gris.
- Poseen células endoteliales con uniones herméticas rodeadas por una membrana basal continua y un revestimiento exterior de podocitos astrocíticos; las células endoteliales y sus uniones herméticas constituyen la **barrera hematoencefálica**.

B. Capilares fenestrados

- Están formados por células endoteliales con fenestraciones que permiten el paso libre de sustancias transportadas por la sangre a los espacios extracelulares del SNC.
- Se hallan en áreas especializadas del cerebro que carecen de barrera hematoencefálica (p. ej., órganos periventriculares).

VII. Receptores sensitivos

A. Receptores del dolor y la temperatura

- Son terminaciones nerviosas libres (no encapsuladas).
- Son ubicuos (p. ej., se hallan en la epidermis, la dermis y la córnea).
- Se asocian con fibras A-δ(grupo III) y C (grupo IV).
- Se proyectan por vía de los tractos espinotalámicos.
- Son receptores de adaptación muy lenta.

B. Mecanorreceptores cutáneos

- Son terminaciones que responden al tacto y la presión.

1. Discos táctiles de Merkel

- Son terminaciones no encapsuladas que se hallan en la capa basal de la epidermis, tanto en la piel hirsuta como en la piel lampiña.
- Son mediadores del tacto ligero (no refinado) (p. ej., tocar la piel con una torunda de algodón).
- Se asocian con fibras del grupo II.
- Se proyectan centralmente por los tractos espinotalámicos y la vía del cordón posterior-lemnisco interno.
- Son receptores de adaptación lenta.

2. Corpúsculos de Meissner (fig. 5-6)

- Son terminaciones encapsuladas que se hallan en las papilas dérmicas de la piel lampiña.
- Sirven para mediar la sensación táctil discriminativa fina por la vía del cordón posterior-lemnisco interno.
- Se asocian con fibras del grupo II.
- Son receptores de adaptación rápida.

3. Corpúsculos de Pacini

- Se hallan en la dermis, los mesenterios y el periostio.
- Responden a las sensaciones de presión y vibración por la vía del cordón posterior-lemnisco interno.
- Se asocian con fibras del grupo II.
- Son receptores de adaptación muy rápida.

C. Receptores musculares y tendinosos

- Son mecanorreceptores y propioceptores encapsulados.

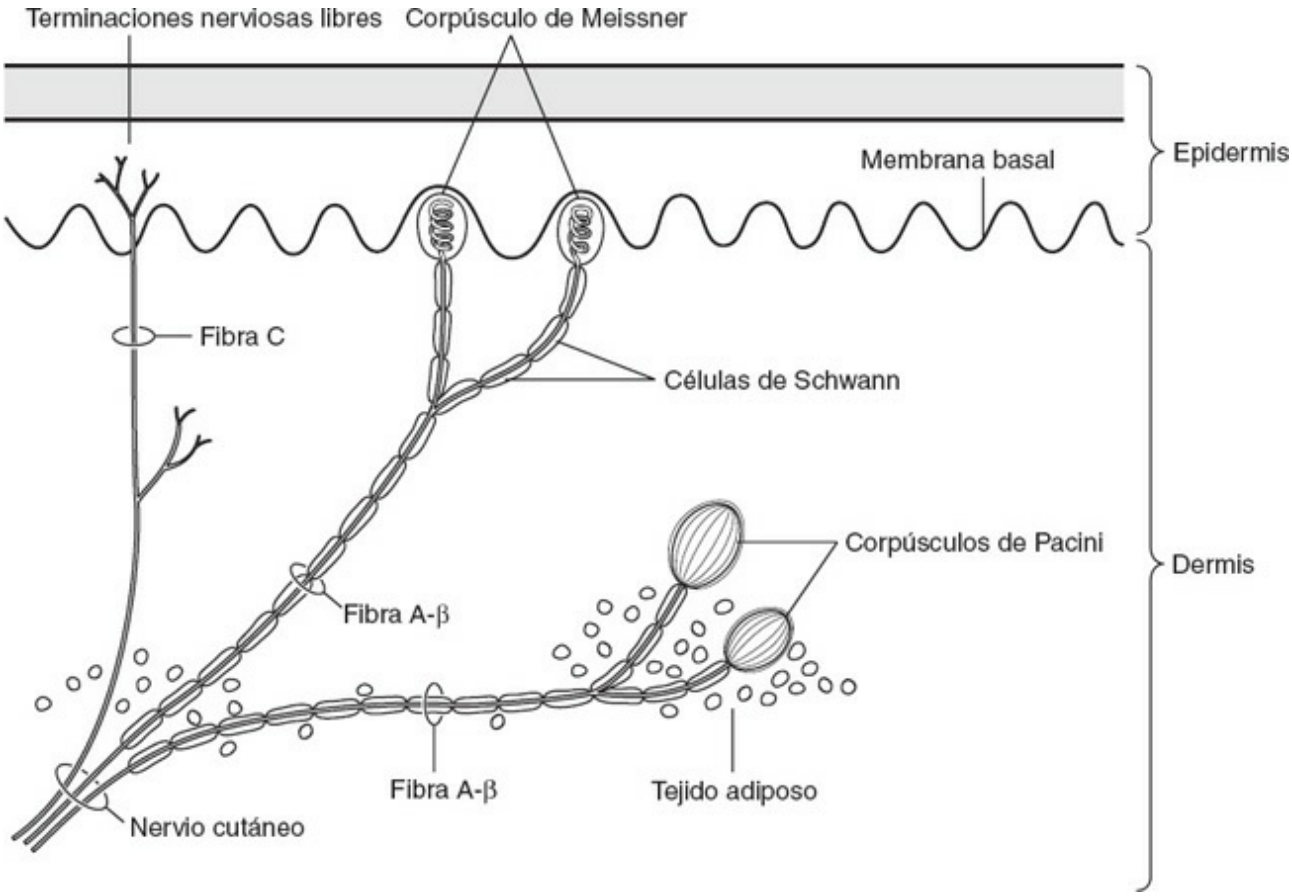

Figura 5-6. Cuatro receptores cutáneos importantes: terminaciones nerviosas libres, mediadoras de las sensaciones dolorosas y térmicas; corpúsculos de Meissner de las papilas dérmicas, mediadores de la discriminación táctil de dos puntos; corpúsculos de Pacini de la dermis, mediadores de las sensaciones de tacto, presión y vibratoria, y discos de Merkel (no mostrados), mediadores del tacto ligero. (Modificado de Fix JD. *High-Yield Neuroanatomy*, 3rd ed. Philadelphia: Lippincott Williams & Wilkins, 2005, pág. 53.)

1. Receptores musculares

- Son unas cápsulas que contienen fibras intrafusales (es decir, fibras de bolsa nuclear y de cadena nuclear).
- Se disponen paralelamente a las fibras extrafusales del músculo.
- Sirven para mediar, por vía aferente Ia, el reflejo de estiramiento muscular (REM) y el reflejo miotático (p. ej., reflejo rotuliano).

- Captan la longitud relativa del músculo (función estática) y la velocidad de cambio de longitud (función dinámica).
- La actividad de las neuronas motoras γ regula la sensibilidad del haz muscular al estiramiento.
- Contienen las siguientes estructuras:

  a. Fibras de bolsa nuclear
    - Reciben fibras aferentes primarias del grupo IA (terminaciones anuloespirales) y fibras eferentes γ estáticas y dinámicas.
    - Responden principalmente al ritmo de cambio de la longitud muscular.

  b. Fibras de cadena nuclear
    - Reciben fibras aferentes primarias del grupo Ia y secundarias del grupo II (terminaciones en ramo de flores) y fibras eferentes γ estáticas.
    - Responden principalmente a la longitud muscular.

2. Neuronas motoras γ
- Constan de neuronas motoras estáticas y dinámicas.
- Se hallan en el asta anterior con las neuronas motoras α, de mayor tamaño.
- Reciben impulsos de las vías motoras descendentes (p. ej., tractos corticoespinal y reticuloespinal).
- Modifican la sensibilidad de los husos musculares.
- Se activan conjuntamente con las neuronas motoras α.

3. Órganos tendinosos de Golgi
- Se encuentran en la unión del músculo con su tendón y están conectados con las fibras musculares en serie.
- Responden a la tensión muscular durante la distensión y la contracción musculares y son también sensibles a la velocidad de desarrollo de la tensión.
- Están inervados por fibras del grupo Ib.

TEST DE AUTOEVALUACIÓN

Instrucciones: *cada una de las preguntas o afirmaciones incompletas numeradas de este apartado va seguida de la respuesta o de la finalización de la afirmación. Seleccione* ***la respuesta*** *o la finalización de la frase* ***correctas*** *en cada caso*

1. Las fibras nerviosas periféricas se regeneran a un ritmo de

(A) 0,1 mm/día.
(B) 3 mm/día.
(C) 100 mm/día.
(D) 200 mm/día.
(E) 400 mm/día.

2. El dolor rápido tiene una velocidad de conducción de

(A) 1 m/s.
(B) 5 m/s.
(C) 15 m/s.
(D) 30 m/s.
(E) 100 m/s.

3. Un niño de 10 años se ha seccionado el nervio radial. ¿Cuáles son las células que desempeñan un papel importante en el nuevo crecimiento axonal?

(A) Astrocitos fibrosos
(B) Fibroblastos
(C) Oligodendrocitos
(D) Astrocitos protoplásmicos
(E) Células de Schwann

4. ¿Cuáles son los receptores que inician el reflejo de estiramiento muscular?

(A) Bulbos terminales de Krause
(B) Discos de Merkel
(C) Husos musculares
(D) Bulbos terminales de Ruffini
(E) Corpúsculos de Vater-Pacini

5. La degeneración walleriana incluye

(A) el extremo proximal del axón.
(B) sólo el SNC.
(C) cromatólisis.
(D) tumefacción del cuerpo celular.
(E) fragmentación sucesiva del axón.

6. Una enfermera de 46 años aqueja hipoacusia derecha y vértigo. Se descubre un

pequeño tumor en el conducto auditivo interno. ¿Qué proceso es responsable de estos síntomas?

(A) Quiste aracnoideo
(B) Ependimoma
(C) Quiste epidermoide
(D) Meningioma
(E) Schwannoma

7. Un niño de 9 años presenta torpeza al andar, vértigo, diplopía, cefalea, vómitos, nistagmo amplio hacia el lado de la lesión y lenguaje escandido. Las pruebas para disdiadococinesia, edema papilar, aumento de las proteínas en el LCR y temblor intencional son positivas. Empareje este complejo sintomático con la respuesta más idónea.

(A) Meningioma
(B) Oligodendroglioma
(C) Meduloblastoma
(D) Craneofaringioma
(E) Enfermedad de von Hippel-Lindau

Preguntas 8 a 12

Las opciones de respuestas son comunes para los ítems 8 a 12. Elija una respuesta para cada ítem enumerado.

(A) Astrocitos
(B) Oligodendrocitos
(C) Células de la microglia
(D) Células de Schwann
(E) Tanicitos

Empareje cada una de las siguientes descripciones con el tipo correspondiente de célula nerviosa.

8. Son una variedad de células ependimarias que se hallan en la pared del tercer ventrículo.

9. Surgen de los monocitos.

10. Derivan de la cresta neural.

11. Contienen filamentos gliales y gránulos de glucógeno.

12. Son células satélite perineuronales en el SNC.

RESPUESTAS RAZONADAS

1. La respuesta es la B. Las fibras nerviosas periféricas se regeneran a un ritmo de 3 mm/día.

2. La respuesta es la C. En el dolor rápido, la velocidad de conducción de la fibra nerviosa (A-δ) es de 12 m/s a 30 m/s. La velocidad de conducción de la fibra nerviosa (C) del dolor lento es de 0,5 m/s a 2 m/s.

3. La respuesta es la E. Las células de Schwann desempeñan un papel principal en la regeneración de los axones (nuevo crecimiento axónico) en el SNP.

4. La respuesta es la C. El reflejo de estiramiento muscular se inicia en los husos musculares.

5. La respuesta es la E. La degeneración walleriana, o anterógrada, ocurre hacia el extremo distal del axón en el SNC y el SNP. Se caracteriza por una fragmentación y una desaparición sucesivas de los axones y la vaina de mielina, así como una proliferación secundaria de células de Schwann. La degeneración retrógrada ocurre hacia el extremo proximal del axón y en el cuerpo celular. Tiene lugar también en el SNC y el SNP y se caracteriza por cromatólisis, tumefacción del cuerpo celular y adelgazamiento y desplazamiento del núcleo hacia la periferia.

6. La respuesta es la E. El schwannoma es un tumor benigno que se deriva de las células de Schwann de la rama vestibular del VIII par (neurinoma del acústico del VIII par). Los schwannomas ocurren con una frecuencia doble en el sexo femenino. Los síntomas se deben a la presión sobre la rama vestibular, con vértigo, y sobre la rama coclear, con sordera nerviosa (neurosensorial). Los neurinomas del acústico representan el 8 % de las neoplasias intracraneales. Cuando son bilaterales establecen el diagnóstico de neurofibromatosis de tipo 2. El conducto auditivo interno contiene los nervios facial y auditivo y la arteria laberíntica, una rama de la arteria cerebelosa inferior anterior. El quiste aracnoideo es un trastorno congénito; es un saco de LCR que se forma en el cráneo o la médula espinal. El ependimoma es una neoplasia circunscrita benigna, de crecimiento lento, que se halla típicamente en el interior de los ventrículos. El quiste epidermoide es un quiste benigno derivado del tejido ectodérmico. El meningioma es un tumor intracraneal de crecimiento lento y origen mesenquimatoso.

7. La respuesta es la C. Los meduloblastomas son neoplasias malignas que comprenden un tercio de los tumores de la fosa posterior en el niño. Son radiosensibles. Es frecuente la diseminación metastásica dentro del neuroeje. Los meningiomas son tumores benignos que surgen de las células aracnoideas; contienen cuerpos de psamoma que se calcifican y son visibles en la tomografía computarizada. La oligodendroglia está formada por las

células productoras de mielina del SNC. Los craneofaringiomas, tumores epidermoides congénitos, son los tumores supratentoriales más comunes en la infancia. La enfermedad de von Hippel-Lindau es una rara afección genética con crecimiento tumoral en áreas del organismo muy irrigadas.

8. La respuesta es la E. Los tanicitos son una clase de células ependimarias que se hallan en las paredes del tercer ventrículo. Las prolongaciones de estas células se extienden desde la luz del tercer ventrículo hasta los capilares del sistema portal hipofisario y las neuronas neurosecretoras del núcleo arqueado.

9. La respuesta es la C. Las células de la microglia, fagocitos del SNC, surgen de los monocitos y penetran en el SNC a través de vasos sanguíneos anormales.

10. La respuesta es la D. Las células de Schwann derivan de la cresta neural; mielinizan los axones del SNP.

11. La respuesta es la A. Los astrocitos se caracterizan por la presencia de filamentos de glia y glucógeno; los primeros contienen GFAP, un marcador para los astrocitos.

12. La respuesta es la B. Los oligodendrocitos son células satélite perineuronales que mielinizan los axones del sistema nervioso central.

CAPÍTULO
6

Médula espinal

I. Introducción: médula espinal

- Procede de la parte caudal del tubo neural.
- Mantiene una organización segmentaria durante todo el desarrollo.
- Está rodeada por tres membranas, las **meninges.**
- Pesa unos 30 g y constituye el 2% del peso del cerebro adulto.

II. Morfología externa

A. Localización de la médula espinal (fig. 6-1)

- En el adulto se extiende desde el agujero occipital hasta el borde inferior de la primera vértebra lumbar; en el recién nacido se prolonga hasta la tercera vértebra lumbar.
- Es la continuación del **bulbo raquídeo** a partir de la unión bulbomedular; este plano viene definido por tres estructuras: el agujero occipital, la decusación piramidal y la salida de las raíces anteriores del primer nervio cervical.
- Está situada dentro del **espacio subaracnoideo**, que se extiende caudalmente hasta el nivel de la segunda vértebra sacra (v. fig. 2-2).

B. Fijaciones

- Suspenden y fijan la médula espinal dentro del saco dural.
- Surgen de la **piamadre** vascular, que recubre estrechamente la médula espinal.

1. Ligamentos dentados

- Son dos bandas aplanadas de tejido pial que se unen a la dura raquídea en unas 21 fijaciones.

2. *Filum* terminal

- Es un filamento pial que se extiende desde el cono medular hasta el final del saco dural, con el que se fusiona.

3. Raíces de los nervios raquídeos

- Proporcionan el anclaje más sólido y fijan la médula espinal al conducto raquídeo.

C. Morfología de la médula espinal (v. fig. 6-1)

- Es una estructura alargada, casi cilíndrica, aplanada en sentido anteroposterior, cuyo diámetro es aproximadamente de 1 cm.

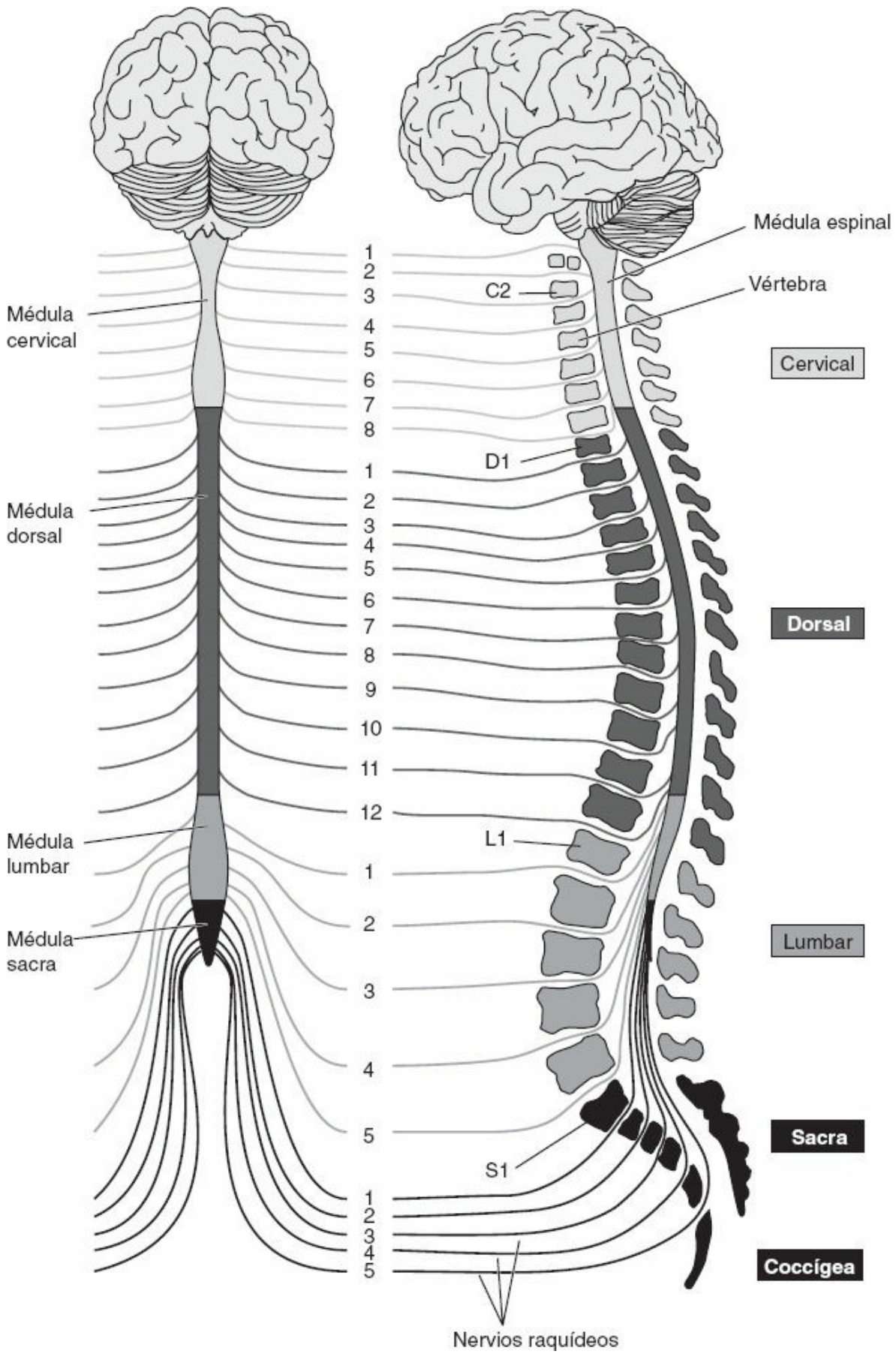
Médula espinal
Vértebra
C2
D1
L1
S1
Médula cervical
Médula dorsal
Médula lumbar
Médula sacra
1
2
3
4
5
6
7
8
1
2
3
4
5
6
7
8
9
10
11
12
1
2
3
4
5
1
2
3
4
5
Cervical
Dorsal
Lumbar
Sacra
Coccígea
Nervios raquídeos

Figura 6-1. Diagrama de la posición de la médula espinal con respecto a los cuerpos vertebrales y a las apófisis espinosas. El cono medular está situado en el espacio intervertebral L1-L2. El fondo de saco dural finaliza en S2. (Adaptado con autorización de Bear MF, Connors BW, Paradiso MA. *Neuroscience: Exploring the Brain*, 2nd ed. Philadelphia: Lippincott Williams & Wilkins, 2001, fig. 12-10.)

- Posee **engrosamientos cervical** (C5-D1) y **lumbar** (L1-S2) ocasionados por el aporte nervioso a las extremidades superiores e inferiores (los plexos braquial y lumbosacro).
- Termina caudalmente en forma de **cono medular.**
- Por término medio, su longitud es de 45 cm en el hombre y 42 cm en la mujer.

D. Nervios raquídeos (fig. 6-2; v. fig. 5-1)

- Se componen de 31 pares de nervios que emergen de la médula espinal: **8 cervicales, 12 dorsales, 5 lumbares, 5 sacros y 1 coccígeo.**
- Contienen fibras motoras y sensitivas.

1. Consideraciones especiales

a. El primer nervio cervical y el nervio coccígeno suelen carecer de raíces dorsales (sensitivas) y de los dermatomas correspondientes.

b. El primer nervio cervical transcurre entre el atlas y el cráneo.

c. El segundo nervio cervical se sitúa entre el atlas y el axis.

d. Con la excepción de C1, los nervios raquídeos salen del conducto raquídeo a través de los agujeros de conjunción o los agujeros sacros.

2. Componentes funcionales de las fibras nerviosas raquídeas (fig. 6-3)

a. Fibras aferentes somáticas generales (ASG)

- Transportan los impulsos nerviosos sensitivos desde la piel, el músculo, el hueso y las articulaciones hasta el sistema nervioso central (SNC).

b. Fibras aferentes viscerales generales (AVG)

- Transportan los impulsos nerviosos sensitivos desde los órganos viscerales hasta el SNC.

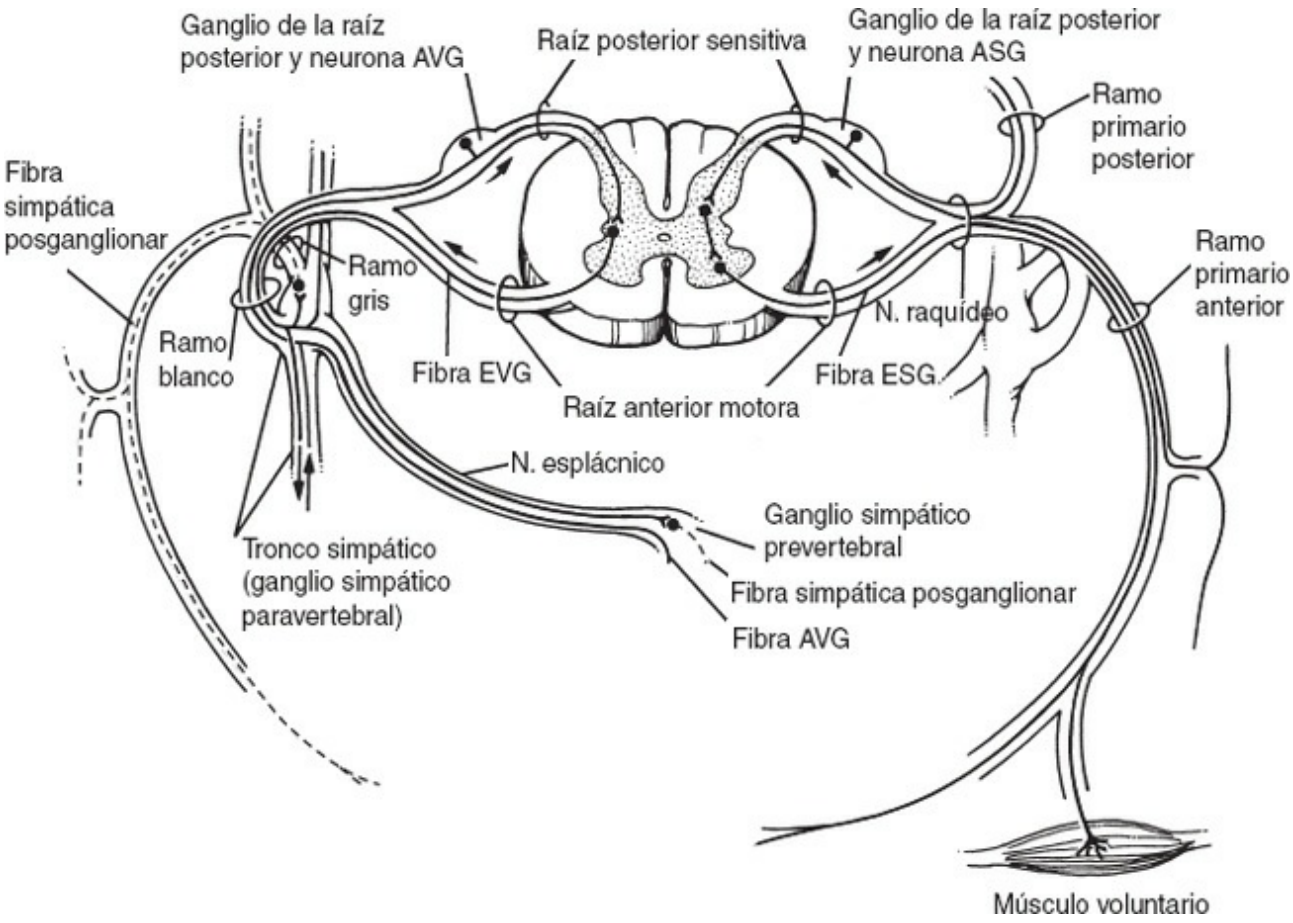

Figura 6-2. Un nervio raquídeo dorsal típico, con sus ramas y conexiones reflejas. Los ramos comunicantes blancos se hallan solamente en los niveles dorsolumbares D1 a L3. Los ramos comunicantes grises se encuentran en todos los niveles medulares. ASG, aferente somático general; AVG, aferente visceral general; ESG, eferente somático general; EVG, eferente visceral general.

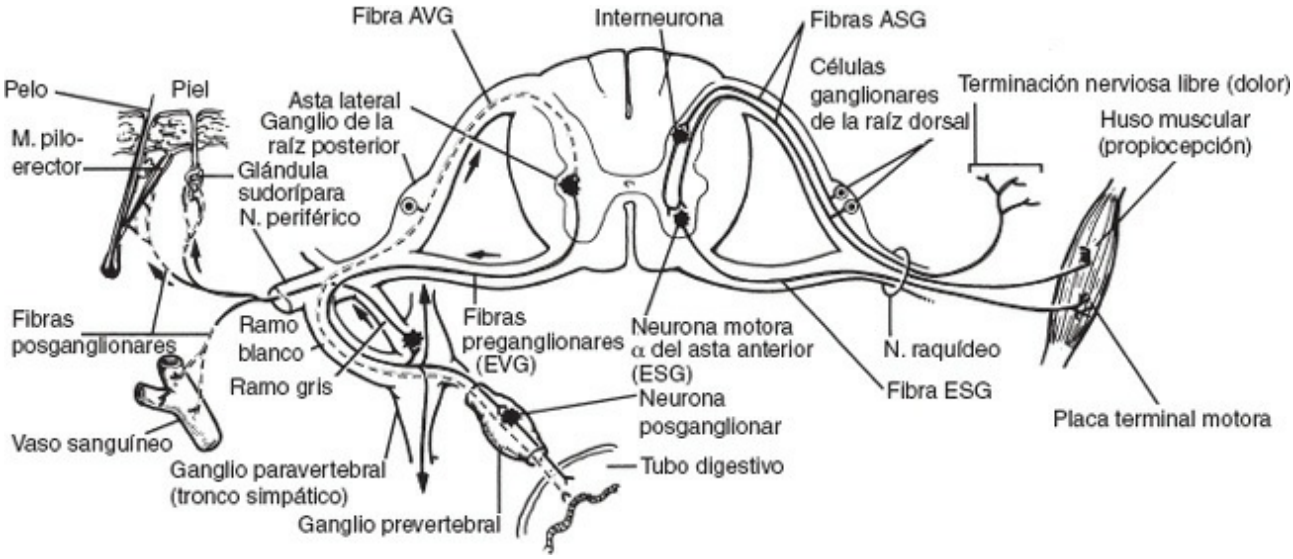

Figura 6-3. Diagrama de los cuatro componentes funcionales de un nervio raquídeo dorsal: aferente visceral general (AVG); aferente somático general (ASG); eferente somático general (ESG), y eferente visceral general

(EVG). Se muestran los arcos reflejos propioceptivo, cutáneo y visceral. El reflejo de estiramiento muscular (REM) (miotático) incluye el huso muscular, la célula ganglionar de la raíz posterior ASG, la neurona motora del asta anterior ESG y el músculo esquelético.

c. Fibras eferentes somáticas generales (ESG)

- Transportan los impulsos nerviosos motores desde las neuronas motoras del asta anterior hasta los músculos esqueléticos.

d. Fibras eferentes viscerales generales (EVG)

- Transportan los impulsos nerviosos motores desde las neuronas del asta lateral, a través de los ganglios paravertebrales o prevertebrales, hasta las glándulas, los músculos lisos y los órganos viscerales (divisiones simpáticas del sistema nervioso vegetativo).
- Transportan los impulsos nerviosos motores desde el núcleo parasimpático sacro hasta las vísceras pelvianas, a través de los ganglios intramurales.

3. Componentes y ramas de los nervios raquídeos

- Los nervios raquídeos están formados por la unión de las raíces posteriores y anteriores dentro del agujero de conjunción, lo que da lugar a un nervio mixto.

a. Raíz posterior

- Penetra en el surco posterolateral en forma de raicillas posteriores, que llevan los impulsos nerviosos sensitivos corporales a través del ganglio de la raíz posterior.
- Contiene distalmente el ganglio de la raíz posterior.
- Se une a la raíz anterior distalmente al ganglio de la raíz posterior, dentro del agujero de conjunción, para formar el nervio raquídeo.

b. Ganglio de la raíz posterior

- Está localizado dentro de la raíz dorsal, en el interior del **agujero de conjunción.**
- Contiene **neuronas pseudounipolares**, originadas en la cresta neural, que transmiten los impulsos sensitivos desde la periferia (ASG y AVG) hasta la médula espinal por vía de las raíces dorsales.

c. Raíz anterior

- Surge en forma de raicillas anteriores, a partir del surco anterolateral, que llevan los impulsos motores procedentes de las neuronas motoras viscerales y somáticas.
- Se une con la raíz posterior distalmente al ganglio de la raíz posterior, dentro del agujero de conjunción, para formar el nervio raquídeo.

d. Cola de caballo

- Está formada por las raíces nerviosas lumbosacras (posteriores y anteriores) que descienden desde la médula espinal a través del espacio subaracnoideo y salen por los agujeros intervertebrales o

sacros correspondientes.

e. Ramas de los nervios raquídeos

(1) Rama primaria posterior

- Inerva la piel y los músculos de la espalda.

(2) Rama primaria anterior

- Inerva los músculos anterolaterales y la piel del tronco, las extremidades y los órganos viscerales.

(3) Rama meníngea

- Inerva las meninges y la columna vertebral.

(4) Ramos comunicantes grises

- Contienen fibras simpáticas posganglionares **amielínicas.**
- Se asocian con *todos* los nervios raquídeos.

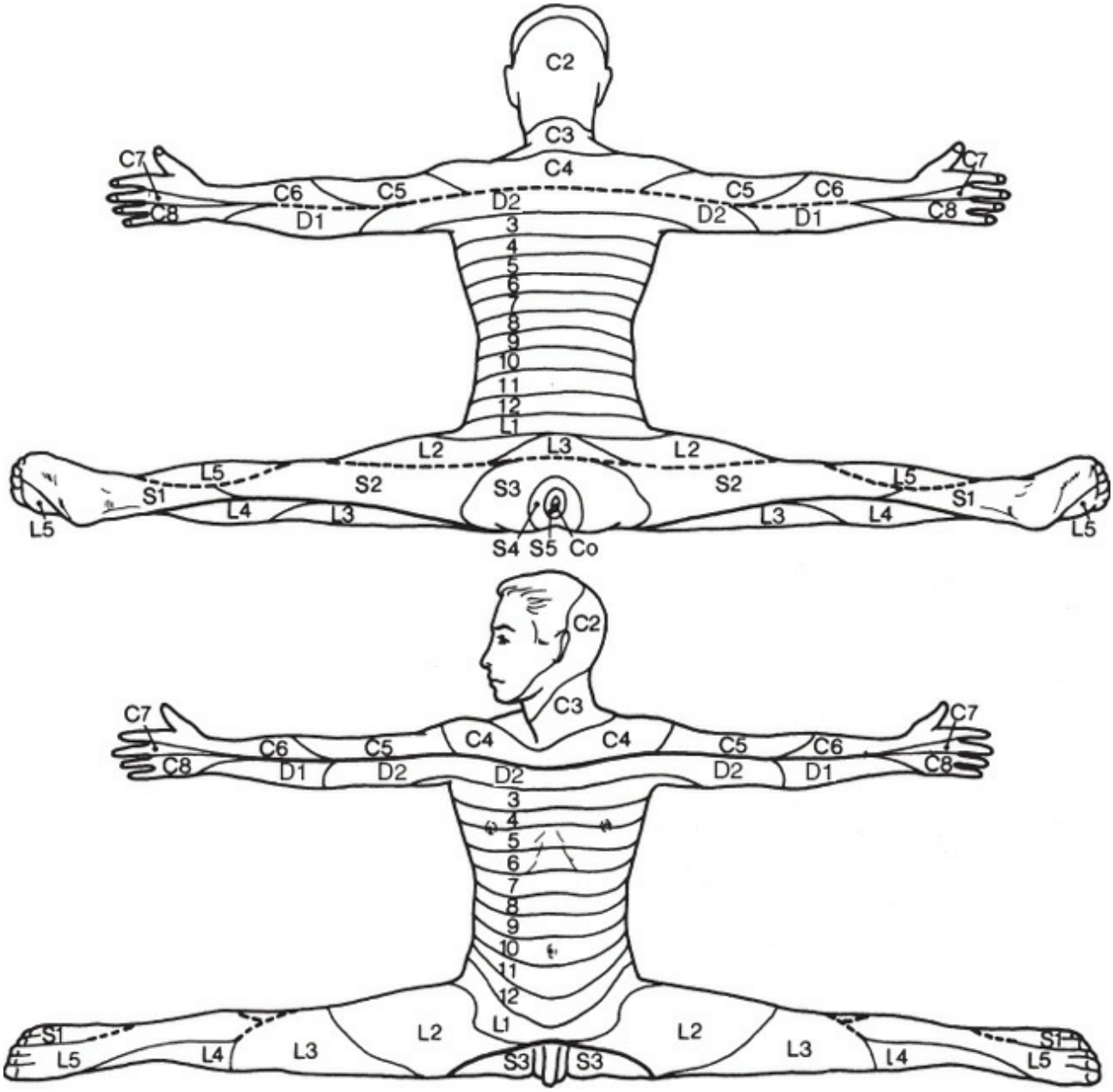

Figura 6-4. Distribución cutánea de los nervios raquídeos: los dermatomas. (Reimpreso con autorización de Haymaker W, Woodhall B. *Peripheral Nerve Injuries*, 2nd ed. Philadelphia: WB Saunders, 1952, pág. 32.)

(5) Ramos comunicantes blancos

- Contienen fibras simpáticas preganglionares **mielínicas** y fibras AVG, también mielínicas (nervios esplácnicos).
- Se hallan únicamente en los segmentos dorsolumbares de la médula espinal (D1-L3).

E. Inervación de los nervios raquídeos (fig. 6-4)

- Un nervio raquídeo inerva los derivados de una **somita**, que incluyen:

1. Dermatoma (v. fig. 6-4)

- Consiste en un **área cutánea** inervada por las fibras de un nervio raquídeo.

2. **Miotoma**
   - Son los **músculos** inervados por las fibras de un nervio raquídeo.
3. **Esclerotoma**
   - Son los huesos y ligamentos inervados por las fibras de un nervio raquídeo.

F. Estructuras y surcos de la superficie (fig. 6-5)

- Subyacen a la piamadre e incluyen:

1. **Cisura media anterior**
   - Es una hendidura profunda situada en la línea media anterior que subyace a la arteria espinal anterior.
2. **Surco anterolateral**
   - Es un surco superficial desde el cual surgen las raicillas anteriores.
3. **Surco posterolateral**
   - Es un surco superficial por el que penetran las raicillas posteriores.
4. **Surco intermedio posterior**
   - Es un surco superficial que se continúa con el septo intermedio posterior.
   - Se halla entre los surcos posterolateral y medio posterior, aunque sólo rostralmente a D6.
   - Separa el fascículo grácil del fascículo cuneiforme.
5. **Surco medio posterior**
   - Es un surco superficial en la línea media posterior que se continúa con el septo medio posterior.

III. Morfología interna (v. fig. 6-5)

- En un corte transversal, la médula espinal consta de sustancia gris central y sustancia blanca periférica.

A. Sustancia gris

- Se halla en el centro de la médula espinal.
- Tiene forma de mariposa o **H**, aunque su aspecto cambia según el nivel del corte.
- Tiene un conducto central.
- Se divide en áreas citoestructurales denominadas **láminas de Rexed**, que se expresan con números romanos (v. fig. 6-5).
- Se divide en tres astas o columnas celulares a cada lado:

1. **Asta posterior**
   - Recibe y elabora los impulsos aferentes sensitivos.
   - Se halla en todos los niveles.

- Incluye los núcleos siguientes:

a. Núcleo marginal posterior (lámina I de Rexed)

- Se halla en todos los niveles medulares.
- Se asocia a las sensaciones de tacto ligero, dolor y temperatura.
- Es un lugar de origen de los tractos espinotalámicos anterior y lateral.

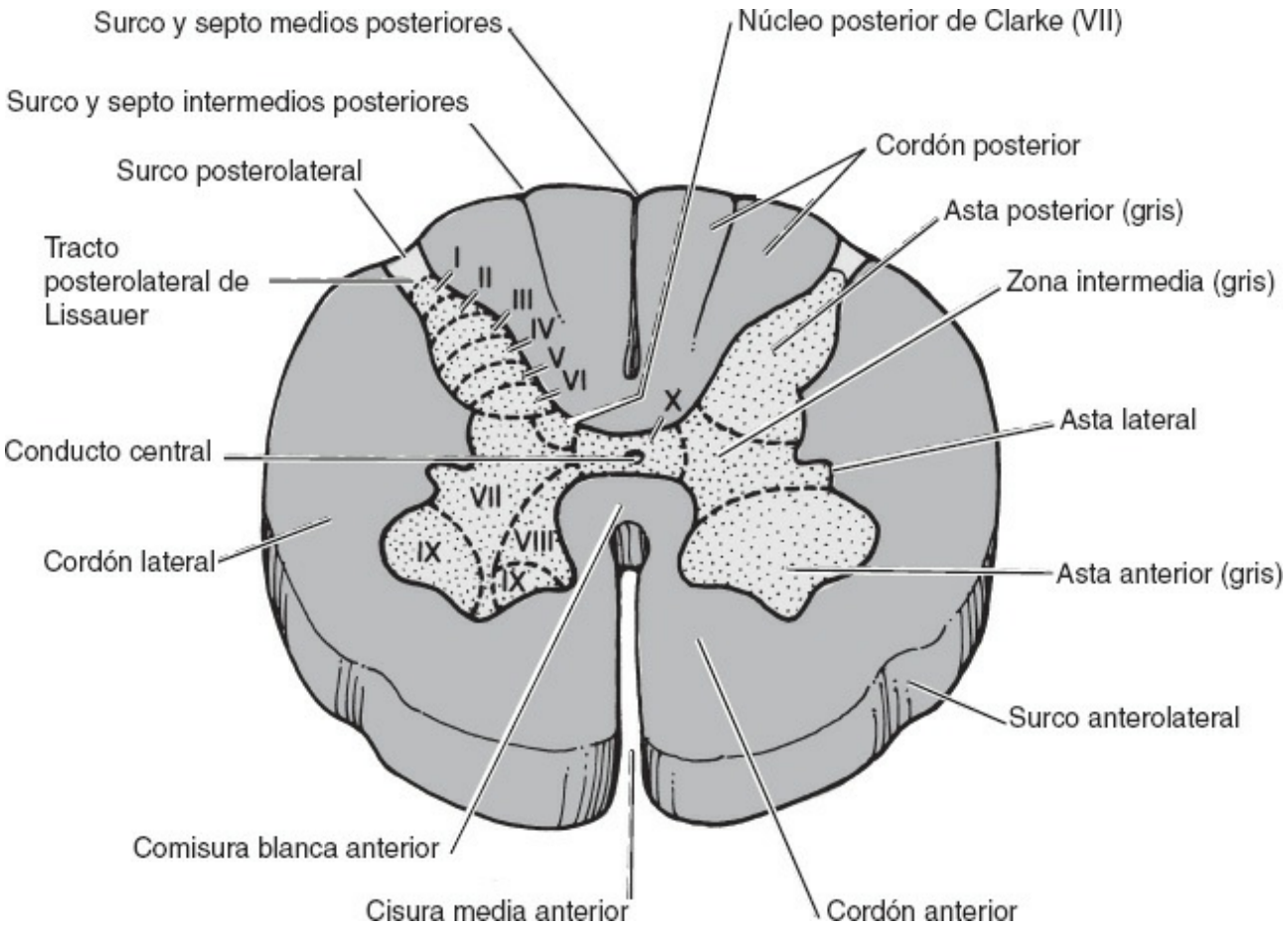

Figura 6-5. Topografía de la médula espinal en un corte transversal: astas, surcos, cordones y láminas de Rexed. El asta lateral se halla solamente en los niveles dorsolumbares (D1-L3). El surco y el septo intermedios posteriores, únicamente por encima de D6.

b. Sustancia gelatinosa (lámina II de Rexed)

- Se halla en todos los niveles medulares.
- Es homóloga al núcleo espinal del trigémino.
- Se asocia con a las sensaciones de tacto ligero, dolor y temperatura.
- Integra los impulsos destinadoa destinados a los tractos espinotalámicos anterior y lateral.

c. Núcleo propio (láminas III y IV de Rexed)

- Se halla en todos los niveles medulares.
- Se asocia a las sensaciones de tacto ligero, dolor y temperatura.

- Da lugar (a partir de la lámina IV de Rexed) a los tractos espinotalámicos anterior y lateral.

d. Núcleo posterior de Clarke (lámina VII de Rexed)

- Se halla en la base del asta posterior.
- Se extiende desde (C8) D1 a L3.
- Es homólogo al **núcleo cuneiforme accesorio** del bulbo raquídeo.
- Recibe la sensación propioceptiva inconsciente que procede de los husos musculares y los órganos tendinosos de Golgi (OTG).
- Es el origen del tracto espinocerebeloso posterior.

2. Asta lateral (lámina VII de Rexed)

- Recibe impulsos viscerosensitivos.
- Se halla entre las astas posterior y anterior.
- Se extiende desde (C8) D1 a L3.
- Contiene el **núcleo intermedio lateral,** un núcleo visceromotor que se extiende desde D1 a L3.
- Contiene neuronas simpáticas preganglionares (EVG).
- Contiene, en D1-D2, el **centro de Budge** cilioespinal (inervación simpática del ojo).

3. Asta anterior (láminas VII, VIII y IX de Rexed)

- Contiene predominantemente núcleos motores.
- Se halla en todos los niveles.
- Incluye los núcleos siguientes:

a. Células del límite medular (células de Cooper-Sherrington)

- Se extienden desde L2 a S3.
- Reciben sensaciones propioceptivas inconscientes desde los OTG y los husos musculares.
- Son el origen del tracto espinocerebeloso anterior.

b. Núcleo parasimpático sacro (lámina VII de Rexed)

- Se extiende desde S2 a S4.
- Es el origen de fibras parasimpáticas preganglionares que inervan las vísceras pélvicas por vía del nervio pélvico.

c. Núcleos motores somáticos (lámina IX de Rexed)

- Se hallan en todos los niveles.
- Se subdividen en grupos internos y externos que inervan los músculos axiales y de las extremidades, respectivamente.

d. Núcleo espinal accesorio (lámina IX de Rexed)

- Se extiende desde C1 a C6.
- Da lugar a la raíz medular del **nervio espinal accesorio** (XI par craneal).
- Inerva los músculos esternocleidomastoideo y trapecio.

e. Núcleo frénico (lámina IX de Rexed)

- Se extiende desde C3 a C6.
- Inerva el diafragma.

B. Sustancia blanca (v. fig. 6-5)

- Está formada por haces de fibras mielínicas que rodean la sustancia gris central.
- Consta de vías de fibras ascendentes y descendentes denominadas tractos.
- Está dividida en cada lado por surcos, que forman tres grandes divisiones.

1. Cordón posterior

- Está localizado entre el surco medio posterior y el surco posterolateral.
- Se subdivide en dos fascículos por encima de D6:

a. Fascículo grácil

- Se localiza entre el surco medio posterior y el surco y el septo intermedios posteriores.
- Se halla en todos los niveles medulares.

b. Fascículo cuneiforme

- Se localiza entre el surco y el septo intermedios posteriores y el surco posterolateral.
- Se halla sólo en los niveles dorsales altos y cervicales (C1 a D6).

2. Cordón lateral

- Se localiza entre los surcos posterolateral y anterolateral.

3. Cordón anterior

- Se localiza entre la cisura media anterior y el surco anterolateral.
- Contiene la **comisura blanca anterior**, que:

a. Está localizada entre el conducto central y la cisura media anterior.

b. Contiene tractos espinotalámicos de decusación.

C. Determinación de los niveles medulares

- Se basa en la variación regional en la forma de la sustancia gris y en la presencia de los surcos y los septos intermedios posteriores.

1. Médula cervical

- Están presentes los surcos y los septos intermedios posteriores.
- Las astas anteriores predominan desde C3 a C8.

2. Médula dorsal

- Los surcos y los septos intermedios posteriores están presentes desde D1 a D6.
- El núcleo posterior de Clarke está presente en todos los niveles dorsales, aunque es más destacado en D11 y D12.
- Las astas laterales están presentes en todos los niveles dorsales.
- Las astas posterior y anterior son típicamente delgadas y en forma de **H.**

3. Médula lumbar

- El núcleo posterior de Clarke se halla muy destacado en L1 y L2.
- Las astas anterior y posterior predominan desde L2 a L5; la sustancia gelatinosa alcanza un gran tamaño.
- Es difícil distinguir entre los cortes de los niveles lumbar y sacro alto.
- El asta lateral sólo es prominente en L1.

4. Médula sacra

- Predominan las astas anterior y posterior; la sustancia gelatinosa alcanza un gran tamaño.
- El diámetro entre S3 y S5 es muy reducido.

5. Segmento coccígeo

- Contiene astas posteriores que son más voluminosas que las anteriores.
- Tiene un diámetro muy reducido.

IV. Reflejo miotático (v. fig. 6-3)

- Es un reflejo de estiramiento muscular (REM) monosináptico y homolateral.
- Se denomina incorrectamente reflejo tendinoso profundo.
- Como todos los reflejos, posee una vía aferente y una vía eferente.
- La interrupción de cualquiera de ambas vías origina arreflexia.

A. Vía aferente

- Incluye un huso muscular (receptor) y una neurona del ganglio de la raíz posterior con su fibra.

B. Vía eferente

- Incluye una neurona motora del asta anterior que inerva el músculo estriado (efector).

C. Los cinco REM que se exploran con más frecuencia

1. **Reflejo aquíleo**: segmento medular S1; músculos gemelos
2. **Reflejo rotuliano**: segmentos medulares L2 a L4; músculo cuádriceps sural
3. **Reflejo bicipital**: segmentos medulares C5 y C6; músculo bíceps braquial
4. **Reflejo antebraquial:** segmentos medulares C5 y C6; músculo supinador largo
5. **Reflejo tricipital:** segmentos medulares C7 y C8; músculo tríceps braquial

TEST DE AUTOEVALUACIÓN

Instrucciones: *cada una de las preguntas o afirmaciones incompletas numeradas de este apartado va seguida de la respuesta o de la finalización de la afirmación. Seleccione* ***la respuesta*** *o la finalización de la frase* ***correctas*** *en cada caso.*

1. ¿Cuál de los siguientes reflejos es monosináptico?

(A) Reflejo aquíleo
(B) Reflejo de Babinski
(C) Reflejo corneal
(D) Reflejo plantar extensor
(E) Reflejo fotomotor

2. La médula espinal del recién nacido termina en

(A) L1.
(B) L3.
(C) S1.
(D) S3.
(E) S5.

3. ¿Qué ramos de los nervios raquídeos contienen fibras simpáticas posganglionares amielínicas?

(A) Comunicante blanco
(B) Primario posterior
(C) Comunicante gris
(D) Primario anterior
(E) Meníngeo

4. La vía eferente de un reflejo miotático incluye un(a)

(A) neurona motora del asta anterior.
(B) huso muscular.
(C) neurona ganglionar de la raíz posterior.
(D) núcleo visceromotor del asta lateral.
(E) neurona simpática preganglionar.

Preguntas 5 a 9

Las opciones de respuestas para los ítems 5 a 9 son comunes. Seleccione una respuesta para cada ítem.

(A) Médula cervical
(B) Médula dorsal alta
(C) Médula lumbar

(D) Médula dorsal baja
(E) Médula coccígea
(F) Médula sacra

Empareje cada característica citada a continuación con el nivel medular adecuado.

5. Contiene neuronas parasimpáticas preganglionares.

6. Contiene el plexo braquial.

7. Posee un centro cilioespinal de Budge.

8. Contiene el núcleo espinal accesorio (XI par craneal).

9. Contiene el núcleo frénico.

RESPUESTAS RAZONADAS

1. La respuesta es la A. El reflejo aquíleo es un reflejo miotático monosináptico que está mediado por el segmento medular S1.

2. La respuesta es la B. En el recién nacido, la médula espinal termina a nivel de la tercera vértebra lumbar (L3). En el adulto finaliza a nivel del borde inferior de la primera vértebra lumbar (L1), y el fondo de saco dural a nivel de la segunda vértebra sacra (S2). La piamadre es la capa meníngea más interna de la médula espinal; de dentro afuera: médula espinal, piamadre, aracnoides, duramadre, ligamentos amarillos y periostio.

3. La respuesta es la D. Los ramos comunicantes grises contienen fibras simpáticas preganglionares amielínicas; los ramos comunicantes blancos, fibras simpáticas preganglionares mielínicas y fibras AVG, también mielínicas. El ramo meníngeo inerva las meninges y la columna vertebral; el ramo primario posterior inerva la piel y los músculos de la espalda, y el ramo primario anterior inerva los músculos anterolaterales y la piel del tronco, las extremidades y los órganos viscerales.

4. La respuesta es la A. El reflejo miotático es un REM homolateral (incorrectamente denominado reflejo tendinoso profundo). La vía eferente consiste en el axón de una neurona motora α?del asta anterior que inerva fibras musculares estriadas (efector); la vía aferente consiste en un huso muscular (receptor) y una fibra 1a (axón) de una neurona ganglionar de la raíz posterior. Los REM cuadricipital (rotuliano) y del tríceps sural son reflejos miotáticos.

5. La respuesta es la F. La médula sacra contiene el núcleo parasimpático sacro (S2-S4) que da lugar a fibras preganglionares, las cuales hacen sinapsis en los ganglios intramurales de las vísceras pélvicas.

6. La respuesta es la A. La médula cervical contiene astas anteriores predominantes, que dan origen el plexo braquial (C5-C8).

7. La respuesta es la B. El centro cilioespinal de Budge se halla en el asta lateral en D1. Este núcleo simpático inerva el músculo radial del iris (dilatador de la pupila) y los músculos tarsales (Müller) superior e inferior, no estriados.

8. La respuesta es la A. El núcleo espinal accesorio se extiende desde C1 a C6 y da lugar a la raíz medular del nervio espinal accesorio, que inerva los músculos esternocleidomastoideo y trapecio.

9. La respuesta es la A. El núcleo frénico se extiende desde C3 a C6 e inerva el diafragma.

CAPÍTULO
7

Tractos de la médula espinal

I. Introducción: tractos de la médula espinal

- Constan de haces de fibras con un origen y una terminación comunes.
- Se hallan organizados somatotópicamente.
- Se dividen en **vías ascendentes y vías descendentes.**

II. Tractos espinales ascendentes

- Representan vías funcionales que conducen la información sensitiva desde el soma o las vísceras hasta niveles más elevados del neuroeje.
- Constan habitualmente de una cadena de tres neuronas, de primer, segundo y tercer orden. La neurona de primer orden se halla siempre en el ganglio de la raíz posterior.
- Pueden decusar antes de llegar a su destino final.
- Dan lugar a ramas colaterales que intervienen en los arcos reflejos medulares locales.
- Incluyen seis tractos principales:

A. Vía del cordón posterior-lemnisco interno (fig. 7-1)

- Interviene en la sensación de discriminación táctil, vibración, reconocimiento de la forma y sensibilidad articular y muscular.
- Participa en la sensibilidad propioceptiva consciente.
- Recibe impulsos de los corpúsculos de Pacini y Meissner, receptores articulares, husos musculares y órganos tendinosos de Golgi (OTG).

1. Neuronas de primer orden

- Se localizan en los ganglios de la raíz posterior en todos los niveles.
- Dan lugar al **fascículo grácil** desde las extremidades inferiores.
- Dan lugar al **fascículo cuneiforme** desde las extremidades superiores.
- Dan lugar a los axones que ascienden por los cordones posteriores y terminan en los núcleos grácil y cuneiforme del bulbo raquídeo.

2. Neuronas de segundo orden

- Se localizan en los núcleos grácil y cuneiforme de la parte caudal del bulbo raquídeo.
- Sus axones constituyen las **fibras arqueadas internas,** que se decusan y forman un haz compacto de fibras, el **lemnisco interno;** éste asciende a través del tronco encefálico contralateral y termina en el núcleo posterolateral ventral **(PLV)** del tálamo.

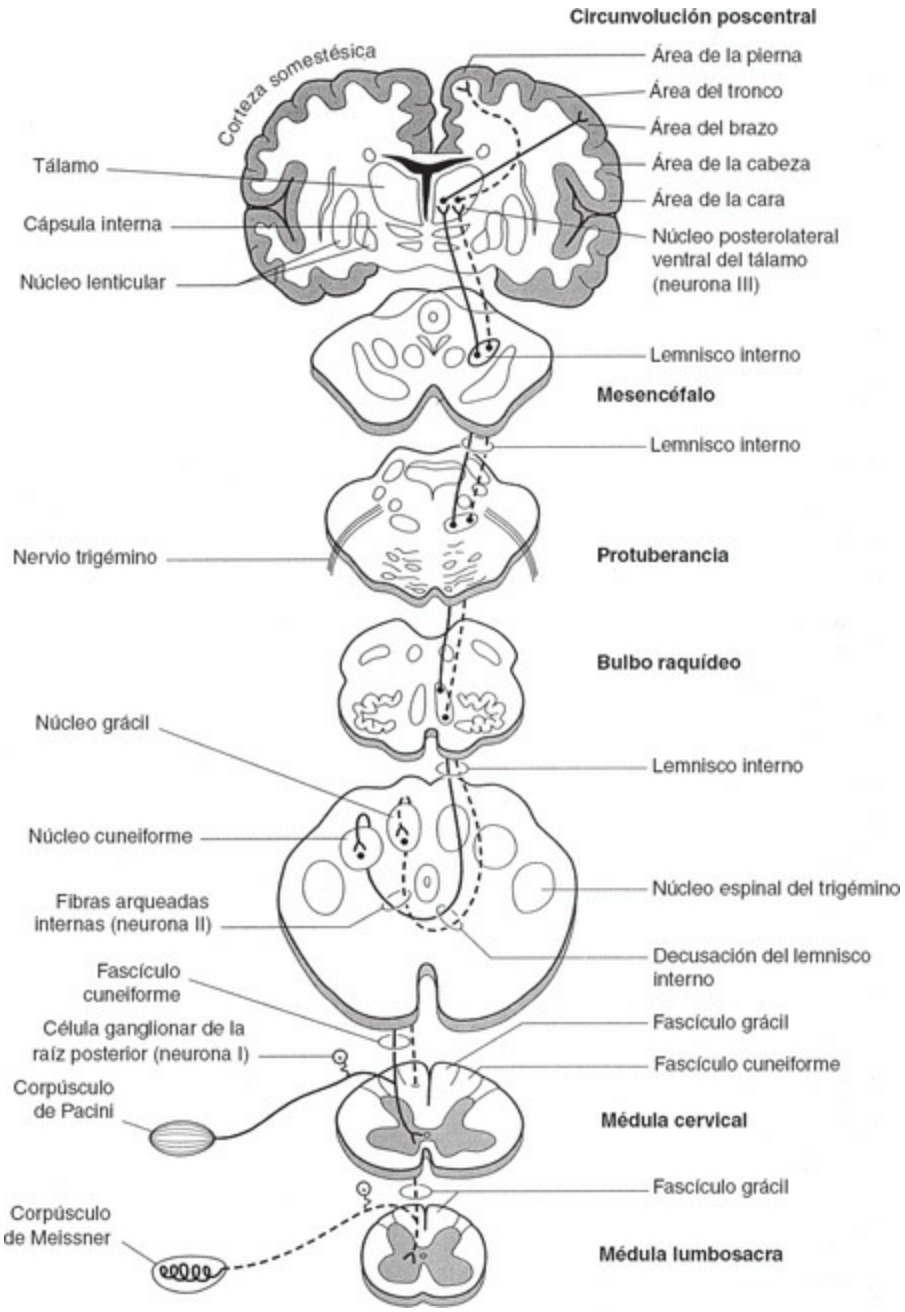

Figura 7-1. Vía del cordón posterior-lemnisco interno. Los impulsos conducidos por esta vía intervienen en la sensación táctil discriminatoria (p. ej., tacto, vibración, presión) y en el sentido cinestésico (p. ej., posición, movimiento). El sistema del cordón posterior participa en la propiocepción consciente. (Adaptado con autorización de Carpenter MB, Sutin J. *Human Neuroanatomy,* 8th ed. Baltimore: Williams & Wilkins, 1983, pág. 266.)

3. Neuronas de tercer orden

- Se localizan en el núcleo PLV del tálamo.
- Por vía del brazo posterior de la cápsula interna se proyectan hacia la circunvolución poscentral, o **corteza somatosensorial** (áreas 3, 1 y 2).

B. Tracto espinotalámico anterior

- Conjuntamente con el tracto espinotalámico lateral constituyen el sistema anterolateral.
- Interviene en el **tacto ligero,** la sensación producida al tocar la piel lampiña con una torunda de algodón.
- Recibe impulsos de las terminaciones nerviosas libres y de los discos táctiles de Merkel.

1. Neuronas de primer orden

- Se hallan en los ganglios de la raíz posterior en todos los niveles.
- Proyectan axones a la zona de entrada radicular interna, que llegan a las neuronas de segundo orden en el asta posterior.

2. Neuronas de segundo orden

- Se localizan en el **asta posterior.**
- Dan lugar a axones que decusan en la comisura blanca anterior y ascienden por el cordón anterior contralateral.
- Terminan en el núcleo PLV del tálamo.

3. Neuronas de tercer orden

- Se hallan en el **núcleo PLV** del tálamo.
- Por vía del brazo posterior de la cápsula interna y la corona radiada, se proyectan a la circunvolución poscentral (áreas 3, 1 y 2).

C. Tracto espinotalámico lateral (fig. 7-2)

- Participa en las sensaciones de prurito, dolor y temperatura.
- Recibe impulsos de las terminaciones nerviosas libres y los receptores térmicos.
- Recibe impulsos de las fibras A-δy C (es decir, fibras de la sensibilidad gustativa y del dolor de conducción lenta, respectivamente).
- Está organizado somatotópicamente: con las fibras sacras posterolateralmente y con las fibras cervicales anterointernamente.

1. Neuronas de primer orden

- Se hallan en los ganglios de la raíz posterior en todos los niveles.
- Por vía del **tracto posterolateral de Lissauer** proyectan axones a las neuronas de segundo orden en el asta posterior.
- Hacen sinapsis con las neuronas de segundo orden en el asta posterior.

2. Neuronas de segundo orden

- Se hallan en el asta posterior.
- Dan lugar a axones que decusan en la **comisura blanca anterior** y ascienden en la mitad anterior del cordón lateral.
- Proyectan colaterales a la formación reticular.
- Terminan contralateralmente en el núcleo PLV y bilateralmente en los núcleos intralaminares del tálamo.

3. Neuronas de tercer orden

- Se hallan en el núcleo PLV y los núcleos intralaminares.

a. Neuronas PLV

- Por vía del brazo posterior de la cápsula interna se proyectan hacia la corteza somatoestésica de la circunvolución poscentral (áreas 3, 1 y 2).

b. Neuronas intralaminares

- Se proyectan hacia el núcleo caudado, el putamen y la corteza frontal y parietal.

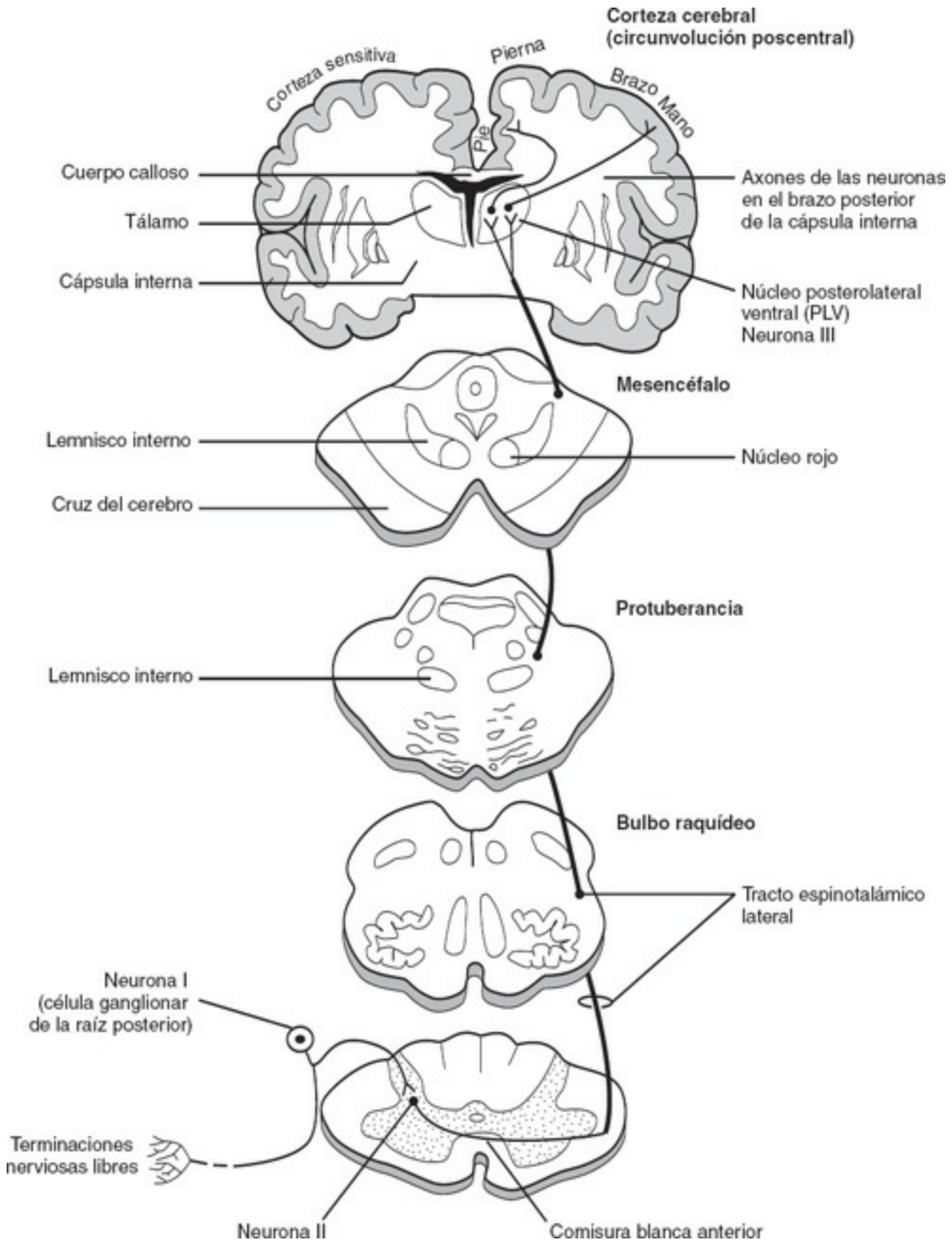

Figura 7-2. Tracto espinotalámico lateral. Los impulsos conducidos por este tracto participan en la sensibilidad

dolorosa y térmica. Existen numerosas colaterales que se distribuyen a la formación reticular del tronco encefálico. (Adaptado con autorización de Carpenter MB, Sutin J. *Human Neuroanatomy,* 8th ed. Baltimore: Williams & Wilkins, 1983, pág. 274.)

D. Tracto espinocerebeloso posterior (fig. 7-3)

- Transmite información propioceptiva inconsciente al cerebelo.
- Recibe impulsos desde los husos musculares, los OTG y los presorreceptores.

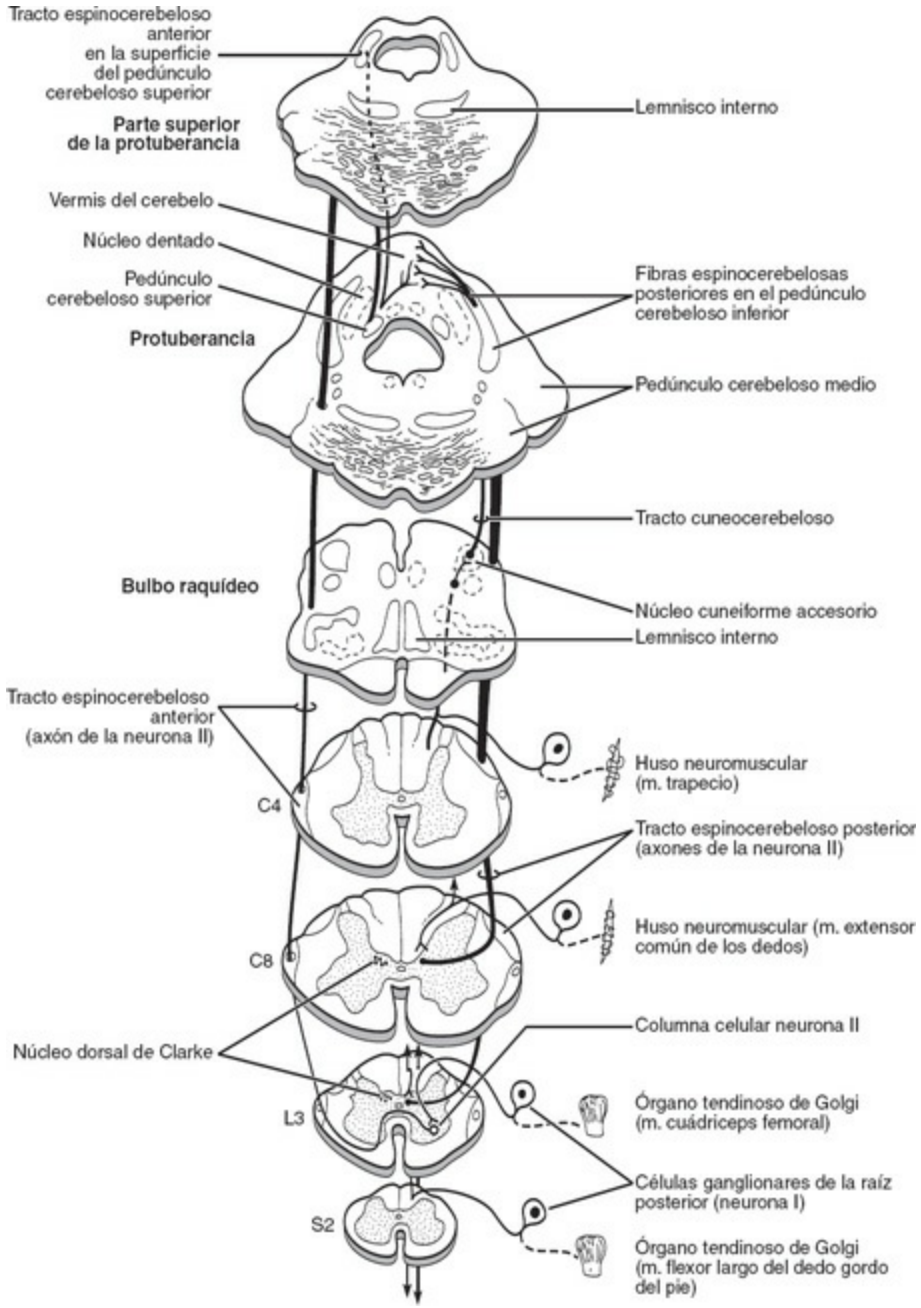

Figura 7-3. Diagrama esquemático de los tractos espinocerebelosos anterior y posterior y el tracto cuneocerebeloso. Los impulsos conducidos por estos tractos surgen de los husos musculares y el órgano tendinoso de Golgi y se dirigen al espinocerebelo. Estos tractos participan en la propiocepción inconsciente. Las neuronas de primer orden intervienen en los reflejos miotáticos. (Adaptado con autorización de Carpenter MB,

Sutin J. *Human Neuroanatomy,* 8th ed. Baltimore: Williams & Wilkins, 1983, pág. 277.)

- Participa en la coordinación postural fina y el movimiento de los distintos músculos de la extremidad inferior.
- Es un tracto que no se decusa.
  1. **Neuronas de primer orden**
     - Se hallan en los ganglios de las raíces posteriores desde C8 a S3.
     - Proporcionan la vía aferente para los reflejos de estiramiento muscular (REM) (p. ej., el reflejo rotuliano).
     - Por vía de la zona de entrada radicular interna se proyectan para establecer sinapsis en el **núcleo dorsal de Clarke**.
  2. **Neuronas de segundo orden**
     - Se hallan en el núcleo dorsal de Clarke (C8-L3).
     - Dan lugar a axones que ascienden por el cordón lateral y llegan al cerebelo por vía del pedúnculo cerebeloso inferior.
     - Los axones terminan homolateralmente en forma de fibras musgosas en la corteza del vermis cerebeloso rostral y caudal.

E. Tracto espinocerebeloso anterior (v. fig. 7-3)

- Transmite información propioceptiva inconsciente al cerebelo.
- Participa en los movimientos coordinados y la postura de toda la extremidad inferior.
- Recibe impulsos de los husos musculares, OTG y presoceptores.
- Es un tracto cruzado.
  1. **Neuronas de primer orden**
     - Se hallan en los ganglios de las raíces posteriores desde L1 a S2.
     - Proporcionan la vía aferente para los REM (p. ej., el reflejo rotuliano).
     - Hacen sinapsis en las **células del borde espinal.**
  2. **Neuronas de segundo orden**
     - Son las células del borde espinal que se hallan en las astas anteriores (L1-S2).
     - Dan lugar a axones que decusan en la comisura blanca anterior y ascienden por fuera del tracto espinotalámico lateral en el cordón lateral.
     - Los axones penetran en el cerebelo por vía del **pedúnculo cerebeloso superior** y terminan contralateralmente en forma de fibras musgosas en la corteza del vermis cerebeloso rostral.

F. Tracto cuneocerebeloso (v. fig. 7-3)

- En la extremidad superior es el equivalente del tracto espinocerebeloso posterior.
  1. **Neuronas de primer orden**
     - Se hallan en los ganglios de las raíces dorsales desde C2 a D7.

- Por vía del fascículo cuneiforme, proyectan sus axones a la parte inferior del bulbo raquídeo, donde hacen sinapsis en el **núcleo cuneiforme accesorio,** un homólogo del núcleo dorsal de Clarke.

2. Neuronas de segundo orden

- Se localizan en el núcleo cuneiforme accesorio bulbar.
- Dan lugar a axones que se proyectan al cerebelo por vía del **pedúnculo cerebeloso inferior**. Estos axones terminan homolateralmente en el área del brazo en el lóbulo anterior del cerebelo.

III. Tractos espinales descendentes (figs. 7-4 y 7-5)

- Participan en las actividades motoras somáticas y viscerales.
- Sus células de origen se hallan en la corteza cerebral o el tronco encefálico.

A. Tracto corticoespinal lateral (piramidal)

- No se halla totalmente mielinizado hasta fines del segundo año.

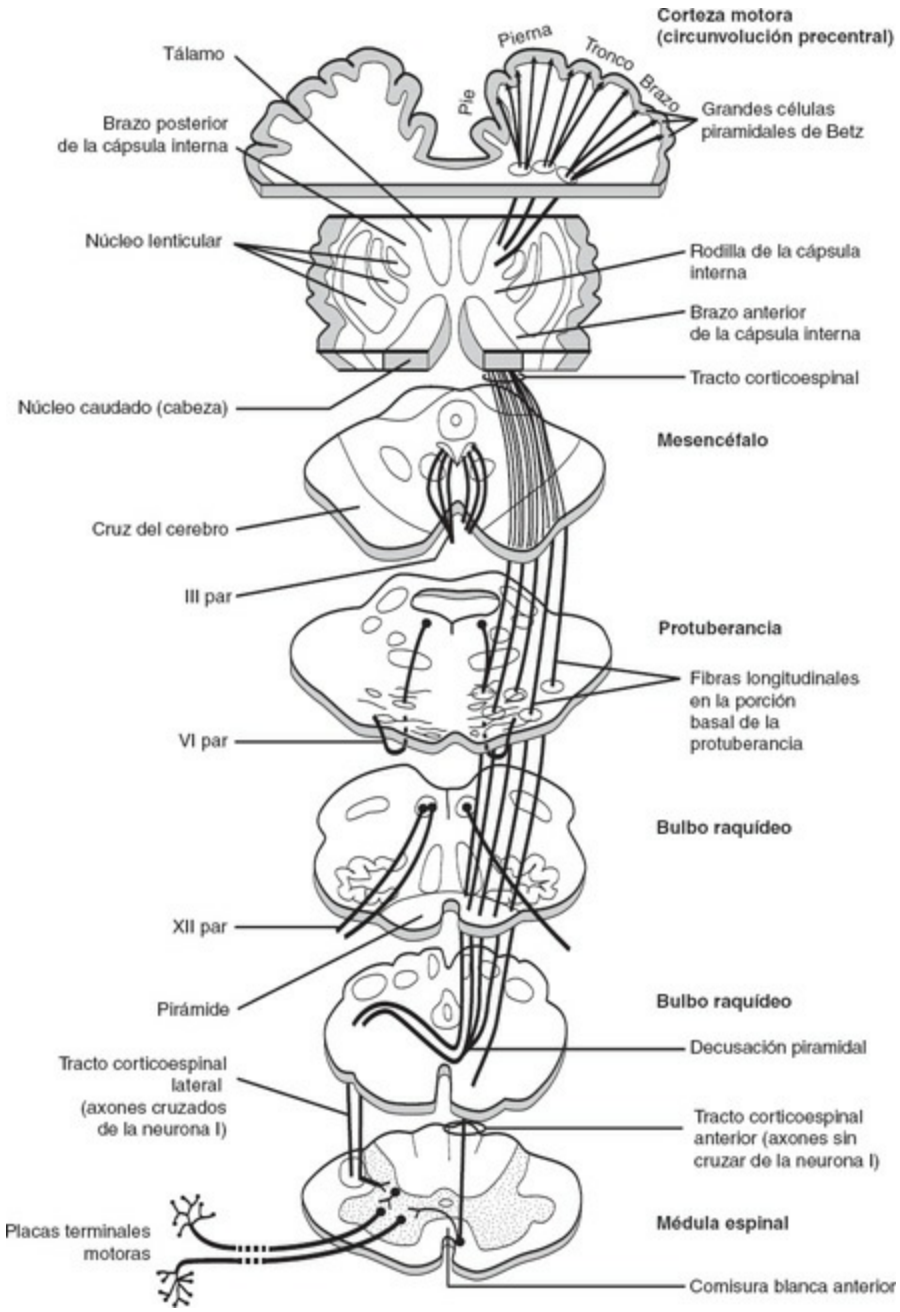

Figura 7-4. Tractos corticoespinales lateral y anterior (tractos piramidales). Estas vías motoras descendentes principales intervienen en la actividad motora voluntaria. Las células de origen están localizadas en las cortezas premotora, motora y sensitiva. (Adaptado con autorización de Carpenter MB, Sutin J. *Human Neuroanatomy,* 8th ed. Baltimore: Williams & Wilkins, 1983, pág. 285.)

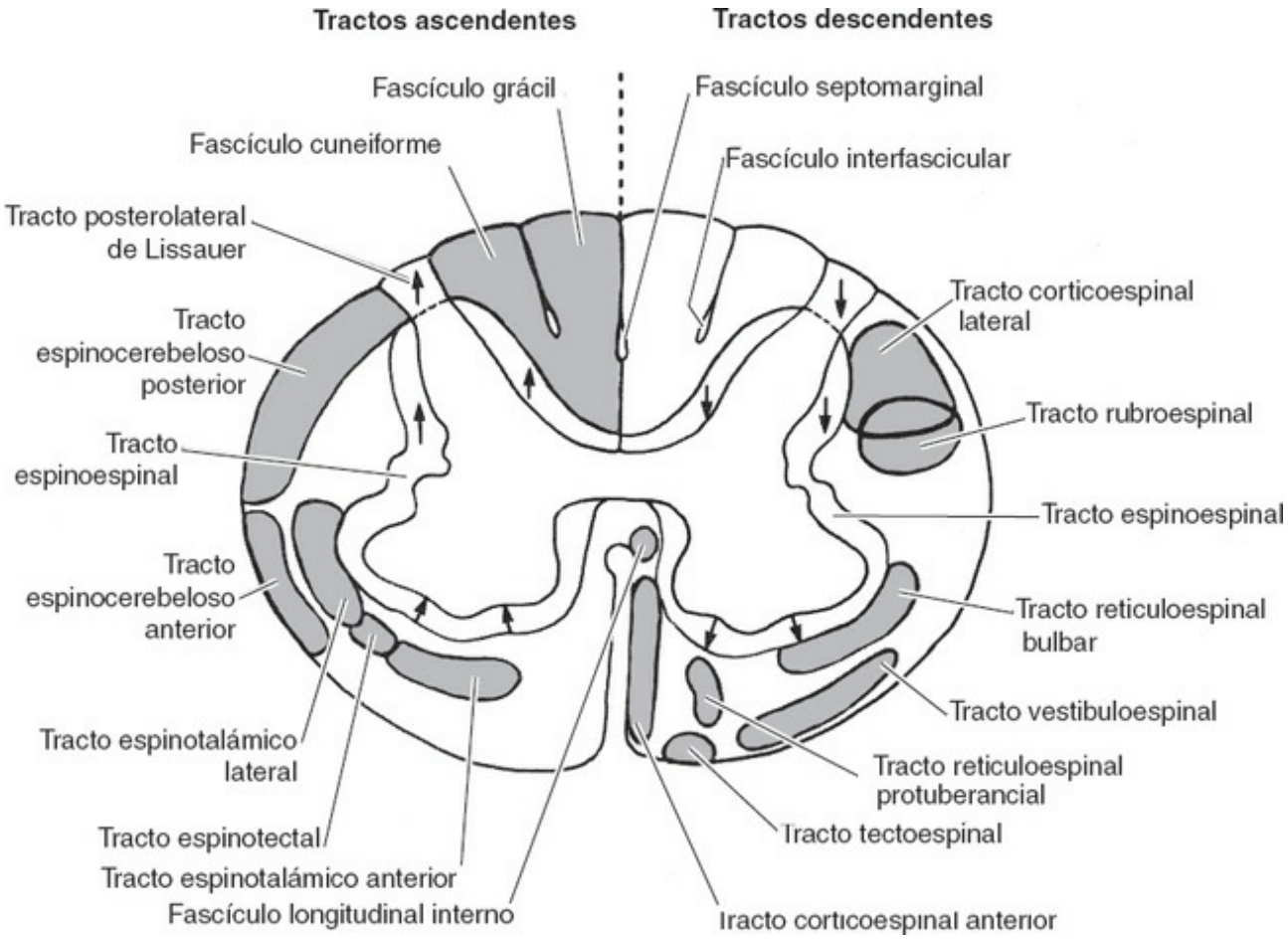

Figura 7-5. Diagrama esquemático de las principales vías ascendentes y descendentes de la médula espinal. El sistema espinoespinal rodea la sustancia gris medular. Los tractos ascendentes se muestran a la *izquierda*; los tractos descendentes se muestran a la *derecha*. (Adaptado con autorización de Carpenter MB. *Core Text of Neuroanatomy,* 3rd ed. Baltimore: Williams & Wilkins, 1985, pág. 97.)

1. **Función: el tracto corticoespinal lateral**
   - Se ocupa de la **actividad motora hábil voluntaria,** principalmente de los dedos de las manos.
   - Modula la transmisión de los impulsos de las vías sensitivas ascendentes.
   - Recibe impulsos del **lóbulo paracentral,** una continuación interna de las cortezas motora y sensitiva, y actúa sobre los músculos contralaterales de la pierna y el pie.
2. **Origen y terminación del tracto corticoespinal lateral**
   - Surge de la lámina V de la corteza cerebral, de tres áreas corticales en iguales proporciones: la **corteza premotora** (área 6), la **corteza motora precentral** (área 4) y la **corteza sensitiva poscentral** (áreas 3, 1 y 2).
   - Termina, por vía de las interneuronas, en las neuronas motoras del asta anterior y las neuronas sensitivas del asta posterior.
3. **Fibras del tracto corticoespinal lateral**
   - Su número es aproximadamente de 1 millón.

- En general (90%) tienen un diámetro de 1 a 4 µm.
- En general (67%) son mielínicas.
- Representan el 4 % de las fibras del tracto, con diámetros superiores a 20 µm. Son los axones de las **células gigantes de Betz.**
- Las células de Betz se hallan en la circunvolución precentral y el lóbulo paracentral anterior.

4. Curso: el tracto corticoespinal lateral

- Atraviesa el brazo posterior de la cápsula interna.
- Atraviesa las tres quintas partes medias de la **cruz del cerebro** (base de los pedúnculos) en el mesencéfalo.
- Atraviesa la base de la protuberancia.
- Constituye la pirámide del bulbo raquídeo.
- Se decusa en un 90% en la parte inferior del bulbo.
- Se sitúa en el cuadrante posterior del cordón lateral de la médula.

5. Sección

- Da lugar a una **hemiparesia espástica,** con signo de Babinski.

B. Tracto corticoespinal anterior (v. fig. 7-4)

- Es un pequeño tracto no cruzado que se decusa por la comisura blanca anterior en los niveles medulares.
- Interviene en el control de los músculos axiales.

C. Tracto rubroespinal (v. fig. 7-5)

- Surge en el núcleo rojo contralateral del mesencéfalo.
- Interviene en el control del tono flexor.
- Está situado por delante del tracto corticoespinal lateral.

D. Tracto vestibuloespinal (v. fig. 7-5)

- Surge de las células gigantes de Deiters en el núcleo vestibular lateral del mismo lado.
- Participa en el control del tono extensor.
- Está localizado en el cordón anterior.

E. Tractos vegetativos descendentes (fig. 7-6)

- Se proyectan a los centros simpáticos (D1-L3) y parasimáticos (S2-S4) de la médula espinal.
- Inervan el centro cilioespinal (D1-D2), un centro pupilar; la interrupción de este tracto hipotalamoespinal (que se halla en el cuadrante posterior del cordón lateral) da lugar al **síndrome de Horner.**

IV. Consideraciones clínicas

A. Neuronas motoras superiores (NMS)

- Son neuronas corticales que dan lugar a los tractos corticobulbar y corticoespinal.
- Se hallan en los núcleos del tronco encefálico que actúan sobre las neuronas motoras inferiores (NMI) (p. ej., núcleo vestibular lateral, núcleo rojo).
- Terminan directamente, o por vía de las interneuronas, en las NMI.

B. Lesiones de las NMS

- Se producen por lesión de las neuronas (o sus axones) que inervan las NMI.

1. Fase aguda de la lesión

- Se produce sideración medular transitoria, con:

a. Parálisis fláccida

b. Arreflexia

c. Hipotonía

2. Fase crónica de la lesión

- Se observan:

a. Paresia espástica

b. Hipertonía

- Se produce un aumento del tono de los músculos antigravitatorios (flexores de los brazos y extensores de las piernas).

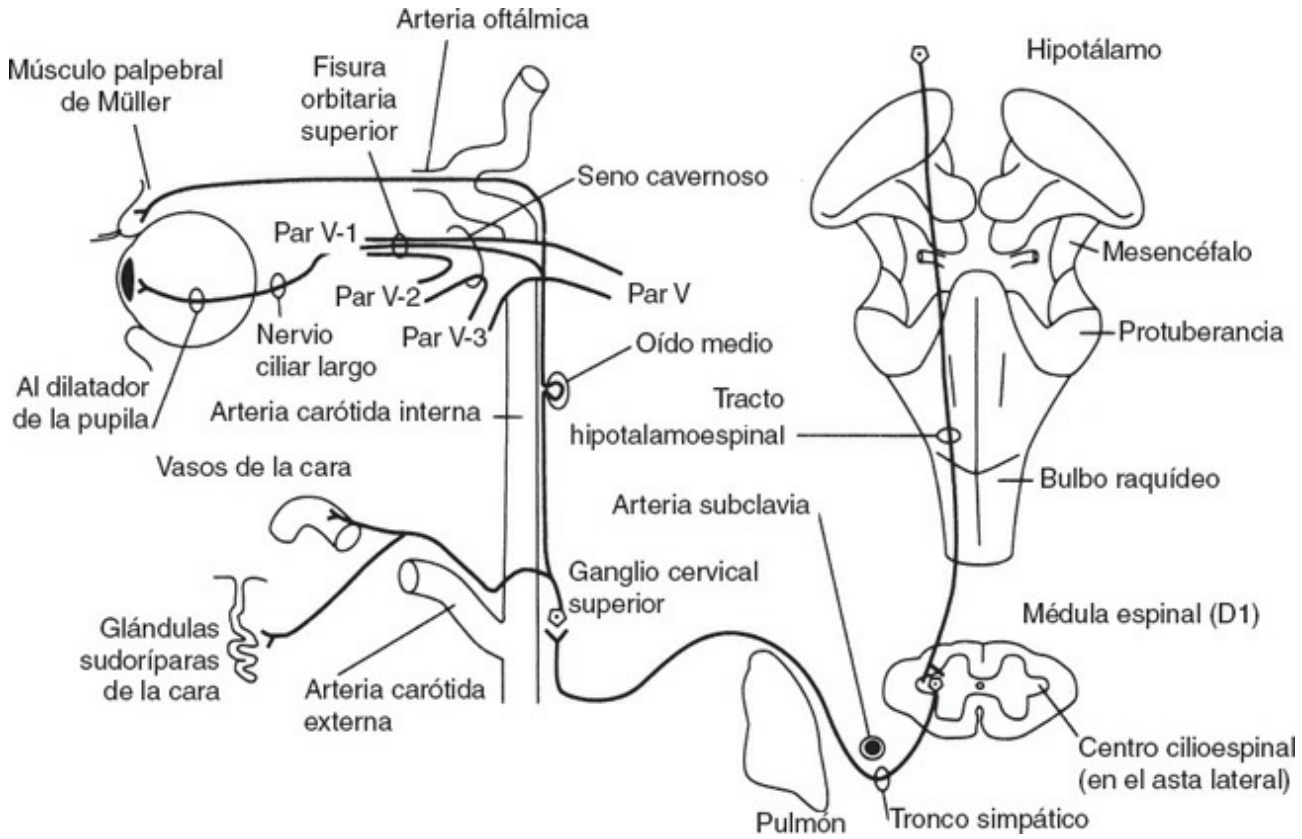

Figura 7-6. Vía oculosimpática. Las fibras hipotalámicas se proyectan al centro cilioespinal homolateral de la columna celular intermediolateral en D1. El centro cilioespinal proyecta fibras simpáticas preganglionares al ganglio cervical superior. El ganglio cervical superior proyecta fibras simpáticas posganglionares perivasculares, a través de la cavidad timpánica, el seno cavernoso y la fisura orbitaria superior, al músculo dilatador del iris. La interrupción de esta vía a cualquier nivel da lugar al síndrome de Horner. (Reimpreso con autorización de Fix JD. *High-Yield Neuroanatomy,* 3rd ed. Philadelphia: Lippincott Williams & Wilkins, 2005, pág. 67.)

c. Disminución o ausencia de los reflejos superficiales abdominal y cremastérico

d. Respuesta extensora de los dedos del pie (signo de Babinski)

e. Clono

- Es un REM repetido y sostenido (p. ej., clono del pie).

C. Neuronas motoras inferiores

- Son neuronas que inervan directamente los músculos esqueléticos.
- Se hallan en las astas anteriores de la médula.
- Se hallan en los núcleos motores de los pares craneales III, IV a VII y IX a XII.

D. Lesiones de las NMI

- Se producen por lesiones de las neuronas motoras o sus axones periféricos.
- Dan lugar a:

1. Parálisis fláccida

2. Arreflexia
3. Atrofia muscular
4. Fasciculaciones o fibrilaciones

TEST DE AUTOEVALUACIÓN

Instrucciones: *cada una de las preguntas o afirmaciones incompletas numeradas de este apartado va seguida de la respuesta o de la finalización de la afirmación. Seleccione* ***la respuesta*** *o la finalización de la frase* ***correctas*** *en cada caso.*

1. ¿Cuál es la vía de cuya integridad depende la capacidad para reconocer un objeto familiar sin verlo, colocado en la mano?

(A) Tracto espinoespinal
(B) Cordón posterior
(C) Tracto espinocerebeloso posterior
(D) Tracto espinoolivar
(E) Tracto espinotalámico

2. El tracto espinal que interviene en el control de los músculos del tronco es el

(A) cuneocerebeloso.
(B) vestibuloespinal.
(C) corticoespinal anterior.
(D) corticoespinal lateral.
(E) espinocerebeloso anterior.

3. La sensación producida por el roce de una torunda de algodón en la punta del dedo es transmitida por el

(A) tracto cuneocerebeloso.
(B) vía del cordón posterior-lemnisco interno.
(C) tracto espinocerebeloso anterior.
(D) tracto corticoespinal anterior.
(E) tracto espinotalámico anterior.

4. Las neuronas de primer orden del tracto espinocerebeloso anterior

(A) se hallan en los ganglios de la raíz posterior en todos los niveles.
(B) suministran la vía aferente para los reflejos de estiramiento muscular.
(C) proyectan axones a la zona de entrada radicular interna.
(D) dan lugar al fascículo cuneiforme.
(E) proyectan axones por vía del tracto de Lissauer.

5. Las lesiones de la neurona motora superior en su fase aguda dan lugar a

(A) hipertonía.
(B) paresia espástica.
(C) parálisis fláccida.
(D) respuesta extensora de los dedos del pie.
(E) clono.

Preguntas 6 a 10

Las opciones de respuestas para los ítems 6 a 10 son comunes. Elija una respuesta para cada ítem de la serie.

(A) Tracto cuneocerebeloso
(B) Tracto cuneiforme
(C) Tracto espinocerebeloso posterior
(D) Tracto corticoespinal lateral
(E) Tracto espinotalámico lateral
(F) Tracto de Lissauer
(G) Tracto vestibuloespinal

Empareje cada uno de los enunciados siguientes con el tracto medular apropiado.

6. Contiene axones procedentes de las células gigantes de Deiters.

7. Es el equivalente, en la extremidad superior, de un tracto que se origina en las células del fascículo de Clarke.

8. Transporta los impulsos nociceptivos desde el lado opuesto del cuerpo.

9. Contiene axones procedentes de las células gigantes de Betz.

10. Contiene fibras homolaterales para la sensibilidad dolorosa que tienen su neurona de segundo orden en el asta posterior.

Preguntas 11 a 18

Empareje la descripción de un tracto medular en los ítems 11 a 18 con la estructura apropiada, designada con letras en la figura.

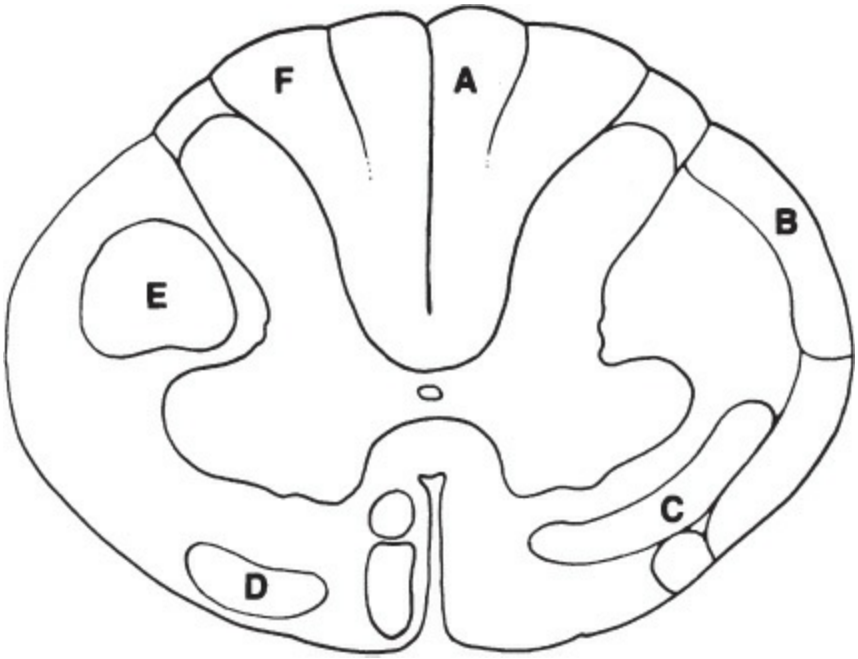

11. Se proyecta al cerebelo a través del pedúnculo cerebeloso inferior.

12. Interviene en la sensibilidad al dolor y la temperatura.

13. Sus células de origen se hallan en la circunvolución precentral.

14. Interviene en la discriminación táctil de dos puntos en la mano.

15. Su mielinización no se logra totalmente hasta fines del segundo año.

16. Su sección provoca espasticidad.

17. Desempeña un papel en la regulación del tono extensor.

18. Transmite la sensación vibratoria del tobillo.

RESPUESTAS RAZONADAS

1. La respuesta es la B. La capacidad para reconocer la forma y la textura de un objeto familiar sin verlo, por el tacto, se denomina estereognosia. Es una importante función del sistema del cordón posterior-lemnisco interno.

2. La respuesta es la C. El tracto corticoespinal anterior interviene en el control de los músculos axiales, incluidos los del tronco y la cabeza.

3. La respuesta es la E. El tracto espinotalámico anterior interviene en el tacto ligero, o sensación producida por el roce de una torunda de algodón en la piel lampiña.

4. La respuesta es la B. Las neuronas de primer orden del tracto espinocerebeloso anterior constituyen la vía aferente de los reflejos de estiramiento muscular. Se hallan en los ganglios de las raíces dorsales desde L1 a S2 y hacen sinapsis con las células del borde espinal. Las neuronas de primer orden de los tractos espinotalámico anterior y espinocerebeloso posterior proyectan sus axones en la zona de entrada radicular interna. Las neuronas de primer orden de la vía del cordón posterior-lemnisco interno dan lugar a los fascículos grácil y cuneiforme, y las neuronas de primer orden del tracto espinotalámico lateral proyectan sus axones por la vía del tracto posterolateral de Lissauer.

5. La respuesta es la C. En su fase aguda, las lesiones de la neurona motora superior provocan sideración medular transitoria con parálisis fláccida, arreflexia e hipotonía. En la fase crónica hay paresia espástica, hipertonía, disminución o ausencia de los reflejos superficiales abdominal y cremastérico, respuesta extensora de los dedos del pie y clono.

6. La respuesta es la G. El tracto vestibuloespinal surge de las células gigantes de Deiters que se hallan en el núcleo vestibular externo homolateral de la protuberancia. El tracto vestibuloespinal interviene en el tono muscular extensor.

7. La respuesta es la A. En la extremidad superior, el tracto cuneocerebeloso es el equivalente del tracto espinocerebeloso posterior, que surge de las células del fascículo de Clarke. El tracto cuneocerebeloso se origina en las células del núcleo cuneiforme accesorio, un homólogo del núcleo de Clarke.

8. La respuesta es la E. El tracto espinotalámico lateral conduce los impulsos nociceptivos procedentes del lado opuesto del cuerpo.

9. La respuesta es la D. El tracto corticoespinal lateral contiene axones procedentes de las células gigantes de Betz. Las células piramidales gigantes de Betz se hallan en la circunvolución pre-central y en el lóbulo paracentral anterior.

10. La respuesta es la F. El tracto posteroexterno de Lissauer contiene fibras

homolaterales de la sensibilidad dolorosa, cuyas neuronas de segundo orden se hallan en el asta posterior.

11. La respuesta es la B. El tracto espinocerebeloso posterior proyecta información propioceptiva inconsciente (husos musculares y OTG) al cerebelo, a través del pedúnculo cerebeloso inferior.

12. La respuesta es la C. El tracto espinotalámico lateral está situado entre el tracto espinocerebeloso anterior y el asta anterior. Interviene en la sensibilidad dolorosa y térmica.

13. La respuesta es la E. El tracto corticoespinal lateral tiene sus células de origen en las cortezas premotora, motora y sensitiva. La circunvolución precentral y el lóbulo paracentral anterior son cortezas motoras y contienen el homúnculo motor. El tracto corticoespinal lateral da lugar a un tercio de las fibras del tracto corticoespinal (piramidal).

14. La respuesta es la F. El fascículo cuneiforme interviene en la discriminación táctil de dos puntos en la mano.

15. La respuesta es la E. Los tractos corticoespinales (piramidales) no se mielinizan totalmente hasta fines del segundo año. Por este motivo, puede provocarse el signo de Babinski en los niños de corta edad.

16. La respuesta es la E. La sección del tracto corticoespinal lateral origina una paresia espástica (aumento de los REM y clono).

17. La respuesta es la D. El tracto vestibuloespinal (lateral), que está situado por delante del asta anterior, desempeña un papel en la regulación del tono extensor.

18. La respuesta es la A. El fascículo grácil transmite la sensibilidad vibratoria (palestesia) procedente de las extremidades inferiores.

Algunos autores se refieren a los tractos espinotalámicos como el sistema anterolateral.

CAPÍTULO
8

Lesiones de la médula espinal

I. Visión global: lesiones de la médula espinal (fig. 8-1)

- Pueden clasificarse según el área de origen o el área afectada.

A. Lesiones de la neurona motora inferior (NMI)

B. Lesiones de la neurona motora superior (NMS)

C. Lesiones de la vía sensitiva

D. Lesiones del sistema nervioso periférico (SNP)

E. Lesiones mixtas de las neuronas motoras superior e inferior

F. Lesiones mixtas motoras y sensitivas

G. Hernias del disco intervertebral

II. Lesiones de la neurona motora inferior (fig. 8-2 A)

- Se producen por daños en las neuronas motoras de las astas anteriores o de los núcleos de los pares craneales.
- Son consecuencia de la interrupción de la vía final común que conecta la neurona, por vía de su axón, con las fibras musculares que inerva (la unidad motora).

A. Trastornos neurológicos producidos por las lesiones de la NMI

1. **Parálisis fláccida**
2. **Atrofia muscular (amiotrofia)**
3. **Hipotonía**
4. **Arreflexia**
   - Consiste en la ausencia de los reflejos de estiramiento muscular (REM) (reflejos rotuliano y aquíleo) y de los reflejos superficiales (reflejos abdominal y cremastérico).
5. **Fasciculaciones (sacudidas musculares visibles)**
6. **Fibrilaciones** (visibles sólo en el electromiograma).

B. Enfermedades de la NMI (v. fig. 8-2 A)

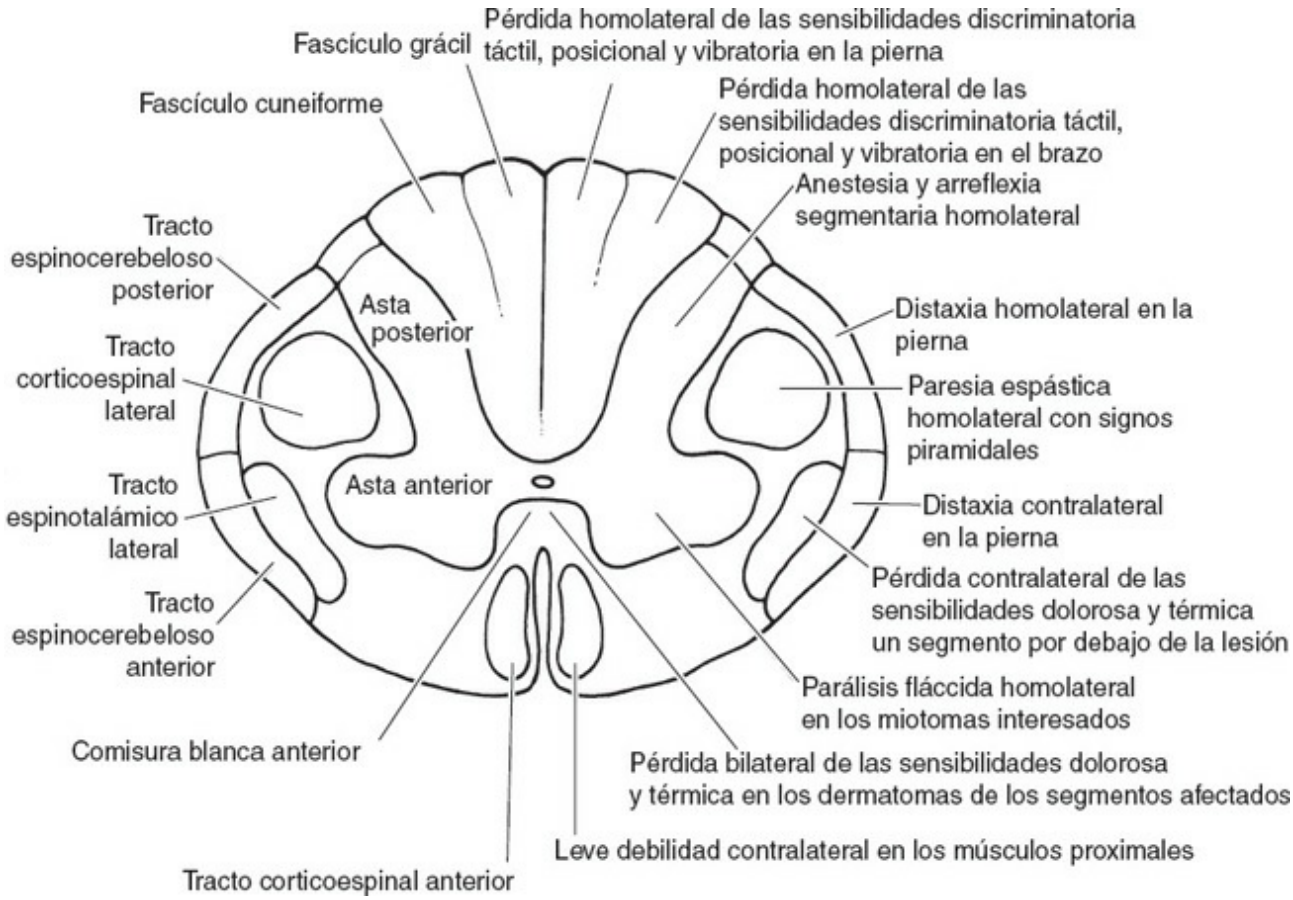

Figura 8-1. Corte transversal de la médula cervical. En el lado *izquierdo* se muestran las vías clínicamente importantes; en el *derecho,* los trastornos clínicos resultantes de la interrupción de dichas vías. Las lesiones destructivas de las astas posteriores ocasionan anestesia y arreflexia; las lesiones destructivas de las astas anteriores provocan alteraciones de la neurona motora inferior y arreflexia. La destrucción de la comisura blanca anterior interrumpe a ambos lados la transmisión central de los impulsos dolorosos y térmicos, que tiene lugar por vía de los tractos espinotalámicos laterales.

1. **Poliomielitis**
   - Es una infección vírica inflamatoria aguda que afecta a la NMI, producida por un enterovirus.
   - Da lugar a una parálisis fláccida.
2. **Atrofia muscular progresiva infantil (enfermedad de Werdnig-Hoffmann)**
   - Es una enfermedad degenerativa heredofamiliar del lactante que afecta a la NMI.
3. **Enfermedad de Kugelberg-Welander** (enfermedad hereditaria juvenil de la NMI)
   - Aparece entre los 3 y los 20 años de edad.
   - Afecta a los grandes grupos musculares de las raíces de los miembros y luego a los músculos distales.

III. Lesiones de la neurona motora superior

- Se producen por daños en las neuronas corticales que dan origen a los tractos corticoespinal y corticobulbar.
- Son lesiones de los tractos corticoespinal y corticobulbar, denominadas **lesiones del tracto piramidal.**
- Pueden ocurrir a todos los niveles del neuroeje, desde la corteza cerebral hasta la médula espinal.
- Cuando ocurren por encima de la decusación piramidal de la parte inferior del bulbo raquídeo, se producen alteraciones contralaterales por debajo de la lesión.
- Cuando ocurren por debajo de la decusación piramidal, las alteraciones se producen por debajo de la lesión y en el mismo lado.

A. Lesión del tracto corticoespinal lateral

- Da lugar a los siguientes trastornos motores homolaterales por debajo de la lesión:
  1. **Hemiparesia espástica con debilidad muscular**
  2. **Hiperreflexia (aumento de los reflejos de estiramiento muscular)**
  3. **Espasticidad en rueda dentada**
     - Cuando se moviliza una articulación bruscamente, se produce una resistencia inicial, que luego cesa (como al abrir una navaja).
  4. **Ausencia de los reflejos superficiales (abdominal y cremastérico)**
  5. **Clono**
     - Consiste en contracciones rítmicas de los músculos en respuesta a movimientos pasivos súbitos (clono de la muñeca, rotuliano o aquíleo).
  6. **Signo de Babinski**
     - Consiste en una respuesta extensora (dorsiflexión del dedo gordo del pie) al reflejo plantar flexor.

B. Lesión del tracto corticoespinal anterior

- Ocasiona un **leve trastorno motor contralateral.** Las fibras del tracto corticoespinal anterior se cruzan a niveles medulares en la comisura blanca anterior.

C. Paraplejía o diplejía espástica hereditaria

- Se produce por una degeneración bilateral de los tractos corticoespinales.
- Ocasiona un debilidad espástica gradual en las piernas, con dificultad creciente para la marcha.

IV. Lesiones de la vía sensitiva

A. Síndrome del cordón posterior (v. fig. 8-2 C)

- Incluye los fascículos grácil (D6-S5) y cuneiforme (C2-D6) y las raíces

posteriores.

- Se observa en la degeneración mixta subaguda (neuropatía por hipovitaminosis B_{12}).
- Se observa en la neurosífilis, como en la **tabes dorsal,** y en neuropatías sensitivas no luéticas.
- Ocasiona los siguientes **trastornos sensitivos homolaterales** por debajo de la lesión:
  1. **Pérdida de la discriminación táctil**
  2. **Pérdida de la sensibilidad posicional (articular) y vibratoria**
  3. **Estereoanestesia** (astereognosia)
  4. **Distaxia sensitiva (cordón posterior)**
  5. **Parestesias y dolores** (alteraciones irritativas de las raíces posteriores)
  6. **Hiporreflexia o arreflexia** (desaferenciación de las raíces dorsales)
  7. **Incontinencia urinaria, estreñimiento e impotencia** (desaferenciación de las raíces dorsales)
  8. **Signo de Romberg** (distaxia sensorial) (el paciente en bipedestación presenta más inestabilidad al cerrar los ojos)

B. Lesión del tracto espinotalámico lateral

- Ocasiona una pérdida contralateral de la sensibilidad dolorosa y térmica un segmento por debajo del nivel de la lesión.

C. Lesión del tracto espinotalámico anterior

- Ocasiona una pérdida contralateral de la sensibilidad táctil ligera (tosca) tres o cuatro segmentos por debajo del nivel de la lesión.
- No reduce apreciablemente la sensibilidad táctil si los cordones posteriores se hallan indemnes.

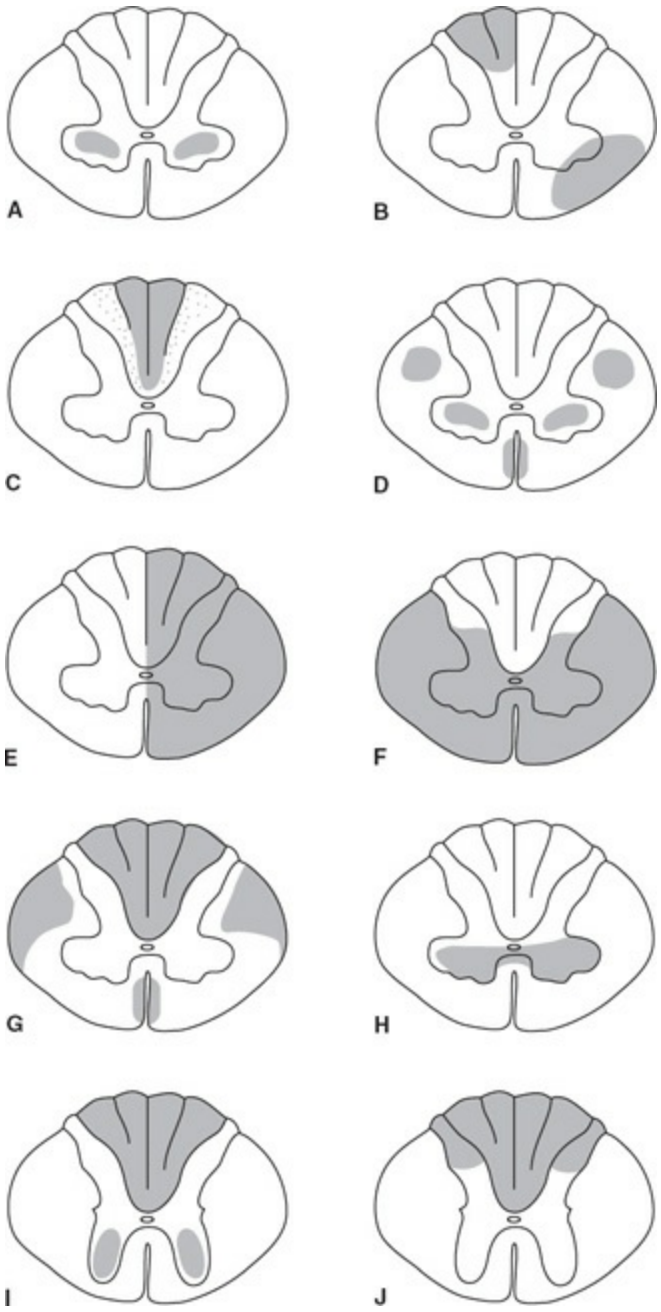

Figura 8-2. Lesiones de la médula espinal. **A)** Poliomielitis y atrofia muscular progresiva infantil (enfermedad de Werdnig-Hoffmann). **B)** Esclerosis múltiple. **C)** Enfermedad de los cordones posteriores (tabes dorsal). **D)** Esclerosis lateral amiotrófica. **E)** Hemisección medular (síndrome de Brown-Séquard). **F)** Oclusión completa de la arteria espinal anterior medular. **G)** Degeneración mixta subaguda (neuropatía por hipovitaminosis B_{12}). **H)** Siringomielia. **I)** Enfermedad de Charcot-Marie-Tooth (neuropatía motora-sensitiva hereditaria de tipo I). **J)** Oclusión completa de la arteria espinal posterior (Modificado de Fix JD. *High-Yield Neuroanatomy*, 3rd ed. Philadelphia: Lippincott Williams & Wilkins, 2005, pág. 70.)

D. Lesión del tracto espinocerebeloso posterior

- Ocasiona una distaxia de la pierna homolateral; el paciente tiene dificultad para realizar la prueba talón-rodilla.

E. Lesión del tracto espinocerebeloso anterior

- Ocasiona una distaxia de la pierna contralateral; el paciente tiene dificultad para realizar la prueba talón-rodilla.

V. Lesiones del sistema nervioso periférico

- Pueden ser sensitivas, motoras o mixtas.
- Afectan a las raíces raquídeas, los ganglios de la raíz posterior y los nervios periféricos.

A. Herpes zóster

- Es una **infección vírica** frecuente del sistema nervioso.
- Consiste en una reacción inflamatoria aguda de la raíz posterior o los ganglios de los nervios craneales.
- Suele limitarse al territorio de un dermatoma; los lugares más comunes son **D5 a D10.**
- Ocasiona una irritación de las células ganglionares de las raíces posteriores, con sensaciones de dolor, prurito y quemazón en los dermatomas interesados.
- Provoca una erupción vesiculosa característica en el dermatoma afectado.

B. Polineuritis idiopática aguda (síndrome de Guillain-Barré)

- Se denomina también **polineuritis posinfecciosa.**
- Suele presentarse después de una enfermedad infecciosa.
- Es consecuencia de una reacción inmunológica de tipo celular, dirigida a los nervios periféricos.
- Afecta primordialmente a las fibras motoras y ocasiona una desmielinización segmentaria y una degeneración walleriana.
- Ocasiona **síntomas de la NMI** (debilidad muscular, parálisis fláccida y arreflexia).
- Da lugar a una parálisis simétrica que comienza en las extremidades inferiores y luego asciende e interesa el tronco y las extremidades superiores; con frecuencia hay una afectación bilateral del nervio facial.
- Hay un aumento de las cifras de proteínas en el líquido cefalorraquídeo (LCR), con normalidad en el recuento celular **(disociación albuminocitológica).**

VI. Lesiones mixtas de las neuronas motoras superior e inferior

A. Características

- Hay debilidad y atrofia musculares, sin trastornos sensitivos.

B. Enfermedad prototípica: esclerosis lateral amiotrófica (ELA) (v. fig. 8-2 D)

- Se denomina también **enfermedad de Charcot,** enfermedad de la neurona

motora o enfermedad del sistema motor.

- Suele presentarse en personas de 50 a 70 años de edad.
- Afecta con una frecuencia doble a los hombres.
- Se afectan la NMI y la NMS; cualquiera de ellas puede dominar el cuadro clínico.
- La atrofia muscular progresiva (medular) o la parálisis bulbar progresiva se refieren a un componente de la NMI.
- La parálisis seudobulbar o la esclerosis lateral primaria se refieren a un componente de la NMS.

VII. Lesiones mixtas motoras y sensitivas

A. Hemisección medular (síndrome de Brown-Séquard) (fig. 8-3; v. figs. 8-1 y 8-2 E)

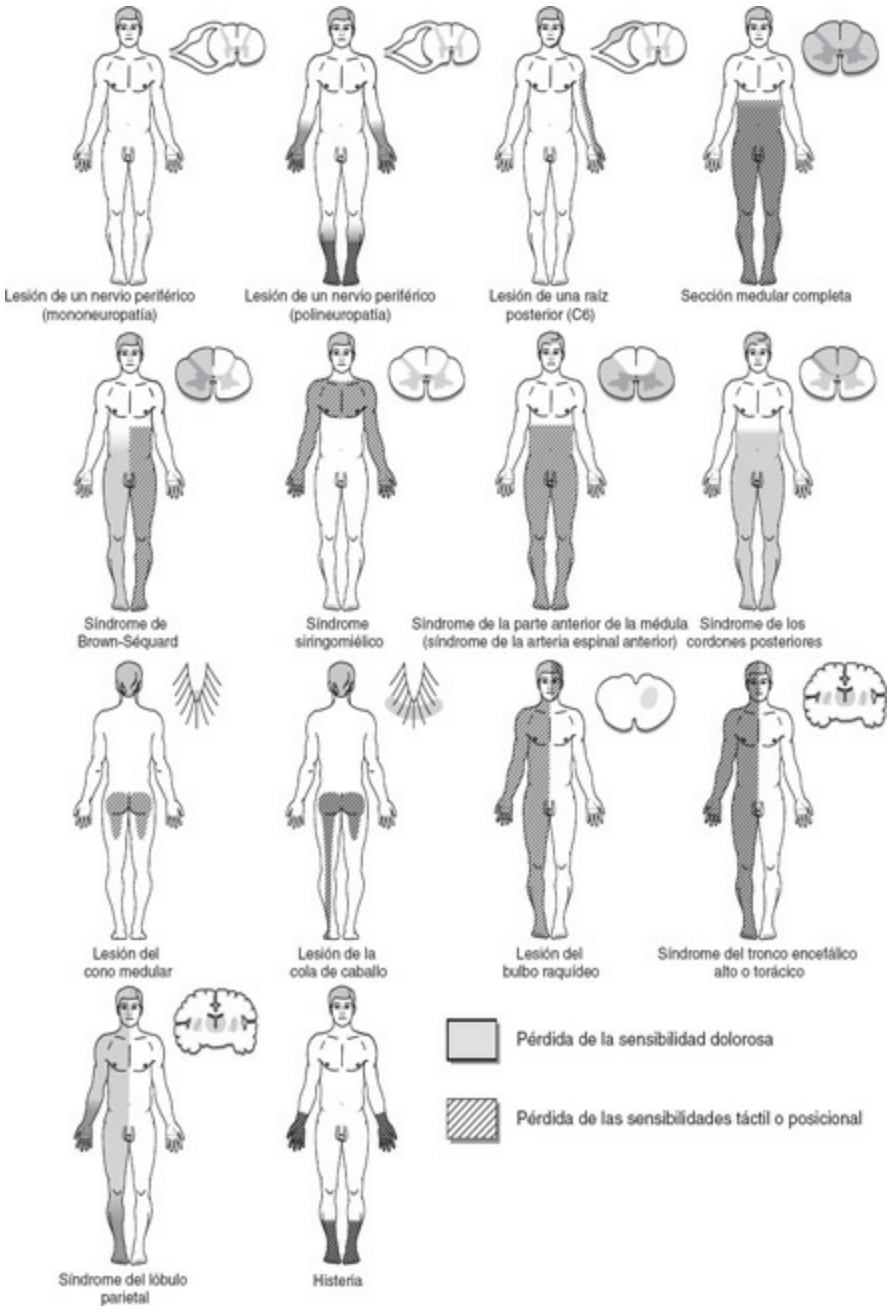

Figura 8-3. Localización de los trastornos sensitivos.

1. **Sección completa de los cordones posteriores**
   - Ocasiona una pérdida homolateral de las sensibilidades de discriminación táctil, percepción de la forma y posición y sensación vibratoria, por debajo de la lesión.
2. **Sección completa del tracto espinotalámico lateral**
   - Ocasiona una pérdida contralateral de las sensibilidades dolorosa y térmica, que comienza un segmento por debajo de la lesión.
3. **Sección completa del tracto espinotalámico anterior**

- Ocasiona una pérdida contralateral de la sensibilidad táctil tosca, que comienza tres o cuatro segmentos por debajo de la lesión.

4. Sección completa del tracto espinocerebeloso

- Ocasiona una distaxia de la pierna del mismo lado.

5. Sección completa del tracto espinocerebeloso anterior

- Ocasiona una distaxia de la pierna del lado opuesto.

6. Sección completa del tracto hipotalamoespinal por encima de D2

- Ocasiona síndrome de Horner.

7. Sección completa del tracto corticoespinal lateral

- Ocasiona una paresia espástica homolateral por debajo de la lesión de la NMS, con signo de Babinski.

8. Sección completa del tracto corticoespinal anterior

- Ocasiona una debilidad muscular leve contralateral por debajo de la lesión.

9. Destrucción del asta anterior

- Ocasiona una parálisis fláccida homolateral de los músculos somáticos (lesión de la NMI).

10. Destrucción del asta posterior

- Ocasiona una anestesia y arreflexia dermatómica homolateral.

B. Sección completa de la médula espinal

- Da lugar a los siguientes procesos:
  1. **Muerte:** entre C1 y C3
  2. **Tetraplejía:** entre C4 y C5
  3. **Paraplejía:** por debajo de D1
  4. **Parálisis espástica** de todos los movimientos voluntarios por debajo de la lesión
  5. **Anestesia completa** por debajo de la lesión
  6. **Incontinencia urinaria y fecal,** aunque puede producirse un vaciamiento reflejo
  7. **Anhidrosis y pérdida del tono vasomotor**
  8. **Parálisis de la respiración voluntaria y automática** si la sección se produce por encima de C5 (el núcleo frénico se halla en C3-C5).

C. Oclusión de la arteria espinal anterior (v. fig. 8-2 F)

- Ocasiona un infarto de los dos tercios anteriores de la médula.
- Suele dejar indemnes los cordones y las astas posteriores.
- Ocasiona una parálisis de la respiración voluntaria y automática en los segmentos cervicales; también da lugar a un síndrome de Horner bilateral.
- Ocasiona una pérdida del control voluntario vesical y fecal, aunque se conserva el vaciamiento reflejo.

- Ocasiona anhidrosis y pérdida del tono vasomotor.

1. **Destrucción del asta anterior**
   - Ocasiona una parálisis fláccida completa y arreflexia a nivel de la lesión.
2. **Sección completa del tracto corticoespinal**
   - Ocasiona una paresia espástica por debajo de la lesión.
3. **Sección completa del tracto espinotalámico**
   - Ocasiona una pérdida de las sensibilidades dolorosa y térmica, que se inicia un segmento por debajo de la lesión.
4. **Sección completa de los tractos espinocerebelosos posterior y anterior**
   - Ocasiona una incoordinación cerebelosa, que queda enmascarada por la parálisis de la NMI y la NMS.

D. Síndromes del cono medular y del epicono

- Se producen trastornos y signos neurológicos, casi siempre bilaterales.

1. **Síndrome del cono medular**
   - Interesa los segmentos S3 a Co.
   - Suele producirse por pequeñas metástasis tumorales o infartos hemorrágicos intramedulares.
   - Ocasiona una destrucción del núcleo parasimpático sacro, con parálisis vesical, incontinencia fecal e impotencia.
   - Ocasiona una pérdida sensitiva perianogenital en los dermatomas S3 a Co (anestesia en silla de montar).
   - No hay trastornos motores en las extremidades inferiores.
2. **Síndrome del epicono**
   - Interesa los segmentos L4 a S2.
   - Ocasiona un funcionamiento reflejo vesical y rectal, aunque con pérdida del control voluntario.
   - Se caracteriza por una considerable **discapacidad motora** (se afectan principalmente la rotación externa y la extensión del muslo).
   - Se afectan las astas anteriores y los tractos largos.
   - Se acompaña de una ausencia del reflejo del tendón de Aquiles.

E. Síndrome de la cola de caballo

- Interesa clásicamente las raíces raquídeas de L1 a Co.
- Provoca trastornos neurológicos similares a los que se observan en las lesiones del cono o el epicono.
- Da lugar a signos que con frecuencia predominan en un lado.
- Puede ser consecuencia de una hernia del disco intervertebral.
- Suele producir un intenso dolor radicular.

F. Síndrome del *filum* terminal (médula fijada)

- Es consecuencia de un *filum* terminal corto y grueso, que se adhiere al sacro y tracciona del cono medular.
- Ocasiona una disfunción esfinteriana, trastornos de la marcha y deformidades de los pies.

G. Degeneración mixta subaguda (neuropatía por hipovitaminosis B_{12}) (v. fig. 8-2 G)

- Es una enfermedad de la médula espinal que se asocia con la anemia perniciosa.
- Ocasiona una desmielinización de los cordones posteriores, con pérdida de las sensibilidades vibratoria y posicional.
- Ocasiona una desmielinización de los tractos espinocerebelosos, con distaxia en brazos y piernas.
- Ocasiona una desmielinización de los tractos corticoespinales, con paresia espástica (signos de la NMS).

H. Ataxia hereditaria de Friedreich (v. fig. 8-2 G)

- Es la ataxia hereditaria más común, con herencia autosómica recesiva.
- Ocasiona una anatomía patológica y unos síntomas medulares que son similares a los observados en la degeneración mixta subaguda con afectación de los cordones posteriores y los tractos espinocerebeloso y corticoespinal.
- Es frecuente la afectación cerebelosa (células de Purkinje y núcleo dentado) con ataxia progresiva.
- Conduce habitualmente a una miocardiopatía, pie cavo y cifoescoliosis.

I. Siringomielia (v. figs. 8-2 H y 8-3)

- Consiste en la formación de una cavidad central en la médula cervical; se desconoce su etiología.
- Ocasiona una destrucción de la comisura blanca anterior y una interrupción de las fibras espinotalámicas cruzadas, con pérdida bilateral de las sensibilidades dolorosa y térmica.
- La cavidad puede extenderse a las astas anteriores, con lesión de la NMI que causa atrofia muscular e hiporreflexia. Es frecuente hallar una atrofia de los músculos lumbricales e interóseos de la mano.
- La cavidad puede extenderse al cordón lateral, con afectación del tracto corticoespinal lateral y paresia espástica (lesión de la NMS).
- La cavidad puede extenderse al asta lateral en D1, o al cordón lateral (con interrupción de las vías vegetativas descendentes), lo que ocasiona el síndrome de Horner.

J. Esclerosis múltiple (v. fig. 8-2 B)

- Es la enfermedad desmielinizante más frecuente.
- Las lesiones son asimétricas y pueden interesar todos los tractos de la sustancia blanca medular. Las lesiones medulares suelen ocurrir en los segmentos cervicales.

K. Enfermedad de Charcot-Marie-Tooth (neuropatía motora-sensitiva hereditaria de tipo I) (v. fig. 8-2 I)

- Se denomina también atrofia muscular peronea.
- Es la neuropatía hereditaria más común.
- Afecta a los cordones posteriores, con pérdida de la sensibilidad propioceptiva consciente.
- Interesa las neuronas motoras del asta anterior, con debilidad muscular (atrofia).

VIII. Hernia del disco intervertebral

A. Visión global: hernia del disco intervertebral

- Consiste en un prolapso o hernia del **núcleo pulposo,** a través de un **anillo fibroso** defectuoso, al interior del conducto raquídeo. El núcleo pulposo presiona sobre las raíces raquídeas, lo que da lugar a un dolor radicular (radiculopatía) o una debilidad muscular.
- Puede comprimir la médula espinal con una gran prominencia central (por encima de L1).
- Es la causa principal de dolor intenso y crónico en la parte baja de la espalda y las piernas.
- En el 90 % de los casos aparece en los espacios intervertebrales L4-L5 o L5-S1; habitual-mente queda comprimida sólo una raíz nerviosa, aunque pueden interesarse varias en el espacio L5-S1 (cola de caballo).
- En el 10 % de los casos aparece en la región cervical, habitualmente en los espacios inter-vertebrales C5-C6 o C6-C7.
- Se caracteriza por **síntomas radiculares,** con parestesias, dolor, pérdida sensitiva, hiporreflexia y debilidad muscular.

B. Espondilosis cervical con mielopatía

- Es la mielopatía más frecuente.
- Consiste en una compresión de la médula espinal o las raíces raquídeas por la sustancia calcificada del disco que sale al conducto raquídeo.
- Se presenta en forma de un dolor y rigidez en el cuello, dolor y debilidad en los brazos y debilidad espástica de las piernas, con distaxia; son frecuentes los trastornos sensitivos.

TEST DE AUTOEVALUACIÓN

Instrucciones: *cada una de las preguntas o afirmaciones incompletas numeradas de este apartado va seguida de la respuesta o de la finalización de la afirmación. Seleccione* ***la respuesta*** *o la finalización de la frase* ***correctas*** *en cada caso.*

Relacione las preguntas 1 a 3 con la figura.

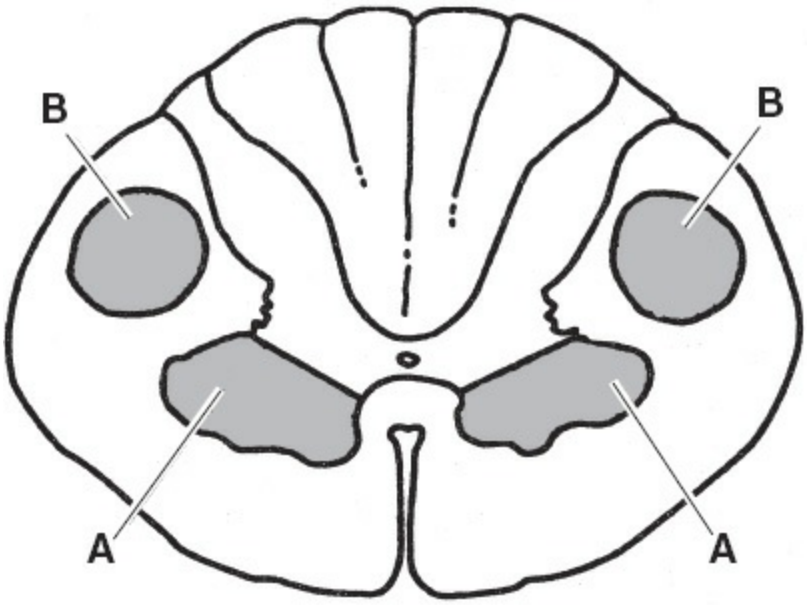

La exploración neuroanatomopatológica de la médula espinal revela dos lesiones, etiquetadas como A y B. La lesión A está limitada a cinco segmentos.

1. El resultado apropiado de la lesión A es

(A) distaxia bilateral del brazo con disdiadococinesia.
(B) paresia espástica de las piernas.
(C) parálisis fláccida de las extremidades superiores.
(D) pérdida de las sensibilidades dolorosa y térmica por debajo de la lesión.
(E) incontinencia urinaria y fecal.

2. El resultado apropiado de la lesión B es

(A) asinergia de los movimientos en brazos y piernas.
(B) parálisis fláccida de las extremidades superiores.
(C) trastorno de la discriminación táctil de dos puntos en ambos brazos.
(D) paresia espástica que afecta principalmente a los músculos distales a la rodilla.
(E) apalestesia bilateral.

3. Las lesiones A y B son consecuencia de

(A) un tumor intramedular.
(B) un tumor extramedular.
(C) trombosis de una arteria espinal.
(D) esclerosis múltiple.
(E) esclerosis lateral amiotrófica.

4. La exploración neurológica revela un reflejo plantar extensor en el lado izquierdo, hiperreflexia en dicho lado, una pérdida de las sensibilidades dolorosa y térmica en el lado derecho, y ptosis y miosis en el lado izquierdo. La lesión que origina este conjunto de trastornos estaría situada probablemente en
(A) lóbulo paracentral, lado izquierdo.
(B) cruz del cerebro, lado derecho.
(C) bulbo posterolateral, lado izquierdo.
(D) médula cervical.
(E) médula lumbar.

5. Una mujer de 50 años aqueja torpeza en las manos al trabajar en la cocina. Recientemente se quemó las manos en la estufa sin sentir dolor. La exploración neurológica revela una debilidad bilateral en el cinturón escapular, los brazos y las manos, así como una pérdida de las sensibilidades dolorosa y térmica en el hombro y la extremidad superior, con distribución en esclavina. Existe una atrofia importante de los músculos intrínsecos de las manos. El diagnóstico más probable es
(A) esclerosis lateral amiotrófica.
(B) degeneración mixta subaguda.
(C) enfermedad de Werdnig-Hoffmann.
(D) siringomielia.
(E) tabes dorsal.

6. Un hombre de 50 años presenta un historial de 2 años con debilidad muscular progresiva en todas las extremidades, intensa atrofia muscular y disminución de los REM en ambas piernas. En los brazos es menos intensa la atrofia y están aumentados los REM. ¿Cuál de los siguientes tipos de degeneración neuronal sería más probable en el examen necrópsico?
(A) Pérdida de células de Purkinje
(B) Pérdida de neuronas en el globo pálido
(C) Pérdida de neuronas en el lóbulo paracentral y las astas anteriores de la médula
(D) Desmielinización axónica en los cordones posterior y lateral
(E) Desmielinización axónica en el brazo posterior de la cápsula interna

7. La sección completa del tracto espinotalámico da lugar a
(A) pérdida de las sensibilidades dolorosa y térmica.
(B) parálisis fláccida completa.
(C) paresia espástica.
(D) incoordinación cerebelosa.
(E) arreflexia.

8. ¿Cuál de las siguientes es una característica de la enfermedad de Charcot?

(A) Pérdida de la discriminación táctil
(B) Pérdida de la sensibilidad vibratoria
(C) Irritación de la raíz posterior
(D) Parálisis bulbar progresiva
(E) Estereoanestesia

9. La espasticidad en rueda dentada se produce por una lesión del

(A) tracto corticoespinal anterior.
(B) tracto espinotalámico anterior.
(C) tracto corticoespinal lateral.
(D) tracto espinocerebeloso posterior.
(E) tracto espinotalámico lateral.

10. ¿Cuál de los siguientes síndromes se asocia con la ausencia del reflejo aquíleo?

(A) *Filum* terminal
(B) Cola de caballo
(C) Cono medular
(D) Epicono
(E) Siringomielia

11. Un ejemplo de lesión del sistema nervioso periférico es

(A) síndrome de Guillain-Barré.
(B) enfermedad de Charcot-Marie-Tooth.
(C) ataxia de Friedreich.
(D) enfermedad de Charcot.
(E) síndrome de Brown-Séquard.

12. Un paciente puede permanecer en bipedestación con los ojos abiertos, pero se cae al cerrarlos. ¿Cuál es la vía cuya lesión origina probablemente este síntoma?

(A) Tracto espinotalámico anterior
(B) Tracto espinocerebeloso posterior
(C) Tracto espinotalámico lateral
(D) Tracto espinocerebeloso anterior
(E) Síndrome de los cordones posteriores

Preguntas 13 a 18

Las opciones de respuesta son comunes para los ítems 13 a 18. Elija una respuesta para cada ítem de la serie.

(A) Esclerosis lateral amiotrófica
(B) Síndrome de la cola de caballo
(C) Espondilosis cervical
(D) Ataxia de Friedreich
(E) Síndrome de Guillain-Barré

(F) Esclerosis múltiple
(G) Degeneración mixta subaguda
(H) Tabes dorsal
(I) Enfermedad de Werdnig-Hoffmann

Empareje cada enunciado siguiente con el síndrome apropiado.

13. Una enfermedad pura de la neurona motora inferior.

14. Elevación de las proteínas del LCR con una cifra normal de células.

15. Se caracteriza por lesiones asimétricas en la sustancia blanca de los segmentos cervicales.

16. Puede producirse por una hernia del disco intervertebral.

17. Los síntomas consisten en rigidez dolorosa del cuello, dolor y debilidad en los brazos, debilidad espástica y distaxia en las piernas y frecuentes trastornos sensitivos.

18. Se asocia con una pérdida de células de Purkinje.

Preguntas 19 a 26

Empareje los enunciados de los ítems 19 a 26 con la lesión apropiada mostrada en la figura.

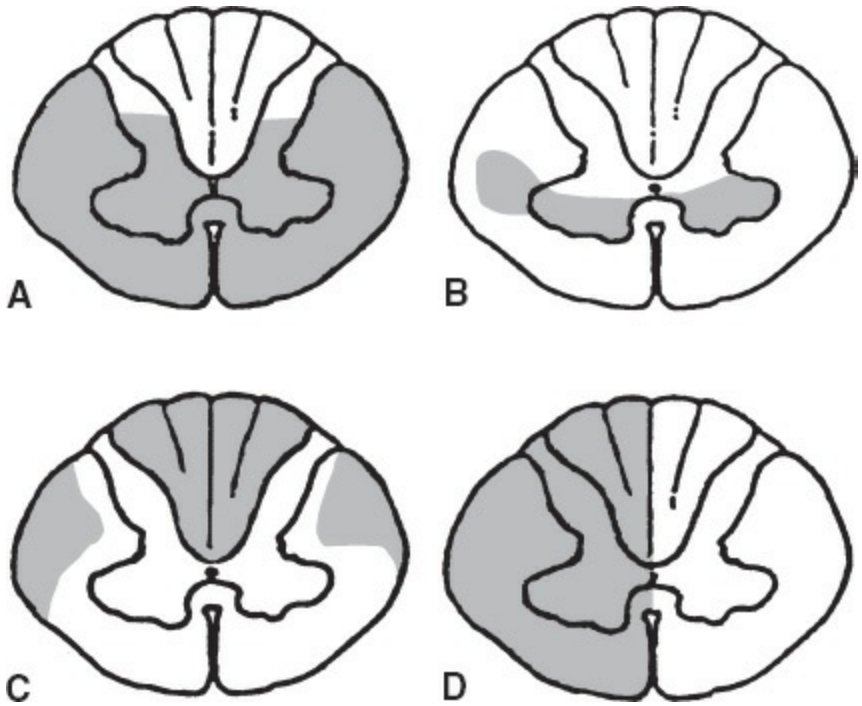

19. Manifestación neurológica de hipovitaminosis B_{12}.

20. Lesión ocasionada por una oclusión vascular.

21. Pérdida de la sensibilidad vibratoria en el lado derecho; pérdida de las sensibilidades dolorosa y térmica en el lado izquierdo.

22. Pérdida bilateral de las sensibilidades dolorosa y térmica en las piernas.

23. Pérdida bilateral de las sensibilidades dolorosa y térmica en las manos; atrofia muscular en ambas manos; paresia espástica sólo en el lado derecho.

24. Incontinencia urinaria y tetraplejía.

25. Ausencia de atrofia muscular o fasciculaciones.

26. Enfermedad desmielinizante.

RESPUESTAS RAZONADAS

1. La respuesta es la C. En la lesión A se produce una degeneración bilateral de las astas anteriores a nivel cervical medio, con parálisis fláccida de las extremidades superiores.

2. La respuesta es la D. En la lesión B se produce una degeneración bilateral de los tractos corticoespinales laterales, con paresia espástica de las extremidades inferiores que afecta primordialmente a los músculos distales a la rodilla. La paresia espástica de las extremidades superiores queda enmascarada por la parálisis fláccida resultante de la lesión A. La apalestesia es la incapacidad de percibir la vibración de un diapasón.

3. La respuesta es la E. Las lesiones A y B son el resultado de la esclerosis lateral amiotrófica, una enfermedad motora pura.

4. La respuesta es la D. La lesión de la médula cervical daría lugar a un síndrome de Horner bilateral, paresia espástica homolateral y pérdida contralateral de las sensibilidades dolorosa y térmica. El síndrome de Horner se manifiesta siempre en el mismo lado de la lesión. Esta lesión origina un síndrome de Brown-Séquard clásico.

5. La respuesta es la D. La siringomielia es una cavitación de la médula espinal que se observa con más frecuencia en los segmentos cervicodorsales. Este proceso da lugar a una pérdida bilateral de las sensibilidades dolorosa y térmica que sigue una distribución en esclavina, así como a una atrofia de los músculos intrínsecos de las manos. La esclerosis lateral amiotrófica es un síndrome motor puro; la degeneración mixta subaguda incluye trastornos sensitivos y motores; la enfermedad de Werdnig-Hoffmann es un proceso motor puro, y la tabes dorsal es un síndrome sensitivo puro (neurosífilis).

6. La respuesta es la C. La esclerosis lateral amiotrófica afecta a las neuronas motoras superior e inferior. También se conoce como enfermedad de los sistemas motores. La pérdida de células de Purkinje, como se observa en la atrofia de la corteza cerebelosa (atrofia cerebelo-olivar) da lugar a signos cerebelosos. La pérdida de células en el globo pálido y el putamen se observa en la enfermedad de Wilson (degeneración hepatolenticular). La desmielinización de los axones en los cordones posterior y lateral se observa en la degeneración mixta subaguda. La desmielinización de los axones en el brazo posterior de la cápsula interna da lugar a una hemiparesia espástica contralateral.

7. La respuesta es la A. La sección completa del tracto espinotalámico da lugar a una pérdida de las sensibilidades dolorosa y térmica que se inicia un segmento por debajo de la lesión. La destrucción del asta anterior origina una parálisis fláccida completa y arreflexia a nivel de la lesión. La sección completa del tracto corticoespinal provoca una paresia espástica por debajo de la lesión. La sección completa de los tractos espinocerebelosos posterior y anterior produce una incoordinación cerebelosa.

8. La respuesta es la D. La parálisis bulbar progresiva es un componente de la neurona motora inferior en la esclerosis lateral amiotrófica, o enfermedad de Charcot. La enfermedad produce debilidad y atrofia musculares, sin trastornos sensitivos. La pérdida de la discriminación táctil y de la sensación vibratoria, así como la estereoanestesia y la irritación de las raíces dorsales, son otros tantos trastornos sensitivos que se hallan en el síndrome de los cordones posteriores.

9. La respuesta es la C. La espasticidad en rueda dentada es un déficit motor homolateral por debajo de una lesión del tracto corticoespinal lateral. Se caracteriza por una resistencia inicial, que luego se desvanece, frente al movimiento brusco de una articulación.

10. La respuesta es la D. El síndrome del epicono interesa los segmentos L4 a S2 y da lugar a una pérdida del control voluntario de la vejiga y del recto, discapacidad motora y ausencia del reflejo aquíleo.

11. La respuesta es la A. La polineuritis idiopática aguda, o síndrome de Guillain-Barré, es una lesión del sistema nervioso periférico. Sigue típicamente a una enfermedad infecciosa y es consecuencia de una reacción inmune de tipo celular.

12. La respuesta es la E. El síndrome de los cordones posteriores da lugar a un déficit sensitivo conocido como distaxia sensitiva, o signo de Romberg. Los pacientes con Romberg positivo son capaces de permanecer en bipedestación con los ojos abiertos, pero se caen al cerrarlos.

13. La respuesta es la I. La enfermedad de Werdnig-Hoffmann es un proceso degenerativo heredofamiliar del lactante, que interesa sólo la NMI.

14. La respuesta es la E. El síndrome de Guillain-Barré se caracteriza por unos valores elevados de proteínas en el LCR, con cifras normales de células (disociación albuminocitológica).

15. La respuesta es la F. La esclerosis múltiple se caracteriza por lesiones asimétricas, que se localizan con frecuencia en la sustancia blanca de los segmentos cervicales.

16. La respuesta es la B. El síndrome de la cola de caballo ocurre con frecuencia por una hernia del disco intervertebral; es habitual que exista un dolor radicular espontáneo e intenso.

17. La respuesta es la C. La espondilosis cervical es la mielopatía más frecuente. Los síntomas consisten en una rigidez dolorosa del cuello, dolor y debilidad en los brazos y debilidad espástica en las piernas, con distaxia; son frecuentes los trastornos sensitivos.

18. La respuesta es la D. La ataxia de Friedreich es la ataxia hereditaria más común, con herencia autosómica recesiva. Los cordones posteriores y los tractos espinocerebeloso y corticoespinal se hallan desmielinizados. La ataxia de Friedreich da

lugar a una pérdida de células de Purkinje en la corteza cerebelosa, y a una pérdida de neuronas en el núcleo dentado.

19. La respuesta es la C. Una manifestación neurológica de la hipovitaminosis B_{12} es la degeneración mixta subaguda. No hay afectación de la NMI.

20. La respuesta es la A. La lesión A muestra el territorio de infarto resultante de la oclusión de la arteria espinal anterior.

21. La respuesta es la D. La hemisección medular (síndrome de Brown-Séquard) en el lado derecho da lugar a una pérdida de la sensibilidad vibratoria en ese lado y a una pérdida de las sensibilidades dolorosa y térmica en el lado izquierdo (pérdida sensitiva disociada).

22. La respuesta es la A. La oclusión total de la arteria espinal anterior, que afecta a cinco segmentos cervicales, da lugar a un infarto de los dos tercios anteriores de la médula espinal, con interrupción de ambos tractos espinotalámicos laterales. El paciente sufriría una pérdida de las sensibilidades dolorosa y térmica por debajo de la lesión.

23. La respuesta es la B. La lesión B muestra una siringomielia cervical que interesa la comisura blanca anterior, ambas astas anteriores y el tracto corticoespinal derecho. El paciente sufriría una pérdida de las sensibilidades dolorosa y térmica en las manos, atrofia muscular en ambas manos y paresia espástica en el lado derecho.

24. La respuesta es la A. En la lesión A, los cordones lateral y anterior se han infartado por oclusión arterial. La destrucción bilateral del tracto corticoespinal lateral en los niveles cervicales altos da lugar a una tetraplejía (paresia espástica de las extremidades superiores e inferiores). La destrucción bilateral de los cuadrantes anterolaterales da lugar a incontinencia urinaria y fecal.

25. La respuesta es la C. En la lesión C, degeneración mixta subaguda, no se afecta la NMI; por lo tanto no hay parálisis fláccida, atrofia muscular o fasciculaciones.

26. La respuesta es la C. En la lesión C, degeneración mixta subaguda, hay una degeneración simétrica de la sustancia blanca, tanto en los cordones posteriores (fascículo grácil) como en los cordones laterales (tractos corticoespinales). En esta enfermedad degenerativa están interesados las vainas de mielina y los cilindroejes. La degeneración mixta subaguda se incluye entre las enfermedades nutricionales (en este caso una neuropatía por hipovitaminosis B_{12}). En las enfermedades desmielinizantes verdaderas (p. ej., esclerosis múltiple) están interesadas las vainas de mielina, pero los cilindroejes y las células nerviosas se hallan relativamente indemnes.

CAPÍTULO
9

Tronco encefálico

I. Introducción: el tronco encefálico (fig. 9-1)

- Comprende el **bulbo raquídeo,** la **protuberancia** y el **mesencéfalo** (cerebro medio).
- Se extiende desde la decusación piramidal hasta la comisura posterior.
- Da lugar a los pares craneales III a XII.
- Recibe su irrigación sanguínea del sistema vertebrobasilar.

II. Bulbo raquídeo (mielencéfalo)

A. Visión global: el bulbo raquídeo

- Contiene los centros vegetativos que regulan la respiración, la circulación y la motilidad gastrointestinal.
- Se extiende desde la decusación piramidal hasta el surco protuberancial inferior.
- Da lugar a los pares craneales IX a XII. Los núcleos de los pares V y VIII se extienden caudalmente hacia el interior del bulbo raquídeo.
- Está conectado con el cerebelo a través del pedúnculo cerebeloso inferior.

B. Estructuras internas del bulbo raquídeo (figs. 9-2 a 9-5)

1. Vías sensitivas ascendentes y núcleos de conexión

a. Fascículos grácil y cuneiforme

- Conducen los impulsos del cordón posterior.
- Terminan en los núcleos grácil y cuneiforme.

b. Núcleos grácil y cuneiforme

- Contienen las neuronas de segundo orden de la vía de los cordones posteriores-lemnisco interno.
- Dan lugar a fibras arqueadas internas.
- Se proyectan desde el lemnisco interno hasta el núcleo posterolateral ventral del tálamo.

c. Fibras arqueadas internas

- Se originan a partir de los núcleos grácil y cuneiforme y forman el lemnisco interno contralateral.

d. Decusación del lemnisco interno (v. fig. 9-3)

- Está formada por las fibras arqueadas internas que se cruzan.

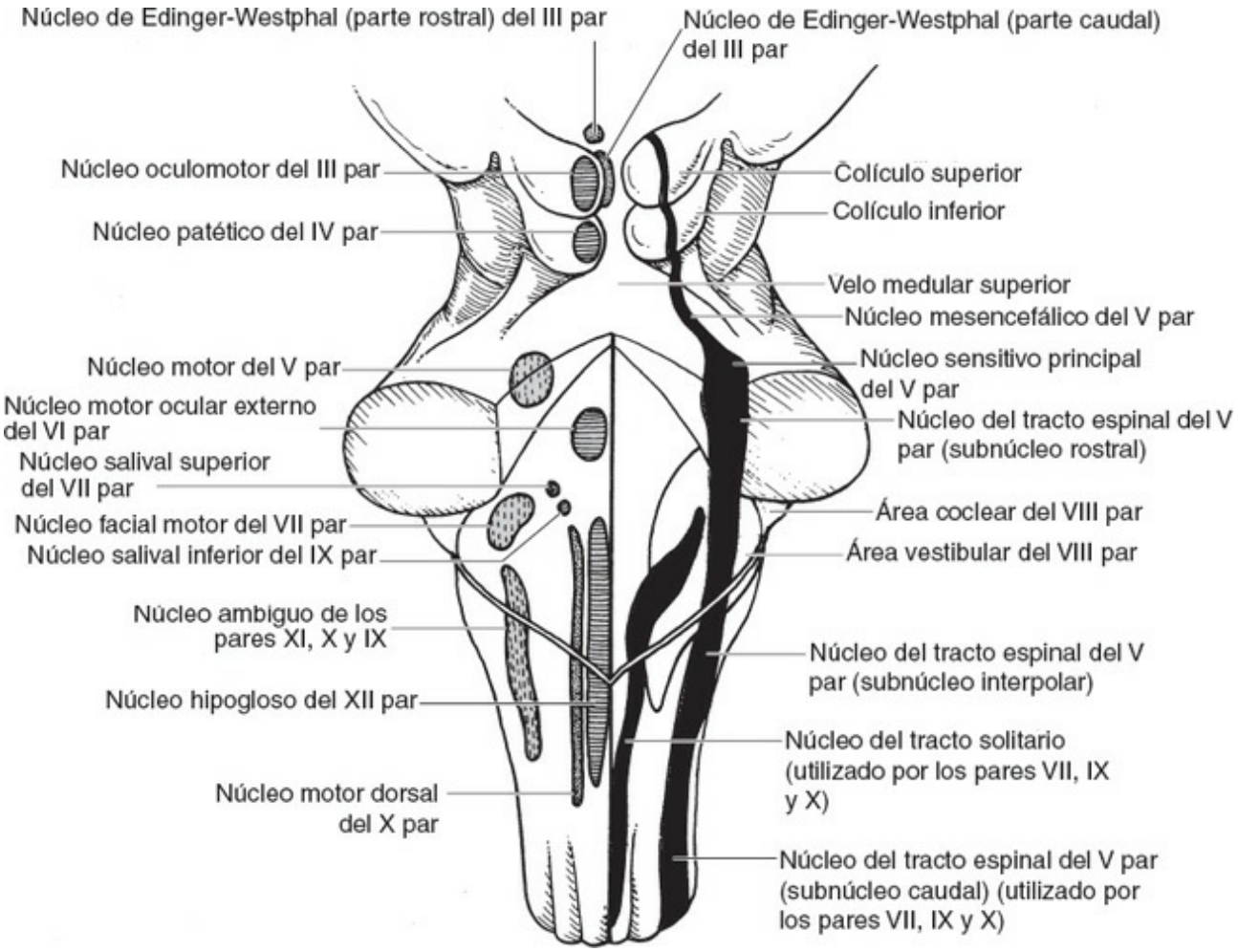

Figura 9-1. Bosquejo del tronco encefálico que muestra la localización de los núcleos motores y sensitivos de los pares craneales. Los núcleos motores se presentan en la parte *izquierda* de la figura; los núcleos sensitivos, en la parte *derecha*.

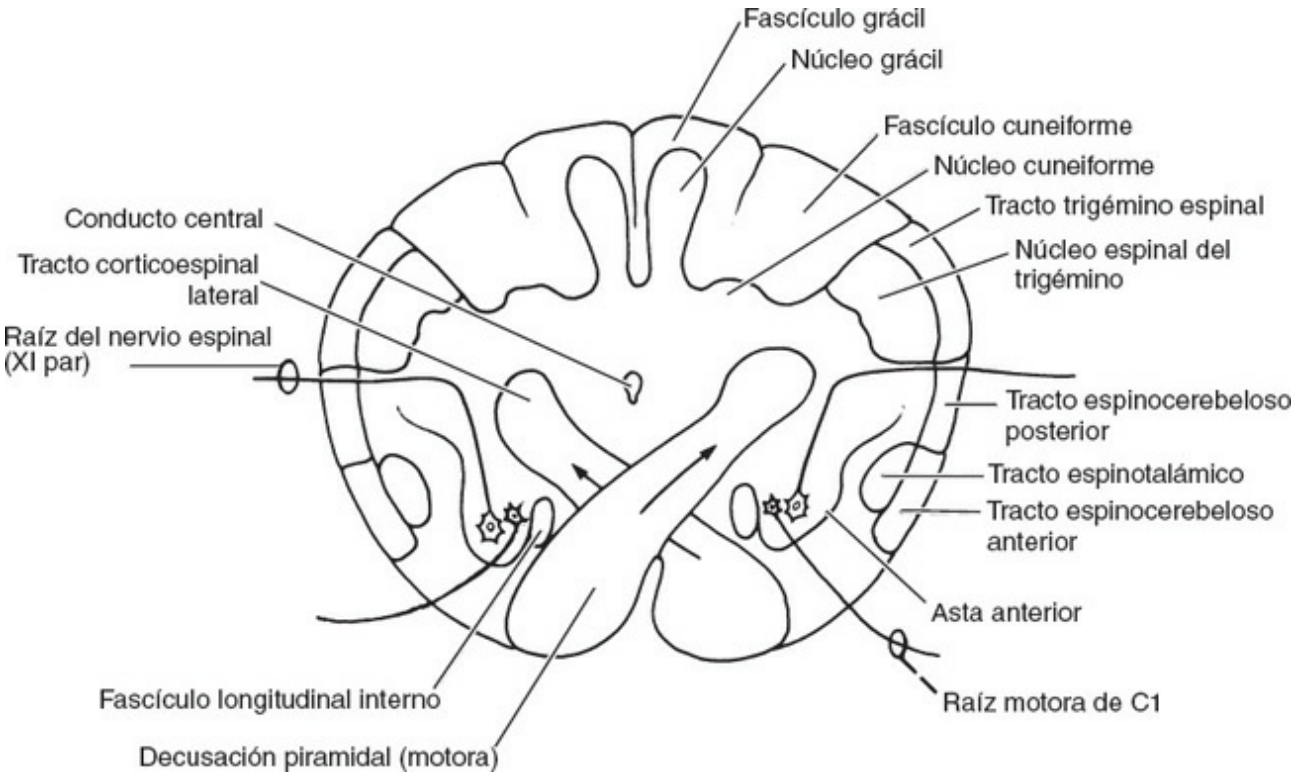

Figura 9-2. Corte transversal de la parte inferior del bulbo raquídeo a nivel de la decusación piramidal (motora). El núcleo del nervio espinal (XI par) está localizado en el asta anterior y da lugar a la raíz espinal del XI par. Las neuronas del asta anterior del núcleo espinal dan lugar a las raíces anteriores de C1.

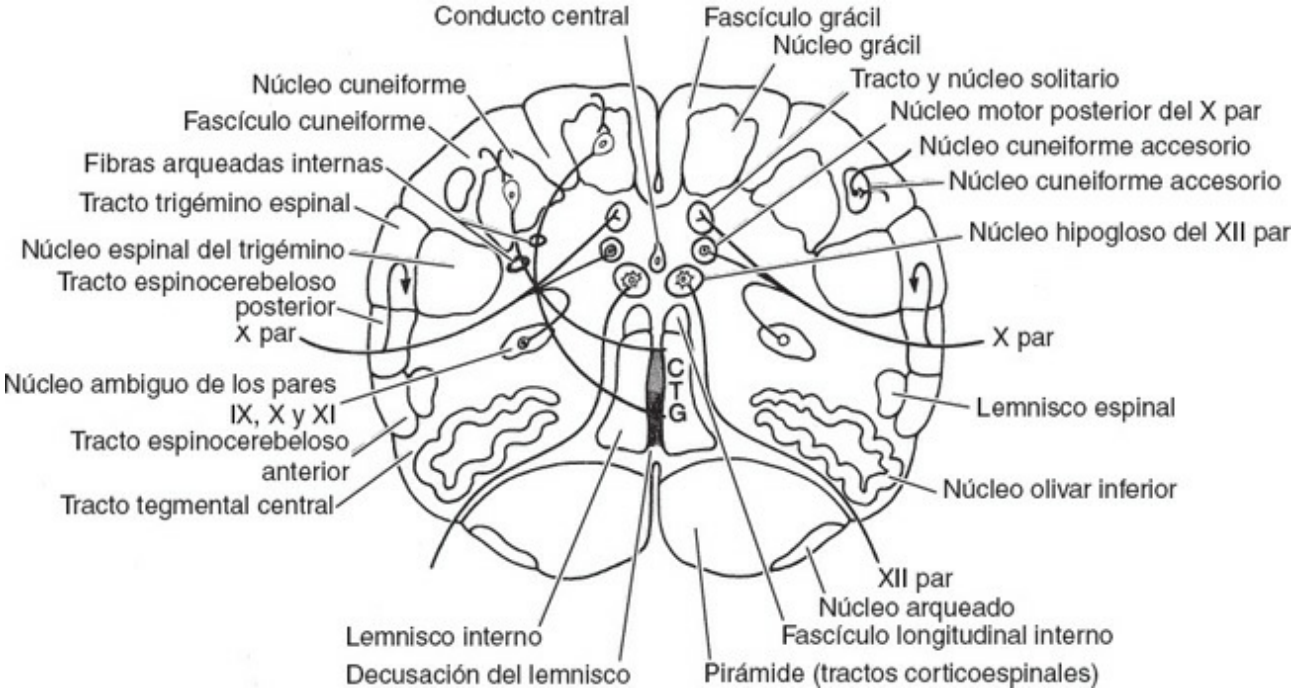

Figura 9-3. Corte transversal de la parte inferior del bulbo raquídeo a nivel de la decusación del lemnisco interno. Las fibras arqueadas internas se cruzan y forman el lemnisco interno. CTG, componentes cuneiforme (brazo), tronco y grácil (pierna) del lemnisco interno. Las fibras ASG del nervio neumogástrico (X par) penetran

en el tracto trigémino espinal del V par *(flecha)*.

e. Lemnisco interno

- Conduce los impulsos de los cordones posteriores hacia el núcleo posterolateral ventral.

f. Lemnisco espinal (v. II B 4 i)

- Contiene los tractos espinotalámicos lateral y anterior y el tracto espinotectal.

2. Vías motoras descendentes

a. Decusación piramidal (v. fig. 9-2)

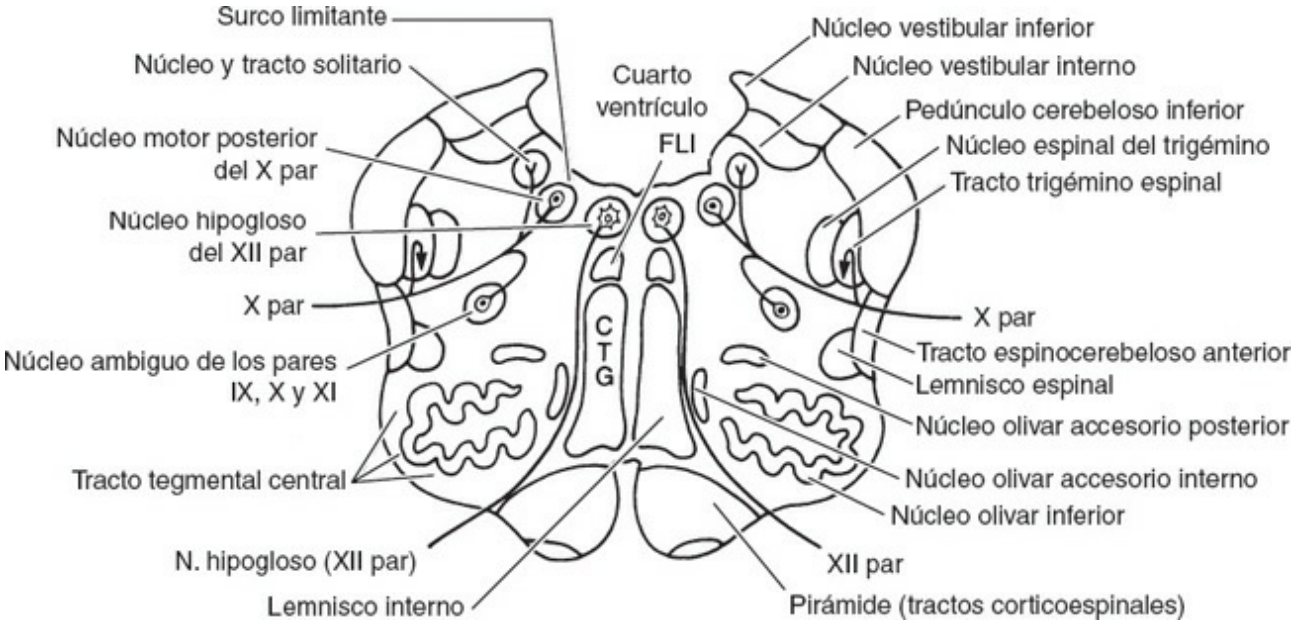

Figura 9-4. Corte transversal del bulbo raquídeo a nivel olivar medio. Los nervios neumogástrico (X par), hipogloso (XII par) y vestibular (VIII par) destacan en este corte. El núcleo ambiguo origina fibras eferentes viscerales especiales a los pares IX, X y XI. El tracto espinocerebeloso posterior se halla en el pedúnculo cerebeloso inferior. CTG, componentes cuneiforme, tronco y grácil del lemnisco interno; FLI, fascículo longitudinal interno.

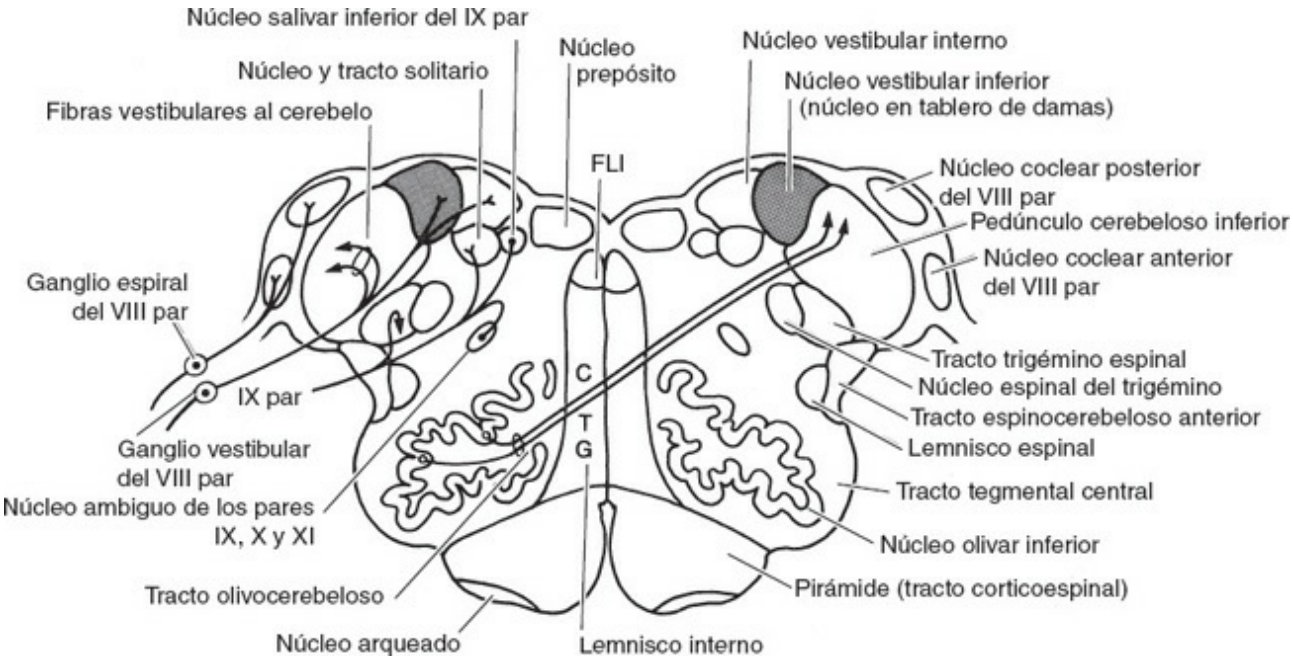

Figura 9-5. Parte anterior del bulbo raquídeo a nivel de los núcleos cocleares posterior y anterior (del VIII par). El nervio glosofaríngeo (IX par) también se halla a este nivel. El núcleo hipogloso (del XII par) ha quedado reemplazado por el núcleo prepósito. Las fibras ASG del nervio glosofaríngeo (IX par) penetran en el tracto trigémino espinal del V par *(flecha)*. CTG, componentes cuneiforme, tronco y grácil del lemnisco interno; FLI, fascículo longitudinal interno.

- Está situada en la unión bulbomedular.
- Consiste en las fibras corticoespinales que se cruzan.

b. Pirámides (v. figs. 9-4 y 9-5)

- Constituyen la base del bulbo raquídeo.
- Contienen fibras corticoespinales sin cruzar.

3. Vías cerebelosas y núcleos de conexión

a. Núcleo cuneiforme accesorio (lateral)

- Contiene las neuronas de segundo orden del tracto cuneocerebeloso.
- Proyecta los impulsos al cerebelo por vía del pedúnculo cerebeloso inferior.

b. Núcleo olivar inferior

- Está situado por debajo de la oliva.
- Es un núcleo de conexión cerebelosa que proyecta las fibras olivocerebelosas por vía del pedúnculo cerebeloso inferior a la corteza cerebelosa contralateral y a los núcleos cerebelosos contralaterales.
- Recibe impulsos desde el núcleo rojo.

c. Tracto tegmental central

- Se extiende desde el mesencéfalo hasta el núcleo olivar inferior.
- Contiene fibras rubroolivares y reticulotalámicas.
- Contiene fibras gustativas.

d. Núcleo reticular lateral

- Es un núcleo de conexión cerebelosa que se proyecta por el pedúnculo cerebeloso inferior al cerebelo.

e. Núcleo arqueado

- Está localizado en la superficie anterior de las pirámides.
- Da lugar a fibras arcuatocerebelosas que se convierten en las estrías medulares de la fosa romboidea.

f. Tracto espinocerebeloso posterior

- Sirve de mediador de la sensibilidad propioceptiva inconsciente desde las extremidades inferiores al cerebelo, por vía del pedúnculo cerebeloso inferior.

g. Tracto espinocerebeloso anterior

- Sirve de mediador de la sensibilidad propioceptiva inconsciente desde las extremidades inferiores al cerebelo, por vía del pedúnculo cerebeloso superior.

h. Pedúnculo cerebeloso inferior

- Conecta el bulbo raquídeo con el cerebelo.

4. Núcleos de los pares craneales y tractos asociados

a. Fascículo longitudinal interno (FLI)

- Contiene fibras vestibulares del VIII par que coordinan los movimientos oculares por vía de los pares III, IV y VI.
- Interviene en el nistagmo y la mirada conjugada lateral.

b. Tracto solitario

- Recibe impulsos aferentes viscerales generales (AVG) desde los pares IX y X.
- Recibe impulsos aferentes viscerales especiales (AVE) desde los pares VII, IX y X.

c. Núcleo solitario

- Proyecta impulsos AVG y AVE homolateralmente por vía del tracto tegmental central al núcleo parabraquial de la protuberancia y al núcleo posterointerno del tálamo.

d. Núcleo motor dorsal del X par (v. figs. 9-1, 9-3 y 9-4)

- Da lugar a fibras parasimpáticas preganglionares vagales de tipo eferente visceral general (EVG) que hacen sinapsis en los ganglios terminales (intramurales) de las vísceras torácicas y abdominales.

e. Núcleo salival inferior del IX par

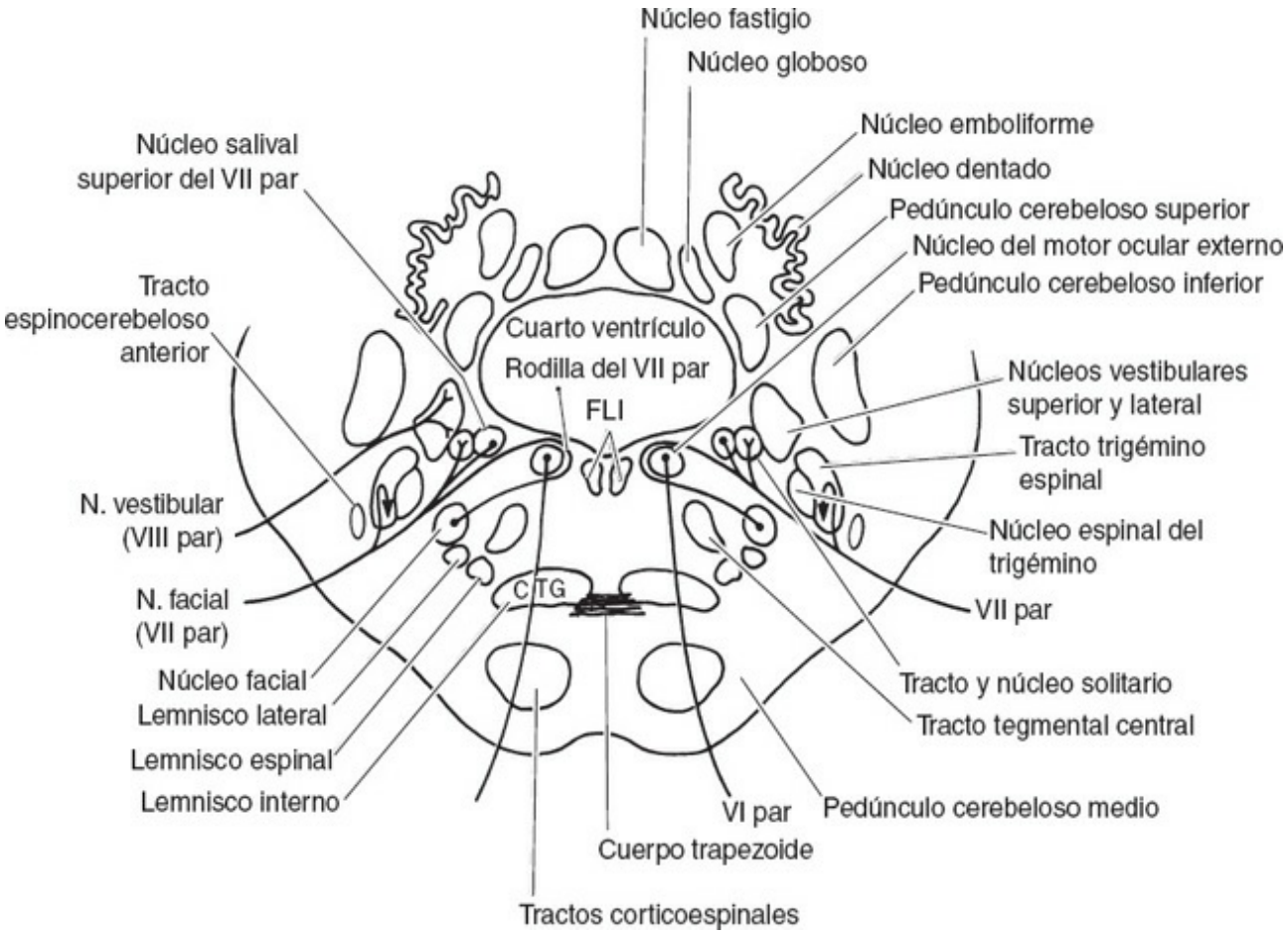

Figura 9-6. Parte inferior de la protuberancia a nivel de los núcleos motor ocular externo (VI par) y facial (VII par). Las fibras intraaxiales del motor ocular externo pasan a través del lemnisco interno y de las fibras corticoespinales descendentes. Nótese el curso en asa de las fibras intraaxiales del nervio facial que salen del tronco encefálico por el ángulo pontocerebeloso. Los cuatro núcleos cerebelosos están situados sobre el cuarto ventrículo. Adviértase también el curso en asa que siguen las fibras del nervio facial. CTG, componentes cuneiforme, tronco y grácil del lemnisco interno; FLI, fascículo longitudinal interno.

- Da lugar a fibras EVG parasimpáticas preganglionares que hacen sinapsis en el ganglio ótico.

f. Núcleo hipogloso del XII par (v. figs. 9-1, 9-3 y 9-4)

- Da lugar a fibras eferentes somáticas generales (ESG) que inervan los músculos intrínsecos y extrínsecos de la lengua.

g. Núcleo ambiguo de los pares IX, X y XI (v. figs. 9-1 y 9-3 a 9-5)

- Representa una columna celular eferente visceral especial (EVE) cuyos axones inervan los músculos del arco faríngeo de la laringe y la faringe. Estas fibras contribuyen a porciones de los pares IX, X y XI y salen del bulbo por el surco postolivar.

h. Asta anterior del XI par (v. fig. 9-2).

- Se localiza a nivel de la decusación piramidal.
- Contiene neuronas motoras del nervio espinal.

i. Tracto trigémino espinal (fig. 9-6; v. figs. 9-2 a 9-4)

- Reemplaza al tracto posterolateral de Lissauer.
- Contiene fibras aferentes somáticas generales (ASG) de las neuronas de primer orden que intervienen en las sensibilidades dolorosa, térmica y táctil ligera procedentes de la cara, por vía de los pares V, VII, IX y X.
- Se proyecta al núcleo espinal del trigémino.

j. Núcleo espinal del trigémino (v. figs. 9-1 a 9-6)

- Reemplaza a la sustancia gelatinosa de la médula espinal.
- Da lugar a axones que se cruzan y forman el tracto trigeminotalámico anterior. Este tracto termina en el núcleo posterointerno ventral del tálamo.

k. Núcleos vestibulares inferior e interno del VIII par

- Reciben impulsos propioceptivos aferentes somáticos especiales (ASE) desde los conductos semicirculares, el utrículo, el sáculo y el cerebelo.
- Se proyectan al cerebelo y al FLI.

5. Área postrema

- Está situada por delante del *obex* en el suelo del cuarto ventrículo.
- Es un órgano periventricular que carece de barrera hematoencefálica.

III. Protuberancia

A. Visión global: la protuberancia

- Se extiende desde el surco protuberancial inferior hasta el surco protuberancial superior.
- Se compone de la **base,** que contiene los tractos corticobulbar, corticoespinal y corticoprotuberancial y los núcleos protuberanciales, y el **tegmento** (calota), que contiene núcleos de los pares craneales, núcleos reticulares y las principales vías sensitivas ascendentes.
- Está conectada con el cerebelo a través del pedúnculo cerebeloso medio.
- Contiene núcleos de conexión auditiva y núcleos vestibulares; estos últimos regulan los mecanismos posturales y los reflejos vestibulooculares.
- En su porción caudal contiene el núcleo motor facial del VII par, que inerva los músculos de la expresión facial.
- En su porción media contiene el núcleo motor trigémino del V par; sus axones inervan los músculos de la masticación.
- Contiene un centro para la mirada lateral.
- Da lugar a los pares craneales V a VIII.

B. Estructuras internas de la protuberancia (fig. 9-7; v. fig. 9-6)

1. Vías sensitivas ascendentes y núcleos de conexión

a. Núcleos cocleares posterior y anterior (v. fig. 9-5)

- Reciben impulsos auditivos desde la cóclea a través de fibras ASE por vía de la rama coclear del VIII par.
- Son unos núcleos de conexión auditiva que dan lugar al lemnisco homolateral y contralateral.

b. Cuerpo trapezoide

- Está formado por fibras cruzadas de los núcleos cocleares anteriores.
- Contiene las estrías acústicas, los lemniscos internos, las fibras de salida del VI par y las fibras corticobulbares aberrantes.

c. Núcleo olivar superior

- Es un núcleo de conexión auditiva a nivel del cuerpo trapezoide.
- Recibe impulsos de los núcleos cocleares.
- Contribuye bilateralmente al lemnisco interno.

d. Lemnisco lateral

- Es una vía auditiva protuberancial que se extiende desde el cuerpo trapezoide hasta el núcleo del colículo inferior.
- Conduce una mayoría de impulsos cocleares contralaterales.

e. Lemnisco interno

- Sirve de mediador entre los impulsos contralaterales de los cordones posteriores y el núcleo posterolateral ventral del tálamo.

f. Lemnisco espinal

- Contiene los tractos espinotalámicos lateral y anterior y el tracto espinotectal.

2. Vías motoras descendentes (base de la protuberancia)

a. Tracto corticobulbar

- Hace sinapsis en los núcleos motores de los pares craneales, excepto en los núcleos oculomotores de los pares III, IV y VI.

b. Tracto corticoespinal (tracto piramidal)

- Hace sinapsis en el asta anterior de la médula espinal.

c. Tracto corticoprotuberancial

- Hace sinapsis en los núcleos de la protuberancia.

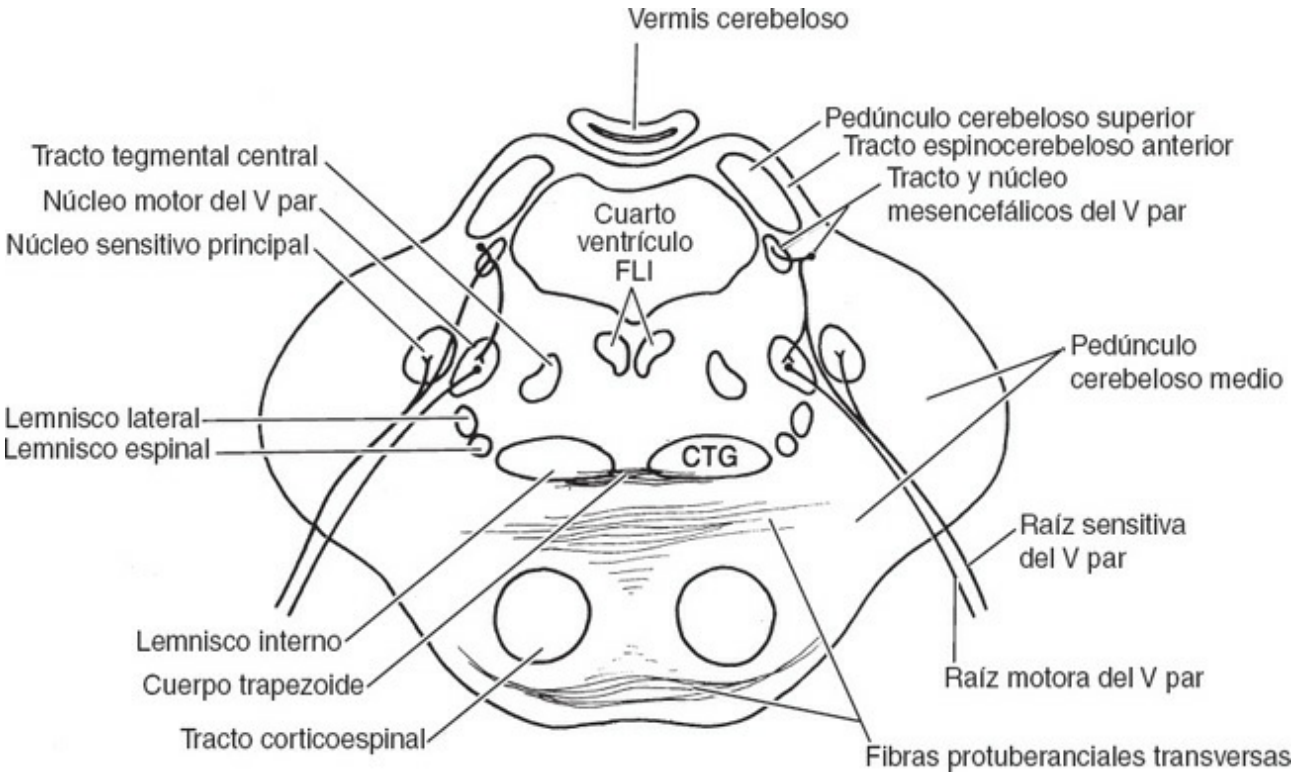

Figura 9-7. Parte media de la protuberancia a nivel de los núcleos motores y los principales núcleos sensitivos del nervio trigémino (V par). El tracto y el núcleo mesencefálicos proporcionan el asa aferente del reflejo miotático mandibular; el núcleo motor del trigémino es el asa eferente. CTG, componentes cuneiforme, tronco y grácil del lemnisco interno; FLI, fascículo longitudinal interno.

3. Vías y núcleos de conexión cerebelosa

a. Tracto tegmental central

- Se extiende desde el mesencéfalo hasta el núcleo olivar inferior.
- Contiene fibras rubroolivares y reticulotalámicas.

b. Cuerpo yuxtarrestiforme

- Forma parte del pedúnculo cerebeloso inferior.
- Contiene fibras vestibulocerebelosas, cerebelovestibulares y cerebelorreticulares.

c. Pedúnculo cerebeloso medio

- Contiene fibras pontocerebelosas.
- Conecta la protuberancia con el cerebelo.

d. Pedúnculo cerebeloso superior

- Conecta el cerebelo con la protuberancia y el mesencéfalo.
- Contiene las fibras dentorrubrotalámicas y el tracto espinocerebeloso anterior.

e. Núcleos protuberanciales

- Son núcleos de conexión cerebelosa en la base de la protuberancia.
- Dan lugar a fibras pontocerebelosas que constituyen el pedúnculo

cerebeloso medio.

4. **Núcleos de los pares craneales y tractos asociados**

   a. **Núcleos cocleares posterior y anterior del VIII par**
      - Se hallan en la unión bulboprotuberancial.

   b. **Núcleos vestibulares interno, lateral y superior del VIII par** (v. fig. 9-6)
      - Reciben impulsos propioceptivos (ASE) de los conductos semicirculares, el utrículo, el sáculo y el cerebelo.
      - Se proyectan al cerebelo y al FLI.
      - El núcleo vestibular lateral da lugar al tracto vestibuloespinal lateral.

   c. **Fascículo longitudinal interno**
      - Contiene fibras vestibulares del VIII par que coordinan los movimientos oculares por vía de los pares III, IV y VI.
      - Interviene en el nistagmo y la mirada conjugada lateral.

   d. **Núcleo motor ocular externo del VI par** (v. fig. 9-6)
      - En el tegmento protuberancial interno inferior subyace al colículo facial de la fosa romboidea.
      - Proyecta fibras que salen a través del cuerpo trapezoide y el tracto corticoespinal de la base de la protuberancia.
      - Da lugar a fibras ESG que inervan el músculo recto ocular externo.
      - Da lugar a fibras que se proyectan, por vía del FLI, al subnúcleo recto interno contralateral del núcleo motor ocular común (III par).
      - Es el **centro protuberancial de la mirada conjugada lateral,** que recibe órdenes del campo visual frontal contralateral (área 8). Inerva, por vía del FLI, el músculo recto ocular interno contralateral, y, por vía de fibras abductoras, el músculo ocular recto externo homolateral para realizar la mirada conjugada lateral.

   e. **Núcleo facial del VII par** (v. fig. 9-6)
      - Da lugar a fibras EVE que inervan los músculos de la expresión facial.
      - Recibe impulsos bilaterales para los músculos faciales superiores, e impulsos contralaterales para los músculos faciales inferiores.
      - Contiene neuronas que proyectan axones dorsomedialmente, los cuales circundan en forma de rodilla el núcleo del motor ocular externo, pasan ventrolateralmente entre el núcleo facial y el núcleo espinal del trigémino y salen del tronco encefálico por el ángulo cerebeloprotuberancial.

   f. **Núcleo salival superior del VII par**
      - Incluye el núcleo lagrimal.
      - Da lugar a fibras parasimpáticas preganglionares EVG que hacen sinapsis en los ganglios pterigopalatino y submaxilar.

   g. **Tracto trigémino espinal y núcleo del V par**

   h. **Núcleo motor del V par**

- Está situado en el tegmento medioprotuberancial lateral a nivel de la entrada del nervio trigémino.
- Se halla por dentro del núcleo sensitivo principal del nervio trigémino.
- Recibe impulsos corticobulbares bilaterales.
- Da lugar a fibras EVE que inervan los músculos masticadores.

i. Núcleo sensitivo principal del V par

- Está situado por fuera del núcleo motor del V par.
- Recibe impulsos de las sensibilidades táctil discriminativa y de presión en la cara.
- Da lugar a fibras trigeminotalámicas que se unen al tracto trigeminotalámico anterior contralateral.
- Da lugar al tracto trigeminotalámico posterior no cruzado que termina en el núcleo posterointerno ventral del tálamo.

j. Núcleo y tracto mesencefálicos del V par (figs. 9-8 y 9-9; v. fig. 9-7).

- Se extiende desde la parte superior de la protuberancia hasta la parte superior del mesencéfalo.
- Contiene neuronas seudounipolares.
- Recibe impulsos de los husos musculares y los presorreceptores (músculos masticadores y oculares extrínsecos).

5. *Locus caeruleus*

- Es un núcleo que contiene melanina, situado en la protuberancia y el mesencéfalo.
- Es un importante núcleo del sistema monoaminérgico que proyecta axones noradrenérgicos a todas las partes del sistema nervioso central (SNC).

IV. Mesencéfalo (cerebro medio) (v. figs. 9-8 y 9-9)

A. Visión global: el mesencéfalo

- Interviene en los reflejos auditivos y visuales.
- Contiene el nervio motor ocular común (III par) y el nervio patético (IV par), que inervan los músculos oculares extrínsecos.
- En su extensión rostral contiene un centro para la mirada conjugada vertical.
- Contiene la **sustancia negra,** el mayor núcleo mesencefálico; la degeneración de este núcleo motor extrapiramidal da lugar a la enfermedad de Parkinson.
- Contiene la **formación reticular paramediana**; las lesiones de esta formación originan un coma.
- Se extiende desde el velo medular superior hasta la comisura posterior.
- Da lugar a dos pares craneales: **III par** (motor ocular común) y **IV par** (patético).
- Consta de tres partes que, desde atrás adelante, son: el **techo,** el **tegmento** y la

base (base peduncular).

B. Estructuras del mesencéfalo

1. Techo

- Está localizado por detrás del acueducto cerebral.
- Forma el techo del mesencéfalo e incluye los colículos superior e inferior.

2. Tegmento

- Se localiza entre el techo y la base (base peduncular).
- Contiene núcleos de los pares craneales y vías sensitivas.

3. Base peduncular (cruz del cerebro)

- Forma la base del mesencéfalo y contiene los tractos corticoespinal, corticobulbar y corticoprotuberancial.

4. Pedúnculo cerebral

- Incluye el tegmento y la base peduncular.

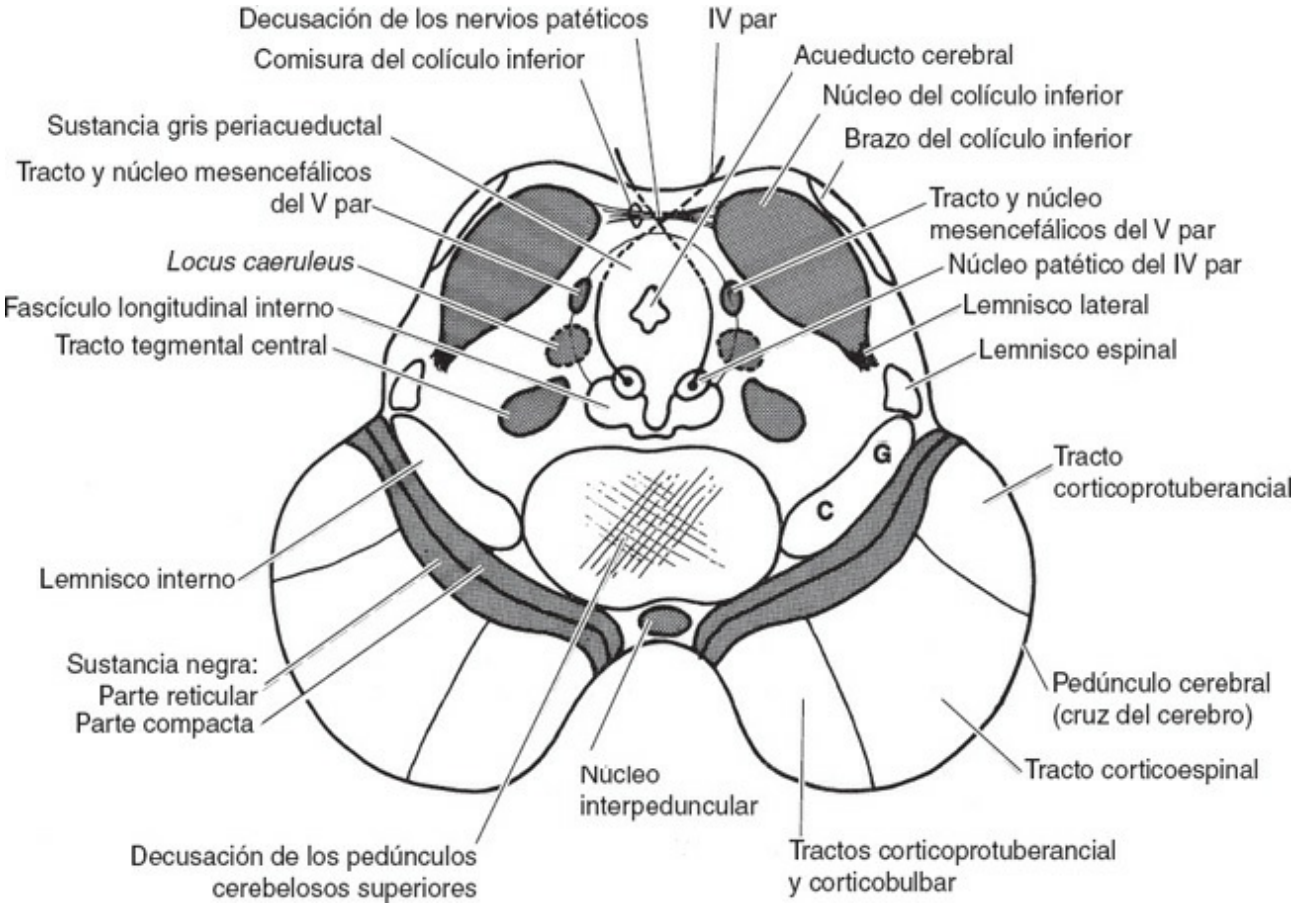

Figura 9-8. Mesencéfalo a nivel del colículo inferior, la decusación de los pedúnculos cerebelosos superiores y el núcleo patético (IV par). Las fibras del patético se cruzan y salen por la cara posterior del tronco encefálico.

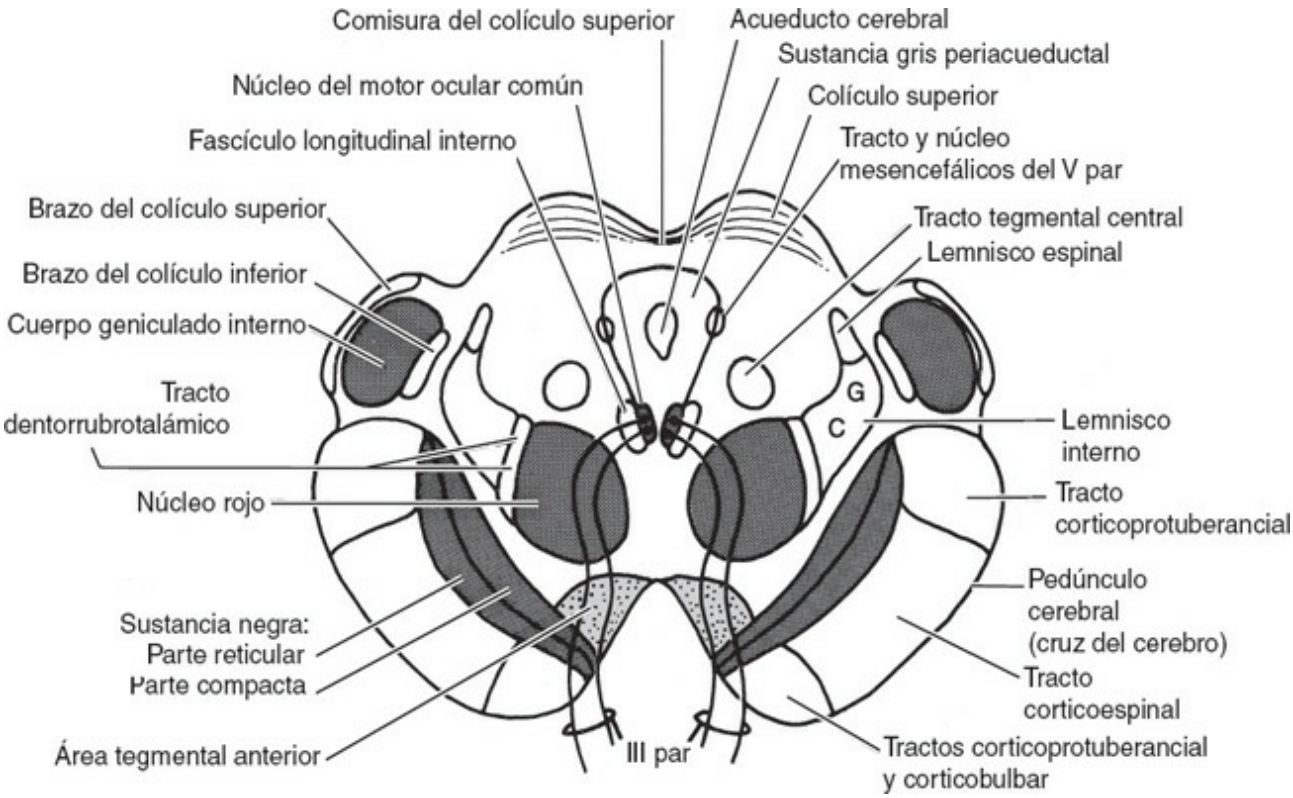

Figura 9-9. Mesencéfalo a nivel del colículo superior, el núcleo oculomotor (del par III) y el núcleo rojo. Las fibras del motor ocular común pasan lateralmente a través del núcleo rojo y la base peduncular y salen por la fosa interpeduncular.

5. Área pretectal

- Está localizada entre el colículo superior y el trígono de la habénula.

C. Nivel colicular inferior del mesencéfalo (v. fig. 9-8)

1. Colículo inferior

- Contiene el núcleo del colículo inferior.

2. Núcleo del colículo inferior

- Es un núcleo de conexión auditiva que recibe impulsos biaurales desde el lemnisco lateral.
- Se proyecta al cuerpo geniculado interno a través del brazo del colículo inferior.

3. Lemnisco lateral

- Proyecta la información auditiva biaural hacia el núcleo del colículo inferior.

4. Comisura del colículo inferior

- Conecta entre sí el núcleo colicular inferior con su homólogo del lado opuesto.

5. Brazo del colículo inferior

- Conduce la información auditiva desde el núcleo colicular inferior hasta el cuerpo geniculado interno.

6. Acueducto cerebral

- Está localizado entre el techo y el tegmento.
- Está rodeado por la sustancia gris periacueductal.
- Conecta entre sí los ventrículos tercero y cuarto.
- Su bloqueo (estenosis del acueducto) origina una **hidrocefalia.**

7. Sustancia gris periacueductal

- Es la sustancia gris central que rodea al acueducto cerebral.
- Contiene varios grupos de núcleos.

  a. *Locus caeruleus*

  b. Núcleo y tracto mesencefálicos

  c. Núcleo tegmental posterior

  - Contiene neuronas encefalinérgicas que intervienen en el control endógeno del dolor.

  d. Núcleo posterior del rafe

  - Contiene neuronas serotoninérgicas.

8. Núcleo patético del IV par (v. fig. 9-8)

- Da lugar a fibras ESG que rodean la sustancia gris periacueductal, se cruzan en el velo medular superior y salen por la cara posterior del mesencéfalo para inervar el músculo oblicuo superior del ojo.

9. Fascículo longitudinal interno

- Contiene fibras vestibulares que coordinan los movimientos del ojo.
- Conecta entre sí los núcleos motores oculares de los pares craneales III, IV y VI.

10. Decusación de los pedúnculos cerebelosos superiores (v. fig. 9-8)

- Es la estructura más destacada a este nivel.

11. Núcleo interpeduncular

- Recibe impulsos desde los núcleos de la habénula por vía del tracto habenulointerpeduncular (fascículo retroflexo de Meynert).

12. Sustancia negra (v. figs. 9-8 y 9-9)

- Se divide en una **parte compacta** posterior, que contiene grandes células pigmentadas (melanina), y una **parte reticular** anterior.
- Recibe impulsos GABA (ácido γ-aminobutírico)-érgicos desde el caudado-putamen (fibras estriadonegras).
- Proyecta fibras dopaminérgicas al caudado-putamen (fibras negroestriadas).
- Proyecta fibras no dopaminérgicas a los núcleos talámicos anterior ventral, lateral ventral y mediodorsal.

13. Lemnisco interno

- Participa en la información desde los cordones posteriores al núcleo posterolateral ventral.

14. Lemnisco espinal

- Contiene los tractos espinotalámicos lateral y anterior y el tracto espinotectal.

15. Tracto tegmental central

- Contiene fibras rubroolivares y reticulotalámicas.

16. Base peduncular (cruz del cerebro) (v. figs. 9-8 y 9-9).

D. Nivel colicular superior del mesencéfalo (v. fig. 9-9)

1. Colículo superior

- Recibe impulsos visuales desde la retina y los campos oculares frontal (área 8) y occipital (área 19).
- Recibe impulsos auditivos desde el colículo inferior para intervenir en los reflejos audiovisuales.
- Participa en la detección de movimientos en los campos visuales, lo que facilita la orientación, la búsqueda y el seguimiento visuales.

2. Comisura del colículo superior

- Conecta entre sí los dos colículos superiores.

3. Brazo del colículo superior

- Conduce fibras retinianas y corticotectales al colículo superior y al *pretectum,* por lo cual interviene en los reflejos óptico y pupilar.

4. Acueducto cerebral y sustancia gris periacueductal

5. Núcleo oculomotor del III par (v. fig. 9-9)

- Da lugar a fibras ESG que inervan cuatro músculos oculares extrínsecos (músculos rectos interno, inferior y superior y músculo oblicuo inferior) y el músculo elevador del párpado superior.
- Proyecta fibras cruzadas al músculo recto superior.
- Proyecta fibras cruzadas y sin cruzar al músculo elevador del párpado superior.

6. Núcleo de Edinger-Westphal del III par

- Da lugar a fibras EVG parasimpáticas preganglionares que terminan en el ganglio ciliar.
- Las fibras posganglionares del ganglio ciliar inervan el cuerpo ciliar (acomodación) y el músculo esfínter del iris (reflejo fotomotor).

7. Fascículo longitudinal interno

- Contiene fibras vestibulares que coordinan los movimientos del ojo.
- Conecta entre sí los pares craneales oculomotores (III, IV y VI).

8. Tracto tegmental central

- Contiene fibras rubroolivares y reticulotalámicas.

9. Núcleo rojo (v. fig. 9-9)

- Se localiza en el tegmento a nivel del núcleo oculomotor (el nivel del colículo superior).
- Recibe impulsos bilaterales de la corteza cerebral.

- Recibe impulsos contralaterales de los núcleo cerebelosos.
- Da lugar al tracto rubroespinal cruzado.
- Da lugar al tracto rubroolivar no cruzado.
- Ejerce influencia para facilitar la acción de los músculos flexores.

10. Lemnisco interno

- Sirve de intermediario entre los impulsos procedentes de los cordones posteriores y el núcleo posterolateral ventral del tálamo.

11. Lemnisco espinal

- Contiene los tractos espinotalámicos lateral y anterior.

12. Sustancia negra

13. Base peduncular (cruz del cerebro)

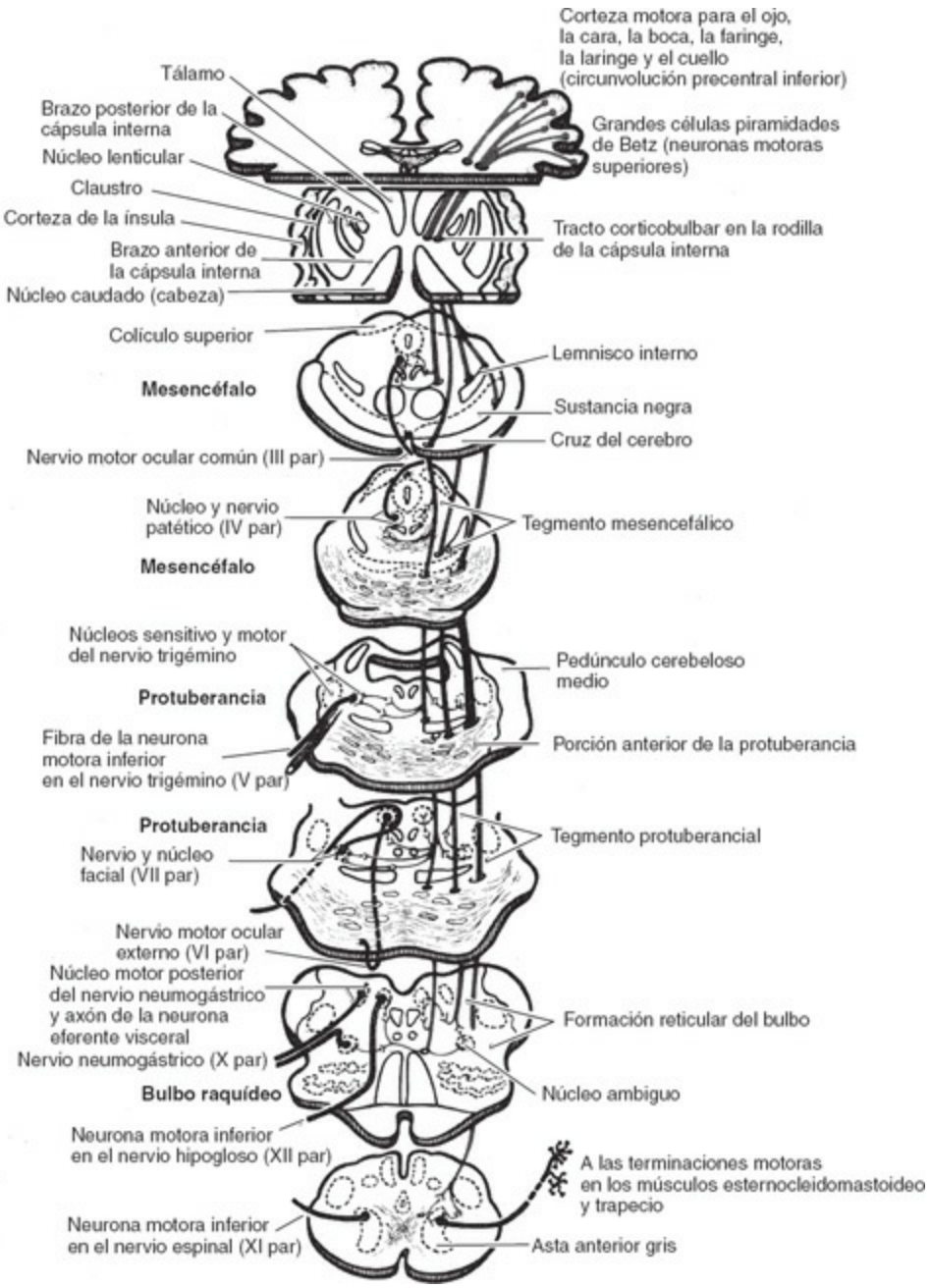

Figura 9-10. Vías corticobulbares del tronco encefálico. Las fibras corticobulbares se originan en el área facial de la corteza motora e inervan los núcleos motores eferentes somáticos generales (ESG) y eferentes viscerales especiales (EVE) de los pares craneales V, VII, IX, X, XI y XII. No se ha demostrado la presencia de fibras corticobulbares directas a los nervios oculomotores (III, IV y VI). La interrupción de las fibras corticobulbares da lugar a una lesión de la neurona motora superior (NMS). (Reimpreso con autorización de Carpenter MC. *Core Text of Neuroanatomy*, 3rd ed. Baltimore: Williams & Wilkins, 1985, pág. 129.)

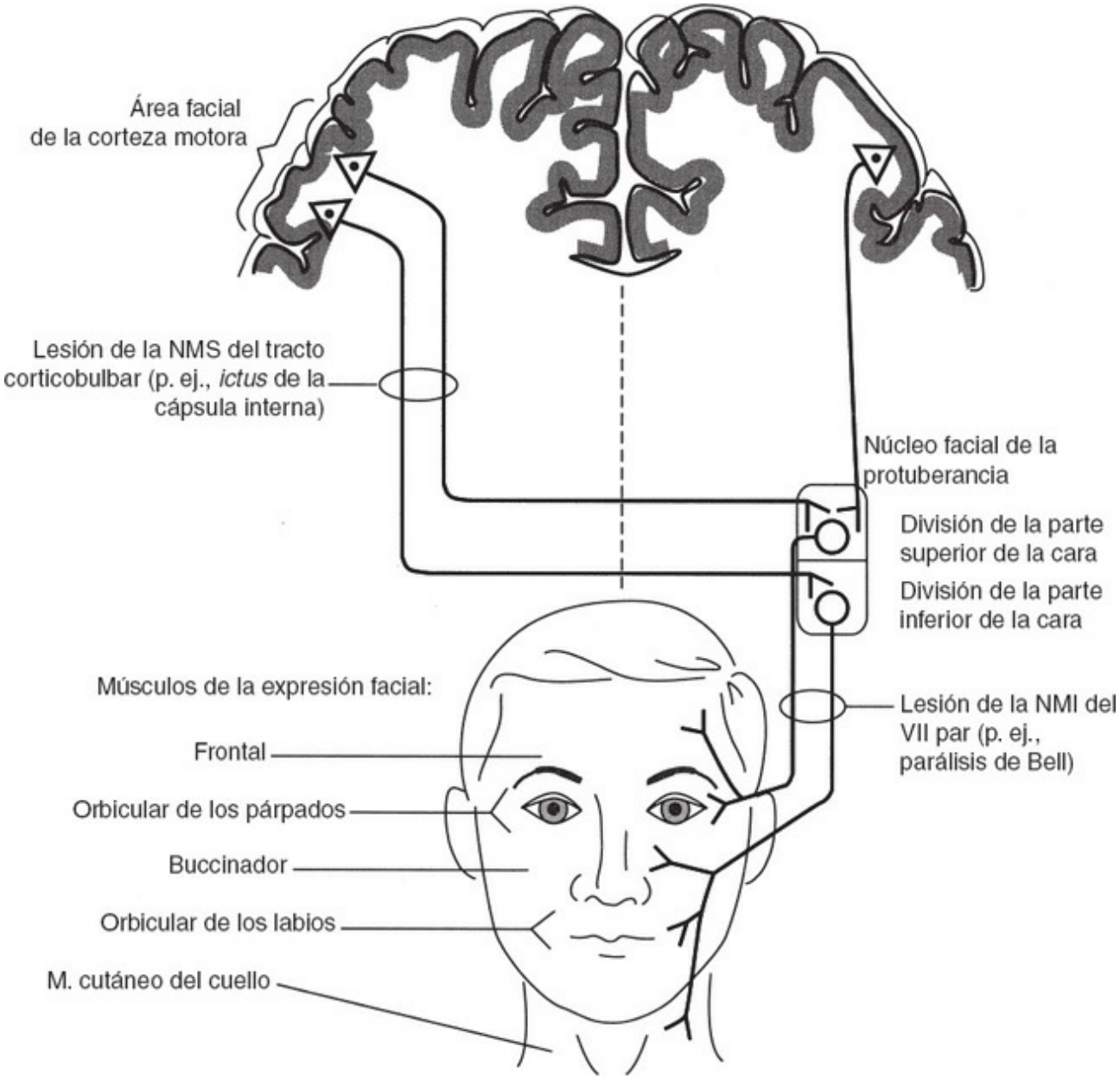

Figura 9-11. Inervación corticobulbar del núcleo del nervio facial (VII par). Una lesión de la neurona motora superior (NMS) (p. ej., un *ictus* que interese la cápsula interna) origina una debilidad contralateral en la parte inferior de la cara, sin que se afecte la parte superior. Una lesión de la neurona motora inferior (NMI) (p. ej., parálisis de Bell) da lugar a una parálisis de los músculos faciales en ambas partes, superior e inferior. (Redibujado con autorización de DeMyer WE. *Technique of the Neurological Examination; A Programmed Text*, 4th ed. New York: McGraw-Hill, 1994, 6-3, pág. 177.)

E. Nivel comisural posterior (región pretectal)

- Es un área de transición entre el mesencéfalo y el diencéfalo.

1. Comisura posterior

- Señala la extensión caudal del tercer ventrículo.
- Señala la extensión rostral del acueducto cerebral.
- Conecta entre sí los núcleos pretectales; por lo tanto, participa en los

reflejos fotomotores consensuales.

2. Núcleo pretectal

- Recibe impulsos retinianos a través del brazo del colículo superior.
- Se proyecta a los núcleos homolaterales y contralaterales de Edinger-Westphal, por lo cual interviene en los reflejos fotomotores.

V. Fibras corticobulbares (corticonucleares) (fig. 9-10; v. fig. 13-5)

- Se originan en las circunvoluciones precentral y poscentral.
- Pueden hacer sinapsis directamente en las neuronas motoras, o indirectamente por vía de las interneuronas (fibras corticorreticulares).
- Inervan los núcleos de conexión sensitivos (grácil, cuneiforme, solitario y trigeminal).
- Inervan bilateralmente los núcleos motores de los pares craneales, con la excepción de una parte del núcleo facial (VII par). La división facial superior del núcleo facial recibe impulsos bilaterales; la división facial inferior, recibe sólo impulsos contralaterales (fig. 9-11).
- Inervan el núcleo espinal homolateral del XI par, que inerva el músculo esternocleidomastoideo, y el núcleo espinal contralateral del XI par, que inerva el músculo trapecio.
- El músculo orbicular de los párpados recibe un número variable de fibras cruzadas y sin cruzar; por lo tanto su paresia varía en los distintos pacientes.

TEST DE AUTOEVALUACIÓN

Instrucciones: *cada una de las preguntas o afirmaciones incompletas numeradas de este apartado va seguida de la respuesta o de la finalización de la afirmación. Seleccione* ***la respuesta*** *o la finalización de la frase* ***correctas*** *en cada caso.*

1. Una bibliotecaria de 40 años llega al servicio de urgencias. La exploración neurológica revela lo siguiente: presión arterial 160/90 mm Hg, entumecimiento en la parte inferior derecha de la cara, ausencia de paresias en las extremidades superiores e inferiores, desviación hacia el lado derecho al sacar la lengua y desviación de la úvula hacia la izquierda al decir «ah». ¿Cuál es el foco de la lesión que origina estos síntomas?

(A) Brazo anterior de la cápsula interna
(B) Rodilla de la cápsula interna, lado izquierdo
(C) Claustro
(D) Lóbulo paracentral, lado derecho
(E) Brazo posterior de la cápsula interna

2. ¿En qué parte del cerebro se localiza el acueducto cerebral?

(A) Telencéfalo
(B) Diencéfalo
(C) Mesencéfalo
(D) Metencéfalo
(E) Mielencéfalo

Preguntas 3 a 10

Las opciones de respuestas para los ítems 3 a 10 son comunes. Seleccione una respuesta para cada ítem de la serie.

(A) Mesencéfalo, a nivel del colículo superior
(B) Mesencéfalo, a nivel del colículo inferior
(C) Tegmento protuberancial
(D) Base de la protuberancia
(E) Parte lateral del bulbo raquídeo
(F) Parte interna del bulbo raquídeo

Empareje las siguientes estructuras con la división apropiada del tronco encefálico.

3. Decusación del pedúnculo cerebeloso superior

4. Núcleo olivar inferior

5. Núcleo ambiguo

6. Núcleo del motor ocular externo

7. Núcleo del facial

8. Núcleo del motor ocular común

9. Núcleo rojo

10. Núcleo del patético

RESPUESTAS RAZONADAS

1. La respuesta es la B. Una lesión de la rodilla de la cápsula interna destruye las fibras corticobulbares. El núcleo facial recibe impulsos bilaterales corticobulbares; la parte superior de la cara recibe impulsos bilaterales; la parte inferior, tan sólo contralaterales. El núcleo hipogloso recibe sólo impulsos contralaterales corticobulbares. Al sacar la lengua se desvía hacia el lado débil, por la actividad del músculo geniogloso intacto, que no halla oposición. La úvula se desvía hacia el lado intacto cuando la paciente dice «ah». Los músculos de la úvula y los arcos palatinos están inervados por el nervio neumogástrico (X par).

2. La respuesta es la C. El acueducto cerebral se halla en el mesencéfalo; conecta entre sí los ventrículos tercero y cuarto.

3. La respuesta es la B. La decusación del pedúnculo cerebeloso superior señala la división mesencefálica a nivel del colículo inferior.

4. La respuesta es la E. El núcleo olivar inferior, un núcleo de conexión cerebelosa, es el núcleo más destacado en la parte lateral del bulbo raquídeo.

5. La respuesta es la E. El núcleo ambiguo se halla en la parte lateral del bulbo raquídeo; da lugar a componentes EVE de los pares craneales IX, X y XI.

6. La respuesta es la C. El núcleo motor ocular externo (VI par) se localiza en el tegmento posterointerno de la protuberancia. Todos los núcleos de los pares craneales del tronco encefálico se hallan en el tegmento.

7. La respuesta es la C. El núcleo facial (VII par) se localiza en el tegmento lateral de la protuberancia.

8. La respuesta es la A. El núcleo motor ocular común (III par) está situado en el tegmento posterointerno mesencefálico, a nivel del colículo superior; se halla por dentro del fascículo longitudinal interno.

9. La respuesta es la A. El núcleo rojo señala la división mesencefálica a nivel del colículo superior; está situado entre el núcleo motor ocular común (III par) y la sustancia negra.

10. La respuesta es la B. El nervio patético (IV par) está localizado en el tegmento posterointerno mesencefálico, a nivel del colículo inferior.

CAPÍTULO
10

Sistema trigeminal

I. Nervio trigé mino (V par) (fig. 10-1; v. figs. 1-1, 9-1 y 9-7)

- Es el par craneal más voluminoso.
- Sale del tronco encefálico a nivel de la protuberancia.
- Es el nervio del primer arco branquial (nervio mandibular).
- Contiene fibras sensitivas (aferente somático general [ASG]) y motoras (eferente visceral especial [EVE]).
- Suministra inervación sensitiva a la cara y la cavidad oral.
- Inerva la duramadre de las fosas craneales anterior y media.
- Inerva los músculos de la masticación.
- Posee un gran ganglio que da lugar a tres ramas principales: **oftálmica, maxilar** y **mandibular.**

A. Ganglio trigémino (o semilunar o de Gasser)

- Está localizado en la fosa trigémina del peñasco temporal, en la fosa craneal media.
- Está englobado por una duplicación de la duramadre (cavidad de Meckel).
- Contiene células ganglionares seudounipolares, que son las neuronas de primer orden para los tractos trigeminotalámicos.
- Consta de las siguientes ramas:

1. Nervio oftálmico (V-1 par)

- Está situado en la pared lateral del **seno cavernoso.**
- Penetra en la órbita a través de la **fisura orbitaria superior.**
- Inerva la frente, el dorso de la nariz, el párpado superior, la órbita (córnea y conjuntiva), las mucosas del vestíbulo nasal y del seno frontal, y la duramadre craneal.
- Constituye la rama aferente del **reflejo corneal.**

2. Nervio maxilar (V-2 par)

- Está situado en la pared lateral del **seno cavernoso.**
- Sale del cráneo a través del **agujero redondo.**
- Inerva el labio superior, la mejilla, el párpado inferior, la parte anterior de la sien, los senos paranasales, la mucosa de la parte superior de la boca, la nariz, la faringe, las encías, los dientes, el paladar duro, el paladar blando y la duramadre craneal.

3. Nervio mandibular (V-3 par)

- Sale del cráneo a través del **agujero oval.**

- Consta de un componente motor que inerva los **músculos de la masticación** (es decir, temporal, masetero y pterigoideos externo e interno); dos músculos suprahioideos, el **milohioideo** y el **vientre anterior del digástrico,** y los **tensores del tímpano** y del **velo del paladar.**

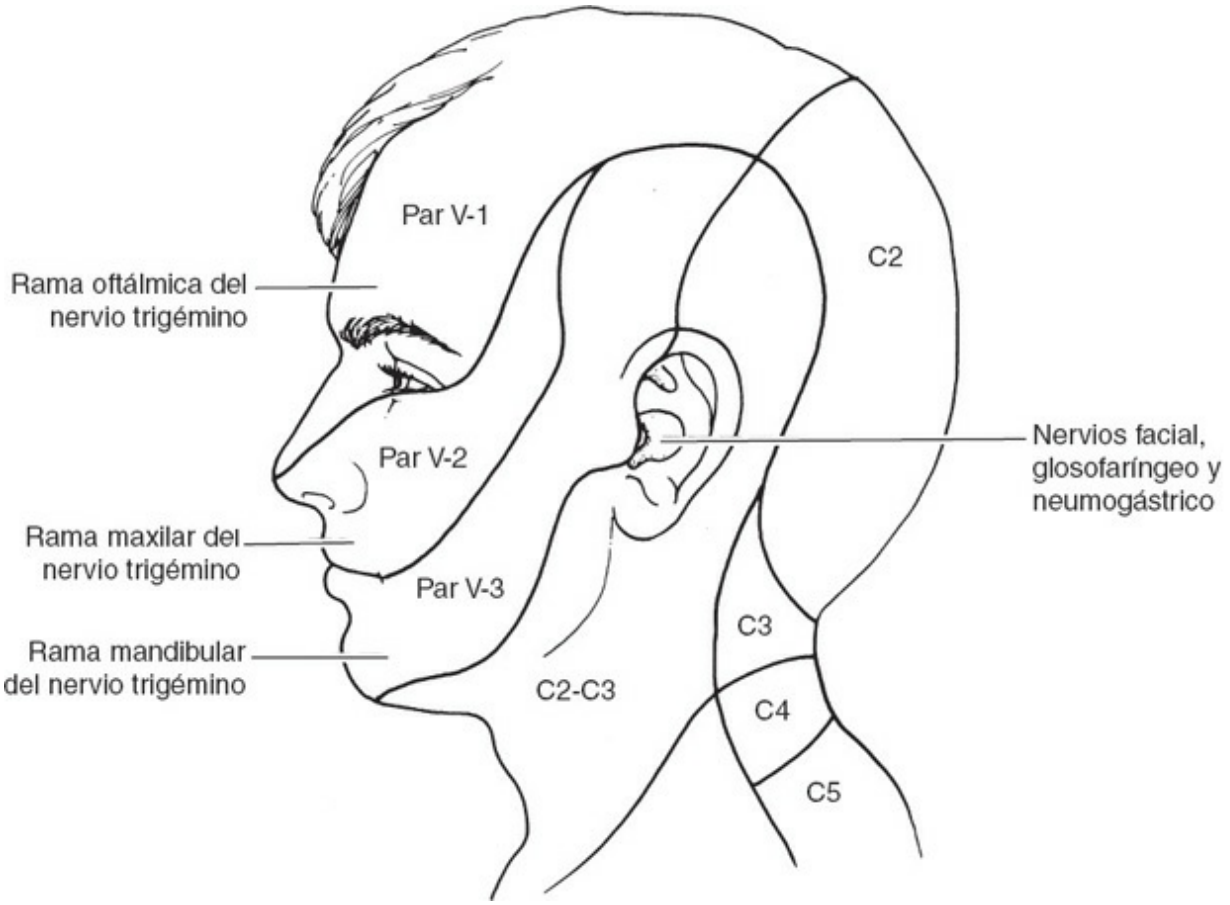

Figura 10-1. Inervación cutánea de la cabeza y la parte superior del cuello. Apenas hay solapamiento entre los tres dermatomas del nervio trigémino (V par). El ángulo de la mandíbula está inervado por el plexo cervical (C2-C3). V-1 es el nervio oftálmico; V-2, el nervio maxilar, y V-3, el nervio mandibular.

- Consta además de un componente sensitivo que inerva el labio inferior, el mentón, la parte posterior de la sien, el meato auditivo externo, la membrana timpánica, el oído externo, los dientes de la arcada inferior, la mucosa oral de las mejillas y del suelo de la boca, los dos tercios anteriores de la lengua, la articulación temporomaxilar y la duramadre craneal.

B. Pares craneales VII, IX y X

- Contribuyen al sistema trigémino con fibras ASG del oído externo.
- Utilizan el tracto y el núcleo espinal del trigémino.

C. Tracto espinal del trigénimo

- Se extiende desde C3 hasta el nivel del nervio trigémino en la parte media de la

protuberancia.

- Es un homólogo del tracto posterolateral de Lissauer.
- Recibe impulsos de las sensibilidades dolorosa, térmica y táctil ligera procedentes de los pares V, VII, IX y X.
- Su sección **(tractotomía)** provoca una anestesia facial homolateral.
- Se proyecta al núcleo espinal del trigémino del modo siguiente:
  1. **Fibras del dolor** que terminan en el tercio caudal del núcleo espinal del trigémino.
  2. **Fibras del reflejo corneal** que terminan en los dos tercios rostrales del núcleo espinal del trigémino.

II. Tractos trigeminotalámicos ascendentes

- Llevan información ASG al tálamo, procedente de la cara, la boca y la duramadre.
- Se componen de cadenas de tres neuronas.
- Las neuronas de primer orden, que son células ganglionares seudounipolares, están situadas en el ganglio trigémino y en los ganglios sensitivos de los pares VII, IX y X.

A. Tracto espinotalámico anterior (fig. 10-2)

- Es una vía para las sensibilidades dolorosa, térmica y táctil ligera procedentes de la cara y la cavidad oral.

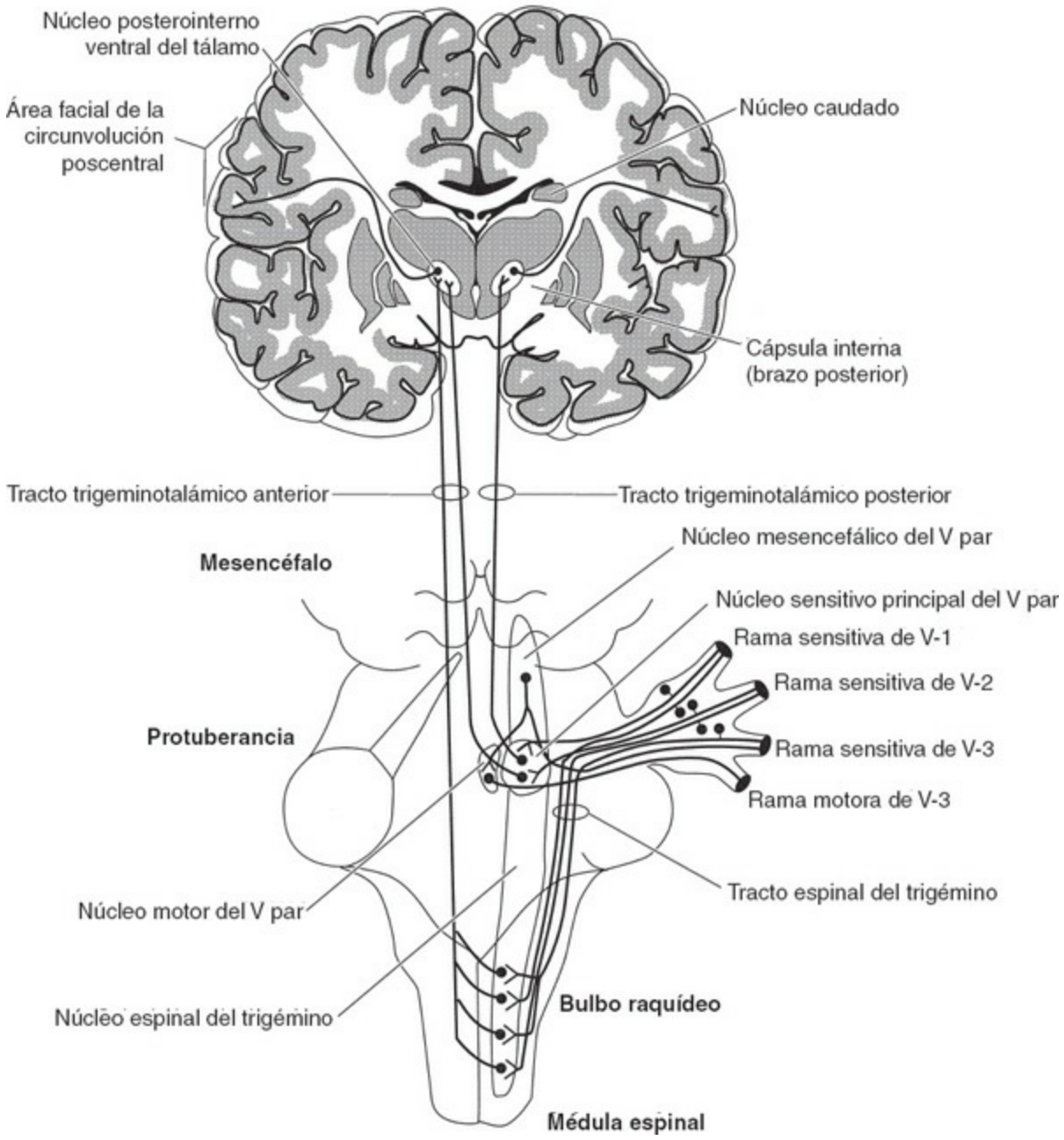

Figura 10-2. Vías trigeminotalámicas anterior (dolor y temperatura) y posterior (tacto discriminativo). (Reimpreso con autorización de Fix JD. *High-Yield Neuroanatomy*, 3rd ed. Philadelphia: Lippincott Williams & Wilkins, 2005, pág. 79.)

- Contiene fibras ASG de los pares VII, IX y X (oído y meato auditivo externo).
- Recibe impulsos de las terminaciones nerviosas libres y los discos táctiles de Merkel.
- Recibe impulsos de las sensibilidades táctil discriminativa y de presión procedentes del núcleo sensitivo principal contralateral del V par, que terminan en el núcleo posteromedial o posterointerno ventral **(PMV)** del tálamo.
- Asciende hasta la corteza sensitiva contralateral por vía de tres neuronas:

1. **Neuronas de primer orden**
   - Están localizadas en el ganglio trigémino.
   - Son mediadoras de las sensibilidades dolorosa y térmica y dan lugar a axones que descienden por el tracto trigémino espinal.
   - Son mediadoras de la sensibilidad táctil ligera y dan lugar a axones que se bifurcan, ascendentes y descendentes por el tracto trigémino espinal.
   - Hacen sinapsis con las neuronas de segundo orden en el núcleo espinal del trigémino.
2. **Neuronas de segundo orden**
   - Están localizadas en el núcleo espinal del trigémino.
   - Dan lugar a axones que se cruzan y terminan en el núcleo PMV contralateral del tálamo.
   - Proyectan axones a la formación reticular y a los núcleos motores de los pares craneales, que intervienen en reflejos (p. ej., lagrimal y corneal).
   - Sirven de mediadoras de los estímulos dolorosos y se hallan en el tercio inferior del núcleo espinal del trigémino.
3. **Neuronas de tercer orden**
   - Están localizadas en el núcleo PMV.
   - Se proyectan por vía del brazo posterior de la cápsula interna hacia el área facial de la circunvolución poscentral (áreas 3, 1 y 2).

B. Tracto trigeminotalámico posterior (v. fig. 10-2)

- Interviene en las sensibilidades táctil discriminatoria y de presión procedentes de la cara y la cavidad oral, por vía de las fibras ASG del V par.
- Contiene algunas **fibras ASG** discriminativas de los pares VII, IX y X, que inervan el oído.
- Recibe impulsos de los corpúsculos de Meissner y Pacini.
- Es un tracto no cruzado.
- Es el equivalente rostral del sistema del cordón posterior-lemnisco interno.
- Asciende a la corteza sensitiva por vía de tres neuronas:
  1. **Neuronas de primer orden**
     - Están situadas en el ganglio trigémino.
     - Hacen sinapsis en el núcleo sensitivo principal del V par.
  2. **Neuronas de segundo orden**
     - Están localizadas en el núcleo sensitivo principal del V par.
     - Se proyectan al núcleo PMV homolateral del tálamo.
  3. **Neuronas de tercer orden**
     - Están situadas en el núcleo PMV.
     - Se proyectan por vía del brazo posterior de la cápsula interna al área facial de la circunvolución poscentral (áreas 3, 1 y 2).

III. Núcleos sensitivos del trigémino (v. figs. 9-1, 9-7 a 9-9 y 10-2)

A. Núcleo sensitivo principal

- Se halla en el tegmento protuberancial anterior, a nivel del núcleo motor del trigémino (V par).
- Recibe impulsos de discriminación táctil procedentes de la cara.
- Se proyecta por vía del tracto trigeminotalámico posterior al núcleo PMV del tálamo.

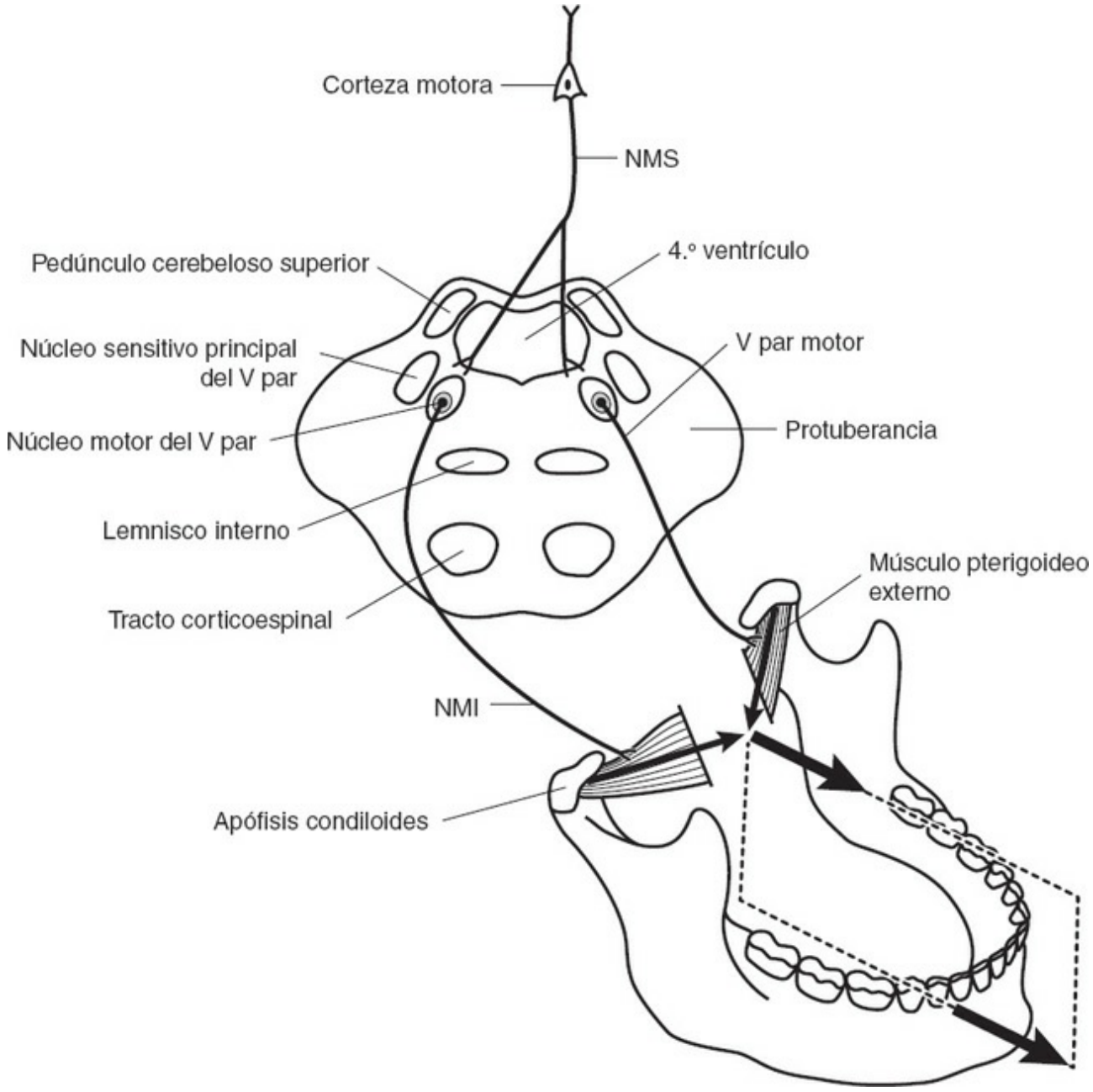

Figura 10-3. Función e inervación de los músculos pterigoideos externos (MPE). El MPE recibe su inervación del núcleo motor del nervio trigémino, en la parte anterior de la protuberancia. La inervación bilateral de los MPE

origina la propulsión de la punta de la mandíbula en la línea media. Los MPE también abren la mandíbula. La denervación de un MPE desvía la mandíbula hacia el mismo lado débil de la lesión. El núcleo motor del trigémino recibe impulsos corticobulbares bilaterales. NMI, neurona motora inferior; NMS, neurona motora superior. (Modificado con autorización de DeMyer WE. *Technique of the Neurological Examination; A Programmed Text*, 4th ed. New York: McGraw-Hill, 1994, 6-1, pág. 174.)

- Se proyecta por vía del tracto trigeminotalámico anterior cruzado al núcleo PMV del tálamo.
- Es un homólogo de los núcleos del cordón posterior del bulbo.

B. Núcleo espinal del trigémino

- Está localizado en la médula espinal (C1-C3), el bulbo y la protuberancia.
- Recibe impulsos de las sensibilidades dolorosa y térmica procedentes de la cara y la cavidad oral.
- Se proyecta por vía del tracto trigeminotalámico anterior cruzado al núcleo PMV del tálamo.

C. Núcleo mesencefálico (v. figs. 9-1, 9-7 a 9-9 y 10-2)

- Interviene en la **sensibilidad propioceptiva ASG** de la cabeza.
- Consta de grandes neuronas seudounipolares, similares a las que se hallan en el ganglio trigémino y en los ganglios de las raíces dorsales.
- Recibe impulsos de los husos musculares y los receptores de presión y articulares.
- Recibe impulsos de los músculos masticadores y extraoculares, los dientes, el paladar duro y la articulación temporomaxilar.
- Se proyecta al núcleo motor del trigémino para intervenir en los reflejos de estiramiento (mandibular) y regular la fuerza del mordisco.

D. Núcleo motor del trigémino (EVE) (fig. 10-3; v. figs. 9-1, 9-7 y 10-2)

- Se halla en el tegmento protuberancial anterior a nivel del núcleo sensitivo principal del V par.
- Inerva los músculos de la masticación.
- Recibe impulsos corticobulbares bilaterales.
- Recibe impulsos del núcleo mesencefálico.

IV. Fibras trigeminocerebelosas

- Se proyectan desde el núcleo mesencefálico del V par, por vía del pedúnculo cerebeloso superior, al núcleo dentado.
- Se proyectan desde los núcleos sensitivo principal y espinal del trigémino, por vía del pedúnculo cerebeloso inferior, al vermis cerebeloso.

V. Reflejos trigeminales

A. Reflejo mandibular (masetérico) (fig. 10-4)

- Es un reflejo miotático monosináptico.
  1. La **vía aferente** es el nervio mandibular **(V-3 par).**
  2. La **vía eferente** es el nervio mandibular **(V-3 par).**

B. Reflejo corneal

- Es un reflejo consensual y disináptico.
- La neurona de primer orden (vía aferente) se halla en el ganglio trigémino.
- La neurona de segundo orden está situada en los dos tercios anteriores del núcleo espinal del trigémino.
- La neurona de tercer orden (vía eferente) se encuentra en el núcleo facial.
  1. La **vía aferente** es el nervio oftálmico **(V-1 par).**
  2. La **vía eferente** es el nervio facial **(VII par).**

C. Reflejo lagrimal

1. La **vía aferente** es el nervio oftálmico **(V-1 par);** recibe impulsos de la córnea y la conjuntiva.
2. La **vía eferente** es el nervio facial **(VII par).** Transmite impulsos, por vía del núcleo salival superior, el nervio petroso mayor, el ganglio pterigopalatino y los nervios cigomático (V-2 par) y lagrimal (V-1 par), a la glándula lagrimal (v. fig. 13-5).

VI. Consideraciones clínicas

A. Neuralgia del trigémino (tic doloroso)

- Se caracteriza por paroxismos recurrentes de **dolor agudo y punzante** en una o más ramas del nervio trigémino en un lado de la cara.
- Suele ocurrir después de los 50 años y es más común en la mujer.
- Puede ser consecuencia de un asa supernumeraria de la arteria cerebelosa superior, que oprime la raíz del trigémino. La cirugía es el tratamiento de elección.

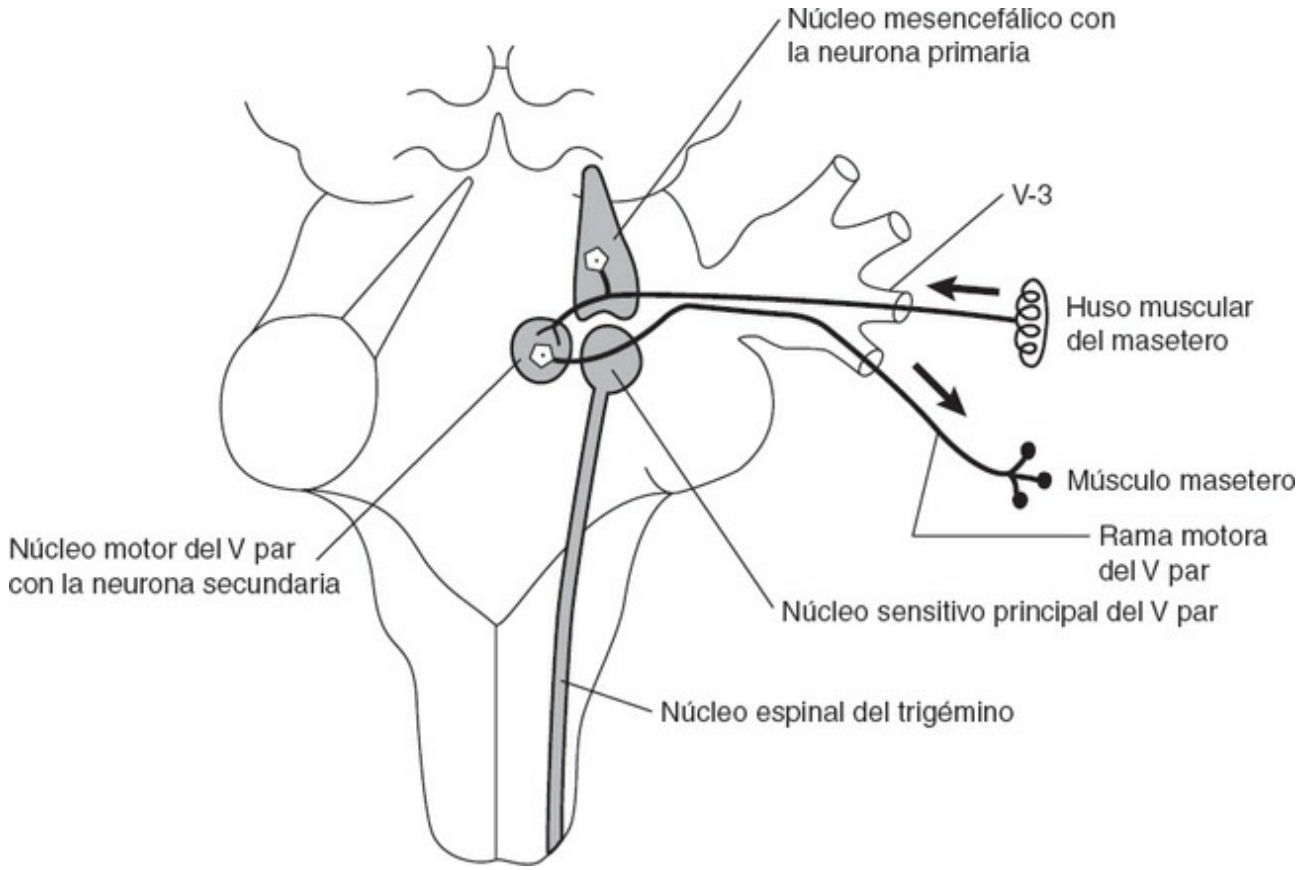

Figura 10-4. Reflejo mandibular (maseterino). La rama aferente es V-3; la rama eferente es la raíz motora que acompaña a V-3. Las neuronas sensitivas de primer orden están localizadas en el núcleo mesencefálico. El reflejo mandibular, al igual que todos los reflejos de estiramiento muscular, es de tipo miotático monosináptico. La hiperreflexia indica una lesión de la neurona motora superior. (Modificado con autorización de Fix JD. *High-Yield Neuroanatomy*, 3rd ed. Philadelphia: Lippincott Williams & Wilkins, 2005, pág. 80.)

- La **carbamazepina,** un **compuesto tricíclico** relacionado con la **imipramina,** es el fármaco de elección para el tratamiento de la neuralgia del trigémino idiopática.

B. Herpes zóster oftálmico

- Es una infección vírica que afecta al nervio oftálmico (V-1 par).
- La ulceración corneal con infección puede producir ceguera.

C. Síndrome paratrigémino (de Raeder)

- Se debe a lesiones del ganglio trigémino y las fibras simpáticas; la lesión suele localizarse en la región parasellar.
- Da lugar a miosis, ptosis, dolor en la cara (similar al de la neuralgia del trigémino) y parálisis trigeminal.
- Puede interesar los pares craneales III, IV y VI.

D. Lesiones centrales del tracto y el núcleo del trigémino

- Pueden ocasionar una **pérdida de la sensibilidad** que sigue una **distribución en piel de cebolla.**
- La cara está representada somatotópicamente en el núcleo espinal del trigémino como una serie de territorios semicirculares que se extienden desde la región perioral hasta la oreja.
- Las fibras que inervan el área de la boca terminan cerca del *obex;* las fibras que inervan la parte posterior de la cabeza terminan en los niveles cervicales altos.

E. Neurinoma acústico (schwannoma)

- Es un tumor extramedular del nervio auditivo (VIII par) que se localiza en el ángulo pontocerebeloso o en el meato auditivo interno.

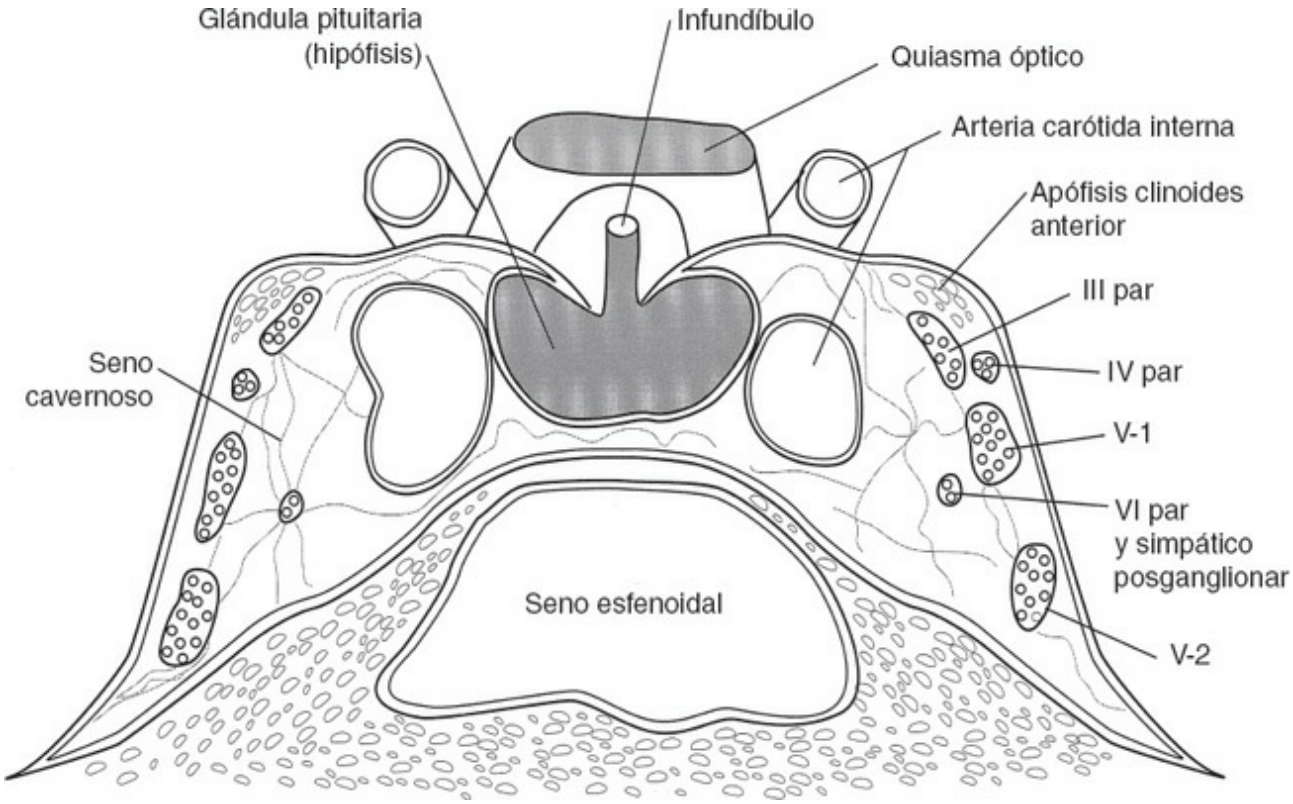

Figura 10-5. Diagrama del contenido del seno cavernoso. La pared del seno contiene las ramas oftálmica (V-1) y maxilar (V-2) del nervio trigémino (V par) y los nervios patético (IV par) y motor ocular común (III par). El sifón de la arteria carótida interna y el nervio motor ocular externo (VI par), junto con fibras simpáticas posganglionares, están situados dentro del seno cavernoso. (Modificado con autorización de Fix JD. *High-Yield Neuroanatomy*, 3rd ed. Philadelphia: Lippincott Williams & Wilkins, 2005, pág. 81.)

- Los síntomas iniciales consisten en **acúfenos** e **hipoacusia** unilaterales por lesión del VIII par.
- Se produce **debilidad facial** y **pérdida del reflejo corneal** (vía eferente) por afectación del nervio facial (VII par).
- A medida que el tumor se expande interesa el tracto trigémino espinal, con **pérdida homolateral de las sensibilidades dolorosa y térmica y del reflejo**

corneal.

F. Síndrome del seno cavernoso (fig. 10-5)

- Puede producirse por un aneurisma del seno cavernoso.
- Puede afectar a algunos, o a la totalidad, de los siguientes pares craneales:
  1. **Nervios oculomotores (pares III, IV y VI)**
     - La destrucción del III par origina una **oftalmoplejía interna** completa (paresia parasimpática).
  2. **Ramas V-1 y V-2 del trigémino**
  3. **Fibras simpáticas posganglionares a la órbita**
     - Su interrupción da lugar al **síndrome de Horner.**

TEST DE AUTOEVALUACIÓN

Instrucciones: *cada una de las preguntas o afirmaciones incompletas numeradas de este apartado va seguida de la respuesta o de la finalización de la afirmación. Seleccione* ***la respuesta*** *o la finalización de la frase* ***correctas*** *en cada caso.*

1. Un paciente de 55 años con neuralgia idiopática del trigémino presenta un dolor punzante agudo en el labio superior y la nariz. ¿Qué rama del nervio trigémino está afectada?

(A) Oftálmica

(B) Maxilar

(C) Mandibular

(D) Lagrimal

(E) Corneal

2. ¿Cuál es el fármaco de elección para el paciente de la pregunta 1?

(A) Carbamazepina

(B) Lamotrigina

(C) Clonazepam

(D) Gabapentina

(E) Clobazam

3. ¿En qué tipo de sensación interviene la vía del tracto trigeminotalámico posterior?

(A) Tacto ligero

(B) Dolor intenso

(C) Tacto discriminativo

(D) Calor

(E) Frío

4. ¿Cuál de los siguientes músculos abre la mandíbula?

(A) Buccinador

(B) Temporal

(C) Masetero

(D) Pterigoideo interno

(E) Pterigoideo externo

5. ¿Cuál de los nervios siguientes inerva el pabellón auricular?

(A) V-3

(B) V-2

(C) V-1

(D) III

(E) VIII

6. ¿Cuáles son los dos pares craneales cuya alteración provoca la ausencia del reflejo lagrimal?

(A) V, VII

(B) III, VII

(C) VII, X

(D) II, V

(E) V, VIII

7. ¿Cuál es el par craneal cuya destrucción origina una oftalmoplejía interna completa?

(A) I

(B) II

(C) III

(D) IV

(E) V

RESPUESTAS RAZONADAS

1. La respuesta es la B. La rama maxilar del nervio trigémino (V-2) inerva el labio superior, la mejilla, el párpado inferior, la parte anterior de la sien, los senos paranasales, la mucosa de la parte superior de la boca, la nariz, la faringe, las encías, el paladar duro dentario, el paladar blando y la duramadre craneal.

2. La respuesta es la A. La carbamazepina es el fármaco de elección para el tratamiento de la neuralgia idiopática del trigémino. Junto con lamotrigina, clonazepam, gabapentina y clobazam, es útil asimismo para el tratamiento de los trastornos convulsivos.

3. La respuesta es la C. El tracto trigeminotalámico posterior conduce la sensibilidad táctil discriminativa y de presión desde la cara y la cavidad oral, por vía de fibras ASG del nervio trigémino (V par). Las sensibilidades dolorosa, térmica y táctil ligera se conducen por vía del tracto trigeminotalámico anterior.

4. La respuesta es la E. El músculo pterigoideo externo es uno de los cuatro músculos masticadores. A diferencia de los demás, baja la mandíbula, con apertura de la boca. También ayuda al músculo pterigoideo interno para mover la mandíbula lateralmente. Los músculos temporal, pterigoideo interno y masetero cierran la mandíbula. Los músculos masticadores están inervados por el núcleo motor del trigémino (EVE).

5. La respuesta es la A. El nervio mandibular, V-3, es una rama del nervio trigémino (V par) e inerva el oído externo, el meato auditivo externo, la membrana timpánica, el labio inferior, el mentón, la parte posterior de la sien, los dientes de la arcada inferior, la mucosa oral de las mejillas, el suelo de la boca, los dos tercios anteriores de la lengua, la articulación temporomaxilar y la duramadre craneal.

6. La respuesta es la A. El reflejo lagrimal utiliza la primera rama del nervio trigémino, o nervio oftálmico (V-1), y el nervio facial (VII par). La vía aferente es V-1; recibe impulsos de la córnea y la conjuntiva. La vía eferente es el VII par, que transmite impulsos por vía del núcleo salival superior, el nervio petroso mayor, el ganglio pterigopalatino y los nervios cigomático y lagrimal, a la glándula lagrimal (v. fig. 13-5).

7. La respuesta es la E. La destrucción del III par da lugar a una oftalmoplejía interna completa, con parálisis del esfínter pupilar y el músculo ciliar.

CAPÍTULO
11

Sistema auditivo

I. Introducción: el sistema auditivo

- Es un sistema aferente somático especial (ASE) exteroceptor.
- Detecta sonidos cuyas frecuencias están comprendidas entre 20 Hz y 20.000 Hz.
- La conversación ordinaria oscila entre 300 Hz y 3.000 Hz.

Funciona con una gama de intensidades de 120 decibelios (dB) y puede discriminar unos cambios de intensidad entre 1 dB y 2 dB.

- Se caracteriza por una localización tonotópica a todos los niveles del neuroeje.
- Con la edad avanzada se pierden los tonos de alta frecuencia.

II. Oído externo, medio e interno

A. Oído externo

- Se compone del **pabellón auditivo** y el **meato** auditivo externo.
- Está separado del oído medio por la **membrana timpánica.**
- Conduce las ondas de sonido hasta la membrana timpánica.
- Su bloqueo (por cerumen) causa una sordera de conducción.

B. Oído medio (caja del tímpano)

- Está localizado dentro del hueso temporal.
- Actúa como un dispositivo amplificador y conversor de la impedancia.
- Comunica con la nasofaringe a través de la trompa de Eustaquio.
- Recibe su irrigación sanguínea de la rama estilomastoidea de la arteria occipital o auricular posterior.
- Recibe inervación sensitiva a través del nervio glosofaríngeo (IX par).
- Contiene la **cuerda del tímpano** del VII par, que participa en la sensación gustativa e impulsos parasimpáticos en las glándulas submaxilar y sublingual.
- Su patología da lugar a una sordera de conducción.
- Contiene las siguientes estructuras auditivas:

1. Membrana timpánica

- Recibe las vibraciones aéreas del sonido y transmite esa energía a los huesecillos del oído medio.

2. Huesecillos del oído medio

- Son el **martillo,** el **yunque** y el **estribo.**

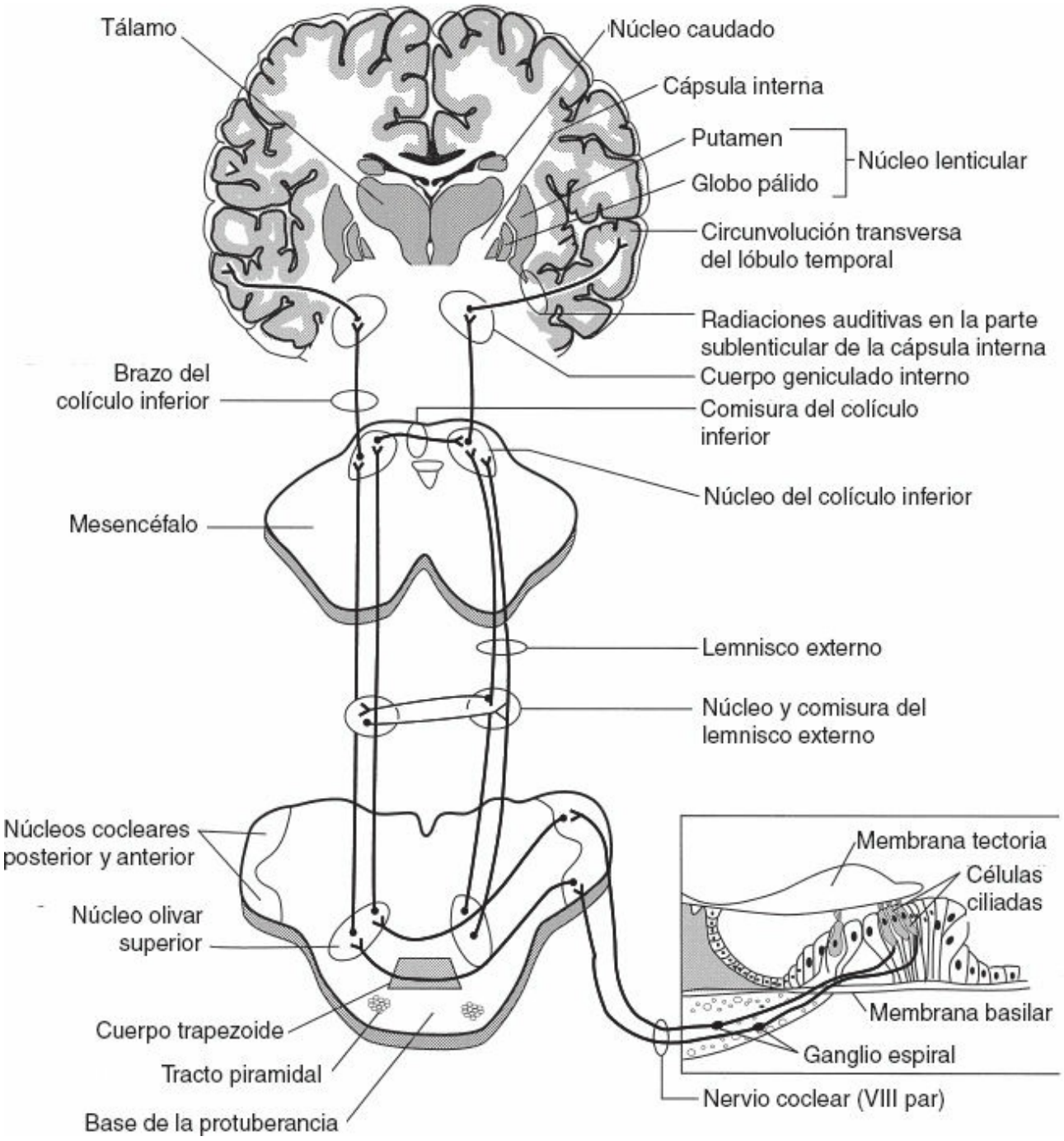

Figura 11-1. Conexiones periféricas y centrales del sistema auditivo. Este sistema se origina en las células ciliadas del órgano de Corti y finaliza en las circunvoluciones temporales transversas de Heschl de la circunvolución temporal superior. Se caracteriza por la bilateralidad de las proyecciones y la localización tonotópica en todos los niveles. Por ejemplo, los tonos altos (20.000 Hz) se localizan en la base de la cóclea y en la parte posterointerna de las circunvoluciones temporales transversas. (Modificado con autorización de Fix JD. *High-Yield Neuroanatomy*, 3rd ed. Philadelphia: Lippincott Williams & Wilkins, 2005, pág. 83.)

- La vibración de la membrana timpánica impulsa el pie del estribo hacia el interior de la ventana oval, lo que crea una onda en la rampa vestibular, llena de perilinfa.

3. **Músculos tensor del tímpano y estapedio**
   - Están inervados por los nervios trigémino y facial (pares V y VII), respectivamente.
   - Amortiguan las vibraciones de la cadena de huesecillos; de este modo protegen la cóclea frente a los sonidos intensos de baja frecuencia (< 1.000 Hz).

C. Oído interno (laberinto membranoso) (fig. 11-1)

- Deriva de la placoda ótica del rombencéfalo.
- Está situado dentro del **laberinto óseo** del hueso temporal.
- Recibe su irrigación sanguínea de la arteria laberíntica, que habitualmente es una rama de la arteria cerebelosa inferior anterior.
- Contiene la **cóclea,** que alberga las siguientes estructuras:

1. Rampa vestibular
   - Contiene **perilinfa.**
   - Transmite las ondas hacia el **helicotrema,** la **rampa timpánica** y la **ventana redonda.** Las ondas se propagan a la porción de la membrana basilar que tiene la misma frecuencia de resonancia, a través de la membrana basilar y, por vía de la rampa timpánica, a la ventana redonda.
2. **Conducto coclear (rampa media)**
   - Contiene el órgano de Corti.
   - Contiene **endolinfa.**
   - Está situado entre la rampa vestibular y la rampa timpánica.
3. **Órgano de Corti**
   - Contiene células ciliadas y la membrana tectoria.
   - Descansa sobre la membrana basilar, que lo sustenta.
   - Es un analizador de frecuencias.
4. **Células ciliadas**
   - Son células receptoras auditivas que poseen **estereocilios** (microvellosidades) y carecen de cinocilios. Los estereocilios están incluidos en la membrana tectoria suprayacente.
   - Son mecanorreceptores que transducen la energía mecánica (sonido) en potenciales generadores.
   - Se estimulan por las vibraciones de la membrana basilar.
   - Están inervadas por neuronas bipolares del ganglio espiral.
   - Reciben impulsos eferentes por vía del haz olivococlear.
5. **Membrana basilar**
   - Separa el conducto coclear de la rampa timpánica.
   - Posee una localización de tonos a lo largo de su extensión: 20 Hz en el vértice y 20.000 Hz en la base de la cóclea.

- La vibración deforma las microvellosidades de las células ciliadas contra la membrana tectoria, lo que constituye un estímulo suficiente.

6. Ganglio espiral (del VIII par)

- Está situado en el **modiolo óseo** de la cóclea.
- Contiene neuronas bipolares de la rama coclear del nervio auditivo (VIII par).

III. Vía auditiva (v. fig. 11-1)

- Se caracteriza por la existencia de conexiones recíprocas en toda su extensión caudorrostral y por múltiples decusaciones a todos los niveles.
- Se compone de las siguientes estructuras:

A. Células ciliadas del órgano de Corti

- Están inervadas por las prolongaciones periféricas de las células bipolares del ganglio espiral.
- Son de dos tipos:

1. Células ciliadas internas

- Hacen sinapsis con numerosas fibras aferentes, cada una de las cuales contacta sólo con una célula ciliada; la mayoría de fibras del nervio coclear proviene de las células ciliadas internas.

2. Células ciliadas externas

- Hacen sinapsis con fibras aferentes que contactan con otras numerosas células ciliadas externas.
- Superan en número a las células ciliadas internas, en una proporción de tres a uno.

B. Células bipolares del ganglio espiral (coclear)

- Se proyectan periféricamente a las células ciliadas del órgano de Corti.
- Se proyectan centralmente como **nervio coclear** a los núcleos cocleares posterior y anterior de la unión pontocerebelosa.

C. Nervio coclear (VIII par) (v. figs. 1-1, 9-5 y 11-1)

- Se extiende desde el ganglio espiral hasta el ángulo pontocerebeloso, a cuyo nivel penetra en el tronco encefálico.

D. Núcleos cocleares

- Son los únicos núcleos auditivos que no reciben impulsos biaurales.
- Su lesión da lugar a una sordera unilateral.

1. Núcleo coclear posterior

- Subyace al tubérculo acústico del suelo del cuarto ventrículo.

- Recibe impulsos del nervio coclear (VIII par).
- Se proyecta contralateralmente al lemnisco externo.

2. Núcleo coclear anterior

- Recibe impulsos del nervio coclear (VIII par).
- Se proyecta bilateralmente a los núcleos olivares superiores.
- Se proyecta contralateralmente al lemnisco externo.
- Da lugar al cuerpo trapezoide (estrías acústicas anteriores).

E. Núcleo olivar superior

- Está localizado en la protuberancia, a nivel del núcleo facial.
- Recibe impulsos de los núcleos cocleares anteriores.
- Se proyecta bilateralmente al lemnisco externo.
- Desempeña un papel en la localización de los sonidos y en la elaboración biaural.
- Da lugar al haz olivococlear eferente, una vía de retroestimulación coclear.

F. Cuerpo trapezoide

- Está localizado en el tegmento protuberancial inferior, a nivel del núcleo del motor ocular externo.
- Está atravesado por fibras intraaxiales del VI par.
- Contiene fibras cruzadas del núcleo coclear anterior.

G. Lemnisco externo

- Recibe impulsos de los núcleos cocleares contralaterales.
- Recibe impulsos de los núcleos olivares superiores.
- Está conectado con el lemnisco externo contralateral por vía de las fibras comisurales.
- Se proyecta al núcleo del colículo inferior.

H. Núcleo del colículo inferior

- Recibe impulsos del lemnisco externo.
- Se proyecta, por vía del **brazo del colículo inferior,** al cuerpo geniculado interno.
- Se proyecta al colículo superior para participar en los reflejos audiovisuales.

I. Cuerpo geniculado interno (v. figs. 1-6 y 11-1)

- Recibe impulsos del núcleo del colículo inferior.
- Se proyecta, por vía de la **radiación auditiva,** a la corteza auditiva primaria, las circunvoluciones transversas de Heschl (áreas 41 y 42).
- Se proyecta a la amígdala.

J. Radiación auditiva

- Se extiende desde el cuerpo geniculado interno, por vía del brazo posterior de la cápsula interna, a las circunvoluciones transversas de Heschl.

K. Circunvoluciones temporales transversas de Heschl (v. fig. 11-1)

- Contienen la corteza auditiva primaria (áreas 41 y 42).
- Están localizadas en la profundidad del surco lateral.
- Reciben impulsos auditivos por vía de la radiación auditiva.
- Se proyectan a la corteza de asociación auditiva (área 22).

IV. Haz coclear eferente (olivococlear)

- Es un tracto cruzado y no cruzado que surge del núcleo olivar superior y se proyecta a las células ciliadas del órgano de Corti.
- Cuando se estimula suprime la actividad del nervio auditivo.
- Interviene, a través de la inhibición, en la «agudeza auditiva».

V. Defectos auditivos

- Pueden dividirse en:

A. Sordera de conducción

- Se produce por la interrupción del paso de las ondas sonoras a través del oído externo o medio.
- Incluye las siguientes causas:
  1. **Obstrucción por cerumen o un cuerpo extraño** en el meato auditivo externo.
  2. **Otoesclerosis**
     - Se produce por neogénesis del hueso esponjoso laberíntico en torno a la ventana oval, lo que ocasiona la fijación del estribo.
     - Es la causa más frecuente de sordera de conducción progresiva.
  3. **Otitis media**
     - Es una **inflamación del oído medio.**
     - Es la causa más común de meningitis (excluida la meningocócica) y de abscesos cerebrales.

B. Sordera nerviosa (sordera neurosensorial o de percepción)

- Se debe a **patología** de la cóclea, el nervio coclear o las conexiones auditivas centrales (neurinoma acústico).
- Puede deberse a la **acción de fármacos y toxinas** (p. ej., quinina, aspirina, estreptomicina).
- Puede ser consecuencia de una **exposición prolongada a ruidos intensos**

(ruido industrial o música de rock [pérdida de las altas frecuencias]).

- Puede ocurrir en la **infección fetal por rubéola,** citomegalovirus o sífilis.
- Incluye los siguientes:

1. **Presbiacusia**
   - Es la **pérdida auditiva que ocurre con la edad.** Se produce por cambios degenerativos del órgano de Corti en los primeros milímetros de la espiral basal de la cóclea (pérdida de las altas frecuencias de 4.000 Hz a 8.000 Hz).
   - Es la causa más frecuente de pérdida auditiva.
2. **Neurinoma acústico** (schwannoma o neurilemoma) (v. fig. 14-4)
   - Es un tumor nervioso periférico del nervio auditivo (VIII par).
   - Se localiza en el meato auditivo interno o en el ángulo pontocerebeloso de la fosa craneal posterior.
   - Produce síntomas como **sordera y acúfenos unilaterales.**

VI. Pruebas con el diapasón

- Se utilizan para distinguir entre la sordera de conducción y la sordera nerviosa (neurosensorial).
- En estas pruebas se compara la conducción aérea con la conducción ósea.

A. Prueba de Weber (tabla 11-1)

- Se coloca un diapasón que vibra sobre el vértex del cráneo.
- Los sujetos normales oyen igualmente por ambos lados.
- Los pacientes con una sordera de conducción unilateral oyen la vibración más intensamente en el lado enfermo.
- Los pacientes con una sordera nerviosa parcial unilateral oyen la vibración más intensamente en el lado normal.

B. Prueba de Rinne (v. tabla 11-1)

- Compara la conducción aérea con la ósea.
- Se coloca un diapasón que vibra sobre la apófisis mastoides hasta que deja de oírse; a continuación se sitúa frente a la oreja.
- Los sujetos normales oyen la vibración en el aire después de haber desaparecido la conducción ósea.
- Los pacientes con una sordera de conducción unilateral no oyen las vibraciones en el aire después de haber desaparecido la conducción ósea.
- Los pacientes con una sordera nerviosa parcial unilateral oyen las vibraciones en el aire después de haber desaparecido la conducción ósea.

C. Prueba de Schwabach

- Compara la conducción ósea de un paciente con la de una persona cuya audición es normal.
- En los casos de sordera de conducción pone de manifiesto que la conducción ósea es mejor que la normal.
- En los casos de sordera nerviosa demuestra que la conducción ósea es peor que la normal.

TABLA 11-1 ***Resultados de las pruebas del diapasón***

Hallazgo otológico	Prueba de Weber	Prueba de Rinne
Sordera de conducción (oído izquierdo)	Lateraliza al oído izquierdo	CO > CA a la izquierda CA > CO a la derecha
Sordera de conducción (oído derecho)	Lateraliza al oído derecho	CO > CA a la derecha CA > CO a la izquierda
Sordera nerviosa (oído izquierdo)	Lateraliza al oído derecho	CA > CO en ambos oídos
Sordera nerviosa (lado derecho)	Lateraliza al oído izquierdo	CA > CO en ambos oídos
Oídos normales	No hay lateralización	CA > CO en ambos oídos

Sordera de conducción = sordera del oído medio (p. ej., otoesclerosis, otitis media); sordera nerviosa = sordera neurosensorial (p. ej., presbiacusia). CA, conducción aérea; CO, conducción ósea.

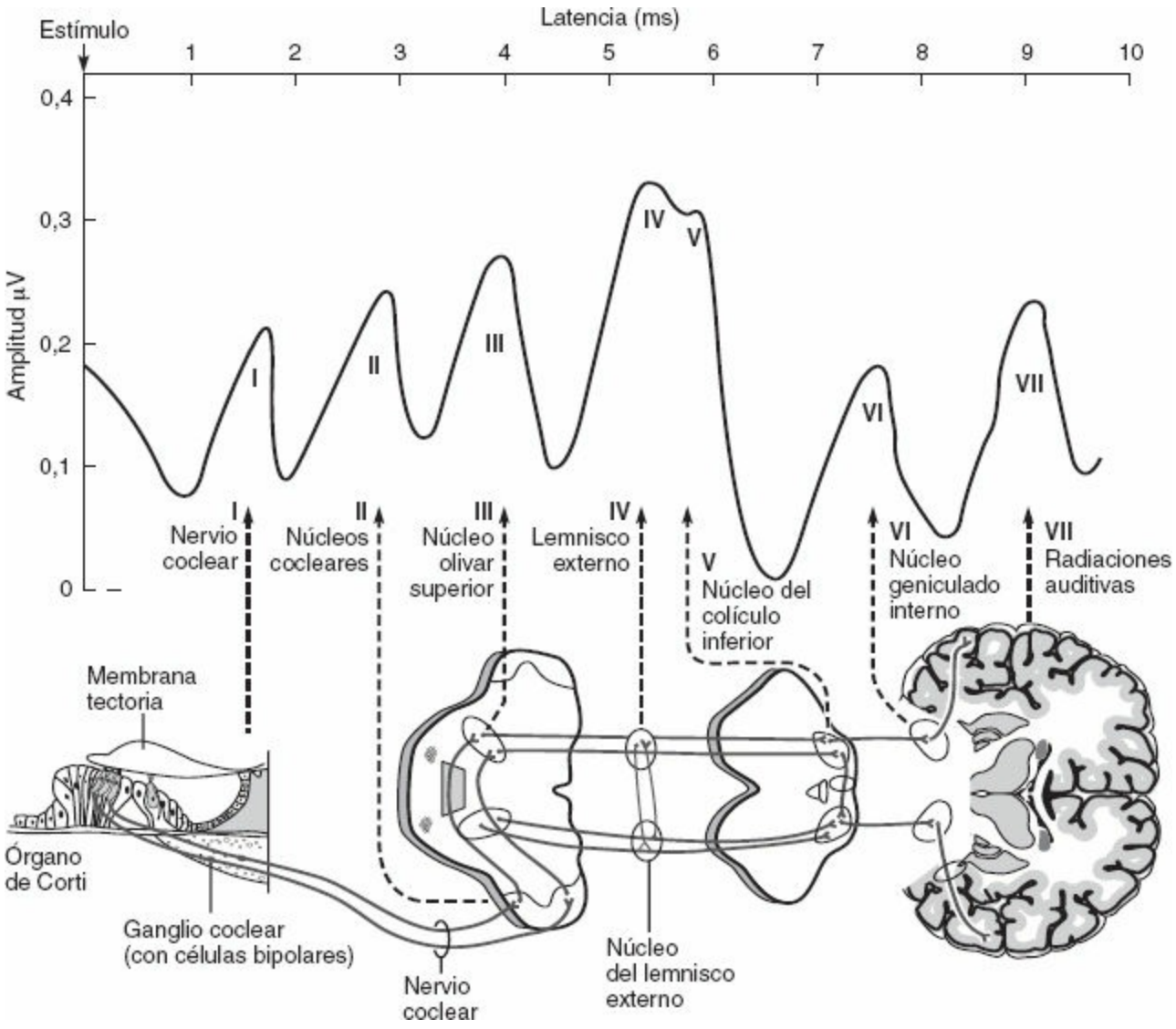

Figura 11-2. Representación gráfica de las respuestas provocadas auditivas del tronco encefálico. Las siete ondas (I-VII) corresponden a otras tantas estaciones en el recorrido de la vía auditiva. (Adaptado con autorización de Stockard JJ, Stockard JF, Sharbrough FW. Detection and localization of occult lesions with brainstem auditory responses. *Mayo Clin Proc* 52:761-769, 1977. Modificado del dibujo original por Ellen Grass.)

VII. Respuestas provocadas auditivas del tronco encefálico (RPATE) (fig. 11-2)

- Es un método incruento que se utiliza para evaluar la integridad de las vías auditivas.
    - Se estimula el oído con chasquidos y se registran a través de electrodos situados en el cuero cabelludo.
- Se producen siete ondas (I-VII) que corresponden al nervio auditivo, los núcleos cocleares, el núcleo olivar superior, el lemnisco externo, el colículo inferior, el cuerpo geniculado interno y las radiaciones auditivas.
- Se utilizan para valorar la audición en los niños pequeños y para diagnosticar lesiones

del tronco encefálico (esclerosis múltiple) y neurinomas acústicos de la fosa posterior.

TEST DE AUTOEVALUACIÓN

Instrucciones: *cada una de las preguntas o afirmaciones incompletas numeradas de este apartado va seguida de la respuesta o de la finalización de la afirmación. Seleccione* ***la respuesta*** *o la finalización de la frase* ***correctas*** *en cada caso.*

1. Una mujer de 70 años presenta los siguientes resultados en las pruebas de Weber y Rinne:

Prueba	Oído izquierdo	Oído derecho
Weber	Sin lateralización	Lateralización
Rinne	CA > CO	CO > CA

CA, conducción aérea; CO, conducción ósea.

¿Cuál de los procesos siguientes es más compatible con los hallazgos otológicos en la paciente?

(A) Otoesclerosis con afectación del oído derecho
(B) Otoesclerosis con afectación del oído izquierdo
(C) Presbiacusia con afectación del oído derecho
(D) Presbiacusia con afectación del oído izquierdo
(E) Exploración normal

2. El oído interno analiza la frecuencia median-te

(A) el estribo.
(B) el tensor del tímpano.
(C) la rampa vestibular.
(D) el órgano de Corti.
(E) el ganglio espiral.

3. ¿A qué nivel de la vía auditiva corresponde un problema en la transmisión del sonido que se traduce por una latencia anormal de la onda V en la prueba de RPATE?

(A) Núcleo del colículo inferior
(B) Lemnisco externo
(C) Núcleos cocleares
(D) Núcleo olivar superior
(E) Núcleo geniculado interno

4. Una niña de 2 años acude a la consulta médica con congestión nasal y fiebre de 38,9

°C. La madre indica que la niña ha estado tosiendo y que a veces se tira de la oreja derecha. ¿Cuál es el diagnóstico más probable?

(A) Presbiacusia
(B) Neurinoma acústico
(C) Otitis media
(D) Tapón de cerumen
(E) Otoesclerosis

5. Un hombre de 35 años, batería de un conjunto de *heavy metal*, aqueja hipoacusia. En la prueba de Weber oye mejor la vibración en el oído derecho; la prueba de Rinne es normal. La explicación más probable de la hipoacusia es

(A) sordera de conducción por un problema obstructivo.
(B) sordera nerviosa producida por una patología del nervio coclear.
(C) sordera nerviosa causada por una exposición prolongada al ruido.
(D) sordera de conducción ocasionada por otoesclerosis.
(E) sordera de conducción por exposición a la batería de *heavy metal*.

6. La presbiacusia es el resultado de la degeneración de

(A) el órgano de Corti.
(B) las células bipolares del ganglio coclear.
(C) el nervio coclear.
(D) el núcleo coclear posterior.
(E) el núcleo coclear anterior.

7. Un componente del oído interno es

(A) el órgano de Corti.
(B) la oreja.
(C) el yunque.
(D) la rampa vestibular.
(E) el meato.

RESPUESTAS RAZONADAS

1. La respuesta es la A. La paciente sufre otoesclerosis que interesa el oído derecho. En la sordera de conducción unilateral, el paciente oye la vibración más intensamente en el oído afectado, y la conducción ósea es mayor que la aérea. La otoesclerosis es un defecto de conducción por afectación de los huesecillos del oído medio. Es el tipo de pérdida auditiva más común en el adulto, con un intenso patrón de herencia autosómica dominante. La presbiacusia, la causa más frecuente de sordera neurosensorial en el adulto, interesa la cóclea o el nervio coclear (VIII par).

2. La respuesta es la D. El órgano de Corti, u órgano espiral, es un analizador de frecuencias del oído interno. Contiene células ciliadas y la membrana tectoria; descansa sobre la membrana basilar, que lo sustenta. El órgano de Corti está situado dentro del conducto coclear.

3. La respuesta es la A. La onda V corresponde al núcleo del colículo inferior. La onda I, al nervio coclear; la onda II, a los núcleos cocleares; la onda III, al núcleo olivar superior; la onda IV, al lemnisco externo; la onda VI, al núcleo geniculado interno, y la onda VII, a las radiaciones auditivas.

4. La respuesta es la C. El diagnóstico más probable es el de otitis media, conocida comúnmente como infección del oído. La otitis media aguda se asocia a menudo con infecciones de las vías respiratorias altas. Los niños son más propensos a sufrir infecciones óticas porque a estas edades la trompa de Eustaquio es más corta y horizontal que en el adulto y, por lo tanto, se bloquea con más facilidad.

5. La respuesta es la C. En este paciente, la causa más probable de sordera nerviosa, o pérdida auditiva neurosensorial, es la exposición prolongada al ruido intenso. Dado que la prueba de Rinne fue normal y en la prueba de Weber hubo una lateralización hacia el oído derecho, el paciente presenta una sordera nerviosa en el oído izquierdo. La sordera de conducción se produce por la interrupción del paso de las ondas sonoras a través del oído externo o el oído medio, como ocurre en la obstrucción por un tapón de cerumen, la otoesclerosis o la otitis media.

6. La respuesta es la A. La presbiacusia es el resultado de una afección degenerativa del órgano de Corti en los primeros milímetros de la espiral basal de la cóclea (pérdida de los sonidos de alta frecuencia, de 4.000 Hz a 8.000 Hz). La presbiacusia es una pérdida auditiva que ocurre como proceso natural del envejecimiento.

7. La respuesta es la C. El oído medio contiene el yunque que, junto con el estribo y el martillo, componen los tres huesecillos del oído medio. El oído medio posee también la membrana timpánica, el músculo tensor del tímpano y el músculo estapedio.

CAPÍTULO

12

Sistema vestibular

I. Introducción: el sistema vestibular

- Es un sistema propioceptivo aferente somático especial (ASE).
- Mantiene la **postura** y el **equilibrio** y coordina los **movimientos cefálicos y oculares.**
- Funciona en coordinación con el cerebelo y el sistema visual.
- Contiene receptores (células ciliadas) en el laberinto del hueso temporal.

II. Laberinto (fig. 12-1)

- Constituye el **oído interno** del hueso temporal.

A. Estructura

1. Laberinto óseo

- Está constituido por una serie de cavidades (cóclea, vestíbulo y conductos semicirculares) que albergan el laberinto membranoso.
- Contiene la **perilinfa,** que rellena el espacio entre el laberinto óseo y el laberinto membranoso.

2. Laberinto membranoso

- Se halla suspendido dentro del laberinto óseo.
- Está lleno de la **endolinfa.**
- Es un sistema cerrado; la endolinfa y la perilinfa no se mezclan.
- Contiene células receptoras (ciliadas) que están bañadas por la endolinfa.

B. Función

1. Sistema de conductos semicirculares (laberinto cinético)

- Detecta la aceleración y desaceleración angular de la cabeza y responde a la misma.
- Consta de **tres conductos semicirculares.**
- Incluye las siguientes estructuras:

a. Tres conductos semicirculares

- Son estructuras (conductos anterior, posterior y externo) situadas en planos perpendiculares entre ellos; cada conducto semicircular membranoso está situado dentro de un conducto semicircular óseo.
- Contienen células ciliadas.

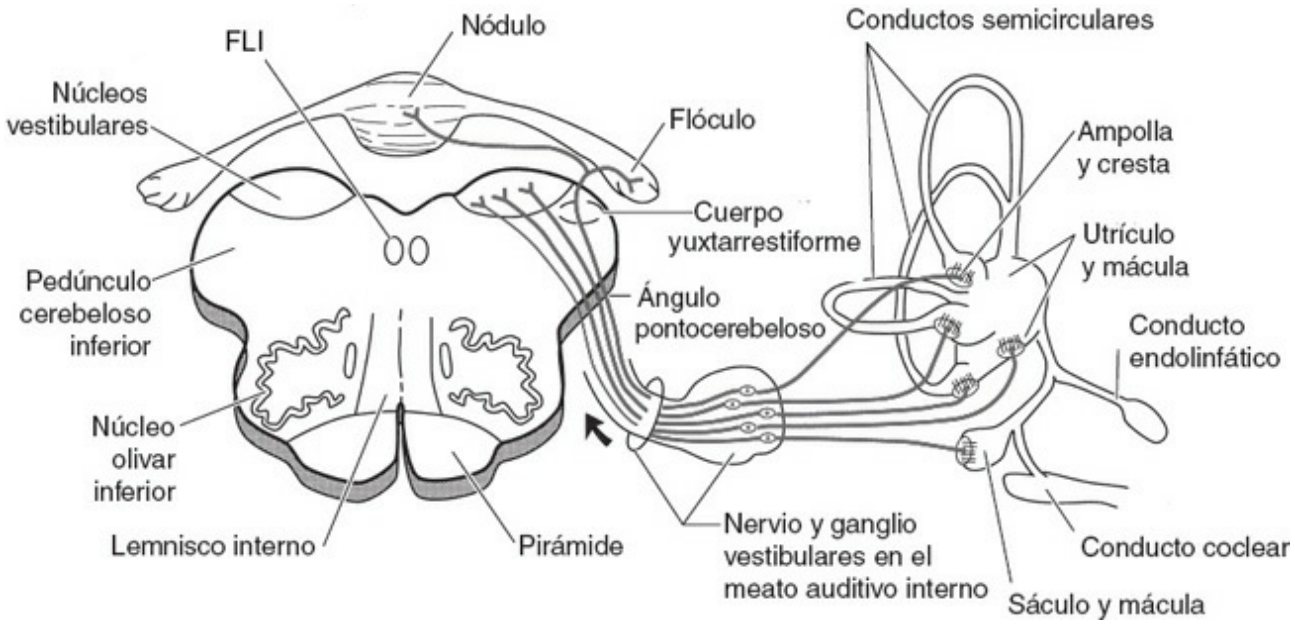

Figura 12-1. Conexiones periféricas del sistema vestibular. Las células ciliadas de las crestas ampulares y de las máculas del utrículo y el sáculo se proyectan a través del nervio vestibular a los núcleos vestibulares del bulbo raquídeo y la protuberancia y al lóbulo floculonodular del cerebelo (vestibulocerebeloso). FLI, fascículo longitudinal interno. (Modificado con autorización de Fix JD. *High-Yield Neuroanatomy*, 3rd ed. Philadelphia: Lippincott Williams & Wilkins, 2005, pág. 85.)

b. Células ciliadas

- Están enterradas en las **cúpulas de las crestas ampulares.**
- Están bañadas por la endolinfa.
- Contienen un **cinocilio** y numerosos **estereocilios**.
- Están inervadas por células bipolares del ganglio vestibular (ganglio de Scarpa).
- Reciben impulsos bilaterales de los núcleos vestibulares.
- Son estimuladas por la corriente endolinfática. El flujo hacia el cinocilio y el utrículo es excitador; el flujo que se aleja del cinocilio, inhibidor.

2. Utrículo y sáculo (laberinto estático)

- Detectan la posición de la cabeza con respecto a la **aceleración lineal** y la fuerza de la **gravedad,** y responden en consecuencia.
- Son dilataciones del laberinto membranoso que contienen endolinfa.
- Se hallan dentro del vestíbulo del laberinto óseo.
- Contienen células ciliadas en la mácula del utrículo y en la mácula del sáculo; **responden a la inclinación de la cabeza.**

a. Máculas del utrículo y del sáculo («órgano de otolitos»)

- Son dos placas de epitelio sensorial.
- Están constituidas por células de soporte y células ciliadas.
- Ejercen influencia sobre la musculatura corporal, con refuerzo del tono muscular, y favorecen las contracciones musculares necesarias para

mantener el equilibrio.

- Son esenciales para los reflejos estáticos, posturales, tónico del cuello y de enderezamiento.
- La mácula del utrículo está dispuesta en el plano horizontal; su estimulación máxima se produce al inclinar la cabeza hacia delante o hacia atrás.
- La mácula del sáculo está dispuesta en el plano vertical; su estimulación máxima tiene lugar cuando se inclina la cabeza en sentido lateral.

b. Células ciliadas

- Son estructuralmente similares a las que se hallan en las crestas ampulares.
- Están enterradas en la **membrana otolítica** gelatinosa, que contiene cristales de otolitos calcáreos.
- Se estimulan por la fuerza cizallante de la membrana otolítica en los movimientos de la cabeza.
- Reciben inervación eferente de los núcleos vestibulares del tronco encefálico.

C. Líquidos del laberinto

1. Perilinfa

- Se parece al líquido cefalorraquídeo y rodea el laberinto membranoso (en el espacio perilinfático).
- Comunica con el espacio subaracnoideo por vía del **conducto perilinfático del conductillo coclear.**
- Se desconoce cuáles son los lugares de su producción y absorción.

2. Endolinfa

- Se parece al líquido intracelular y se halla dentro del laberinto membranoso (espacio endolinfático).
- Se segrega en la **estría vascular** del conducto coclear.
- Según se cree, se absorbe en el **saco endolinfático.**

III. Vías vestibulares (fig. 12-2; v. fig. 12-1)

A. Células ciliadas (v. II B)

B. Neuronas bipolares del ganglio vestibular (v. fig. 12-1)

- Están localizadas en el fondo del **meato auditivo interno.**
- Se proyectan, por vía de sus prolongaciones periféricas, a las células ciliadas.
- Proyectan sus prolongaciones centrales, como **nervio vestibular,** a los **núcleos vestibulares** del bulbo raquídeo y la protuberancia, y por vía del **cuerpo yuxtarrestiforme,** al **lóbulo floculonodular** del cerebelo (vestibulocerebelar).

C. Núcleos vestibulares (v. figs. 9-4 a 9-6)

- Incluyen los núcleos inferior, interno, superior y externo.

1. Reciben impulsos de las siguientes estructuras:

a. Neuronas bipolares del ganglio vestibular

b. Lóbulo floculonodular y úvula del cerebelo

c. Vermis del lóbulo anterior del cerebelo

d. Núcleos vestibulares del lado opuesto

e. Núcleo fastigio del cerebelo

2. Proyectan fibras hacia las siguientes estructuras:

a. Lóbulo floculonodular y úvula del cerebelo

b. Núcleos vestibulares del lado opuesto

c. Núcleo olivar inferior

- Recibe impulsos por vía del tracto vestibuloolivar.
- Interviene en la influencia vestibular sobre el vermis inferior del cerebelo.

d. Núcleos de los pares craneales motor ocular externo, patético y motor ocular común

- Reciben impulsos por vía del fascículo longitudinal interno (FLI).

e. Neuronas motoras del asta anterior

- Reciben impulsos vestibulares de dos vías descendentes:

(1) Fascículo longitudinal interno

- Contiene fibras del núcleo vestibular interno que terminan en los niveles cervical y dorsal alto.
- Coordina los movimientos de la cabeza, el cuello y los ojos.

(2) Tracto vestibuloespinal

- Contiene fibras del núcleo vestibular externo homolateral y se halla en todos los niveles medulares.

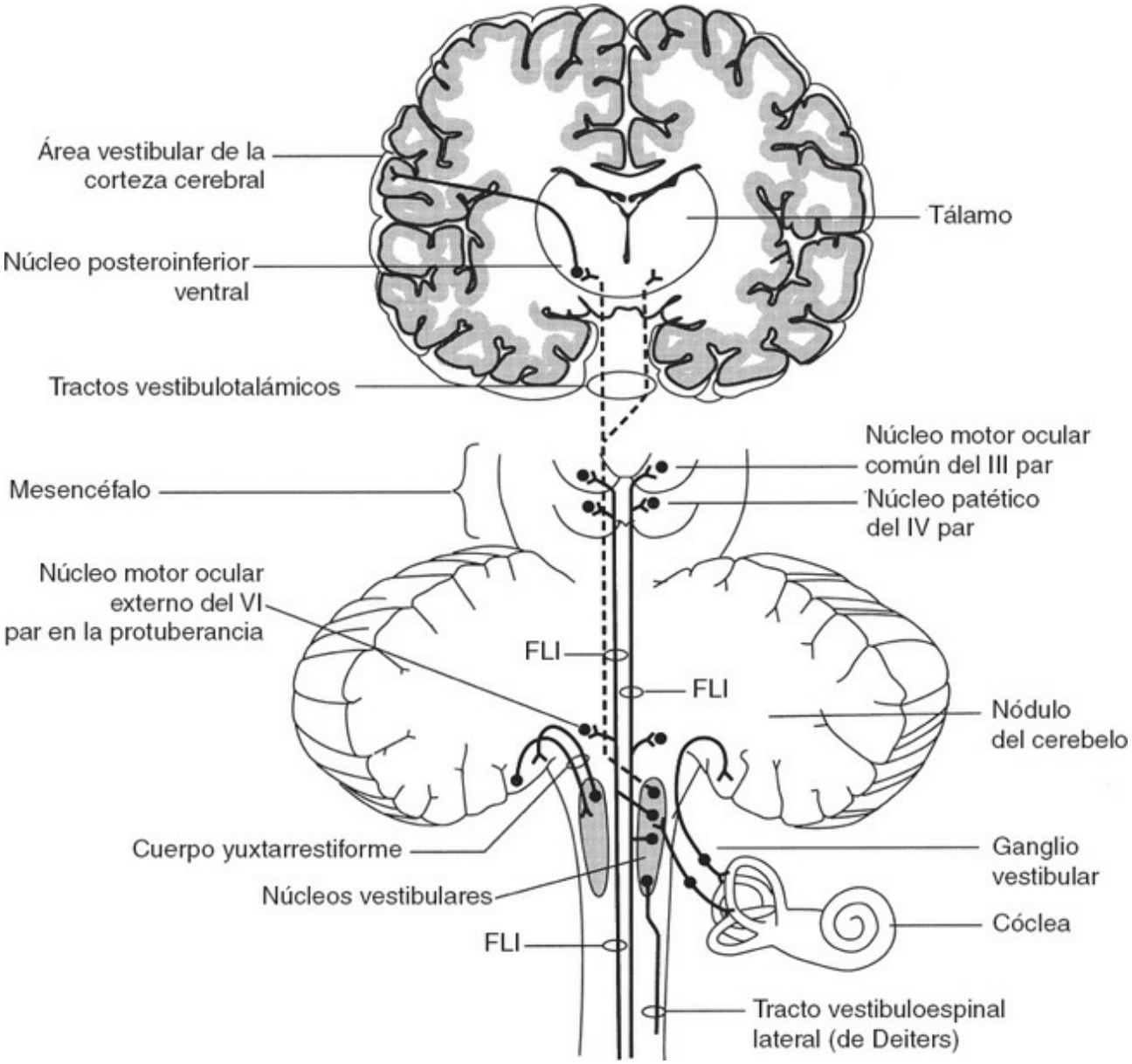

Figura 12-2. Principales conexiones centrales del sistema vestibular. Los núcleos vestibulares se proyectan a través de los fascículos longitudinales internos (FLI) ascendentes a los núcleos motores oculares y participan en los reflejos vestibulooculares. Asimismo, los núcleos vestibulares se proyectan a través de los FLI descendentes y los tractos vestibuloespinales laterales a las neuronas motoras del asta anterior de la médula e intervienen en los reflejos posturales. (Modificado con autorización de Fix JD. *High-Yield Neuroanatomy*, 3rd ed. Philadelphia: Lippincott Williams & Wilkins, 2005, pág. 86.)

- Facilita el tono muscular extensor de los músculos antigravitatorios, por lo cual mantiene la posición erguida.

f. Núcleos posteroinferior ventral (PIV) y posteroexterno ventral (PEV) del tálamo

- Reciben impulsos bilaterales de los núcleos vestibulares.

D. Núcleos PIV y PEV del tálamo

- Se proyectan a la corteza vestibular primaria del lóbulo parietal (PIV al área 2v; PEV al área 3a).

IV. Conexiones vestibulares eferentes

- Surgen de las neuronas que se hallan en los núcleos vestibulares.
- Salen del tronco encefálico con el nervio vestibular e inervan las células ciliadas situadas en las crestas ampulares y en las máculas del utrículo y el sáculo.
- Se cree que modulan la velocidad de descarga espontánea de las fibras nerviosas vestibulares.

V. Fascículo longitudinal interno

- Se extiende desde la médula espinal hasta la parte anterior del mesencéfalo.
- Contiene fibras vestibulooculares ascendentes a los núcleos motores de los pares craneales III, IV y VI.
- Contiene un tracto vestibuloespinal interno descendente que coordina los movimientos de la cabeza y los ojos.
- Sirve de mediador para la aducción del globo ocular en la mirada conjugada lateral voluntaria.
- Sirve de mediador para el nistagmo vestibular.
- Su sección da lugar a una parálisis del recto interno en la mirada lateral voluntaria; la convergencia no se afecta.

VI. Reflejos vestibulooculares

- Pueden investigarse en los sujetos, tanto en estado consciente como inconsciente, mediante la estimulación del laberinto cinético.

A. Fenómeno de los ojos de muñeca (reflejo oculocefálico) (fig. 12-3)

- No se produce en los sujetos normales en estado de alerta, a menos que fijen la vista voluntariamente.

1. Técnica de la prueba

- Consiste en un rápido movimiento de la cabeza en los planos horizontal o vertical.

2. Resultados de la prueba

- Si el sentido propioceptivo y el tronco encefálico (núcleos vestibulares) se hallan indemnes, los ojos se mueven conjugadamente en la dirección opuesta.
- Los movimientos de ojos de muñeca faltan o son anormales cuando hay lesiones de los núcleos vestibulares y el FLI.

B. Nistagmo vestibular

- Consiste en unos movimientos involuntarios de un lado a otro, de arriba abajo o rotatorios, en uno o ambos ojos.

Figura 12-3. Reflejos oculares en los pacientes comatosos. En los dibujos *superiores* se muestran los movimientos de los ojos de muñeca. En los dibujos *inferiores*, los resultados de irrigar el meato auditivo externo con agua fría. Si el tronco encefálico se halla intacto, los ojos se desvían hacia el lado irrigado. Si el fascículo longitudinal interno (FLI) está seccionado, los ojos se desvían sólo hacia el lado del ojo en abducción. En las lesiones bajas del tronco encefálico, los ojos no se desvían de la línea media. (Adaptado con autorización de Plum F, Posner GB. *The Diagnosis of Stupor and Coma*, 3rd ed. Philadelphia: FA Davis, 1982, pág. 55.)

- Consta de un componente lento, opuesto al sentido de la rotación cefálica, y un componente rápido compensador en el mismo sentido de la rotación.
- Se denomina de acuerdo con el componente rápido.
- Es consecuencia de la estimulación de las células ciliadas dentro de los conductos semicirculares, a causa de la rotación o tras la irrigación del meato auditivo externo con agua caliente o fría.

C. Nistagmo posrotacional

1. Técnica de la prueba

a. El sujeto está sentado en una silla de Bárány, con la cabeza recta e inclinada 30° hacia delante (para colocar los canales horizontales en el plano de la rotación).

b. Se hace rotar al sujeto 10 veces hacia la derecha en el plazo de 20 s y luego se detiene bruscamente el movimiento.

2. Resultados de la prueba en los sujetos normales

a. El sujeto con laberintos normales presenta un nistagmo horizontal hacia la izquierda (fase rápida).

b. El sujeto presenta dismetría, tiende a caer hacia la derecha y experimenta una sensación de rotación (vértigo) hacia la izquierda.

c. El nistagmo inducido dura habitualmente de 15 a 40 s.

D. Nistagmo calórico (v. fig. 12-3)

- Puede inducirse mediante irrigación del meato auditivo externo con agua fría o caliente.
- Puede emplearse para estimular cada laberinto por separado.
- Sirve para evaluar a pacientes en estado de inconsciencia.
- Puede emplearse para estimular los conductos semicirculares por separado.

1. Técnica utilizada para estimular el conducto semicircular horizontal

a. El paciente está sentado en posición erguida e inclina la cabeza 60° hacia atrás; o bien, con el sujeto en decúbito supino, eleva la cabeza 30°.

b. Se irriga agua caliente o fría en el conducto auditivo externo.

2. Resultados de la prueba en los sujetos normales

a. La irrigación con agua fría da lugar a un nistagmo hacia el lado opuesto, con dismetría y caída hacia el mismo lado.

b. La irrigación con agua caliente provoca las reacciones opuestas.

3. Resultados de la prueba en los sujetos comatosos

a. No hay nistagmo.

b. Si el tronco encefálico se halla indemne, los ojos se desvían hacia el lado de la irrigación fría.

c. En la sección bilateral del FLI, el ojo en abducción se desvía hacia el lado de la irrigación fría.

d. En las lesiones de los núcleos vestibulares situados en la parte inferior del tronco encefálico, los ojos no se desvían.

VII. Rigidez descerebrada y decorticada

- Las vías descendentes vestibuloespinal y pontorreticuloespinal desempeñan un papel importante en el control del tono muscular extensor.
- La sección del tronco encefálico o decorticación aumenta en gran medida el tono antigravitatorio.

A. Rigidez (postura) descerebrada

- Se produce por una lesión que secciona el tronco encefálico entre el núcleo rojo y los núcleos vestibulares.
- Es consecuencia de la actividad tónica de la formación reticular protuberancial y del núcleo vestibular externo, que activa las neuronas motoras α y γ que inervan los músculos extensores.
- Se caracteriza por **opistótonos,** es decir, una extensión, aducción e hiperpronación de los brazos y una extensión de los pies con flexión plantar.
- También se conoce como **rigidez** γ en su forma clásica.

- Puede abolirse por la sección del nervio vestibular, así como por la destrucción de los núcleos vestibulares o del tracto vestibuloespinal y por la rizotomía posterior o anterior.

B. Rigidez (postura) decorticada

- Suele producirse por lesiones de la cápsula interna o el hemisferio cerebral.
- Da lugar a una postura en flexión del brazo, la muñeca y los dedos de la mano, con aducción en la extremidad superior, y con extensión, rotación interna y flexión plantar en la extremidad inferior.
- Se caracteriza por un patrón motor que es típico de la hemiplejía espástica crónica.
- Se conoce como **hemiplejía espástica bilateral,** en la forma de rigidez decorticada bilateral.

VIII. Consideraciones clínicas

A. Vértigo

- Es una sensación de movimiento irregular o giro; es una **ilusión de movimiento.**

B. Enfermedad de Ménière

- Es una enfermedad del oído interno asociada a un **aumento de la presión del líquido endolinfático.**
- Se caracteriza por accesos episódicos de vértigo, acúfenos, hipoacusia, náuseas, vómitos y una sensación de plenitud y presión en el oído.
- Durante la crisis se observa un nistagmo horizontal. En la fase rápida se dirige hacia el oído opuesto; hay dismetría y caída hacia el lado afecto.

C. Laberintitis

- Se caracteriza por una **inflamación del laberinto** producida por bacterias, virus o sustancias tóxicas (p. ej., alcohol, quinina, salicilatos).
- Se producen los mismos síntomas que en la enfermedad de Ménière (v. VIII B).

D. Laberintectomía

1. Laberintectomía unilateral

- Da lugar a un nistagmo de predominio horizontal dirigido hacia el lado opuesto.

2. Laberintectomía simultánea bilateral

- No origina nistagmo.

E. Vértigo posicional benigno

- Es la causa más común de vértigo recurrente.
- Se provoca por ciertas posiciones de la cabeza; el paroxismo de vértigo se acompaña de nistagmo.
- No se acompaña de hipoacusia o acúfenos.
- Se debe presumiblemente a **cuprolitiasis** del conducto semicircular posterior (luxación de los otolitos de la mácula utricular).

F. Síndrome del FLI (oftalmoplejía internuclear [OIN])

- Consiste en una paresia del músculo recto ocular interno al intentar la mirada lateral.
- Se asocia con un nistagmo horizontal monocular en el ojo en abducción, y con convergencia intacta (lo que tiene importancia diagnóstica).
- Suele ser consecuencia de una placa desmielinizante.
- Se observa sobre todo en la **esclerosis múltiple.**

G. Schwannoma acústico (schwannoma vestibular)

- Se origina en el nervio vestibular del VIII par, dentro del conducto auditivo interno.
- -Suele interesar los pares craneales V, VII y VIII.
- Se localiza en el ángulo pontocerebeloso (PC).
- Causa síntomas como sordera unilateral, acúfenos y vértigo.
- Se caracteriza por una falta de respuesta a la estimulación calórica («laberinto muerto»).
- Su incidencia es más elevada en los individuos de 40 a 50 años de edad.

TEST DE AUTOEVALUACIÓN

Instrucciones: *cada una de las preguntas o afirmaciones incompletas numeradas de este apartado va seguida de la respuesta o de la finalización de la afirmación. Seleccione* ***la respuesta*** *o la finalización de la frase* ***correctas*** *en cada caso.*

1. Un dentista de 40 años aqueja cefaleas e incapacidad para controlar la deambulación. Su médico lo remite a un neurólogo para su estudio. El paciente recuerda que 10 años antes notó un ruido en el oído derecho, parecido al de freír tocino. La exploración neurológica revela lo siguiente: pérdida auditiva en el lado derecho, acúfenos, vértigo, náuseas, marcha atáxica de amplia base con tumbos hacia el lado derecho, disfagia, paresia facial derecha, anestesia en el lado derecho de la cara, pérdida del reflejo cor-neal derecho, ausencia del reflejo nauseoso y diplopía. La lesión responsable de estos trastornos neurológicos está situada en la/el

(A) parte externa del bulbo.
(B) parte interna del bulbo.
(C) parte externa de la protuberancia.
(D) parte interna de la protuberancia.
(E) ángulo pontocerebeloso.

2. La inclinación de la cabeza hacia delante estimularía las células ciliadas de un modo máximo en la

(A) cresta ampular del conducto semicircular anterior.
(B) cresta ampular del conducto semicircular externo.
(C) cresta ampular del conducto semicircular posterior.
(D) mácula del utrículo.
(E) mácula del sáculo.

3. Después de elevar la cabeza 30° desde la horizontal en un paciente comatoso, se irriga agua fría en el meato auditivo externo izquierdo. Si el tronco encefálico se halla intacto, ¿cuál de los siguientes reflejos oculares cabe esperar?

(A) Nistagmo horizontal a la izquierda
(B) Nistagmo superior vertical
(C) Nistagmo horizontal a la derecha
(D) Desviación de los ojos a la izquierda
(E) Desviación de los ojos a la derecha

Preguntas 4 a 8

Las opciones de respuestas a los ítems 4 a 8 son comunes. Seleccione una respuesta para cada ítem de la serie.

(A) Enfermedad de Ménière

(B) Vértigo posicional benigno
(C) Schwannoma acústico
(D) Síndrome del FLI
(E) Esclerosis múltiple

Empareje cada característica con el proceso apropiado.

4. Causa síntomas de los pares craneales V, VII y VIII.

5. Es una enfermedad del oído interno que se asocia con un aumento de la presión del líquido endolinfático.

6. Es la causa más común de oftalmoplejía internuclear.

7. Da lugar a cuprolitiasis en el conducto semicircular posterior.

8. Consiste en una parálisis de la mirada lateral y nistagmo monocular.

RESPUESTAS RAZONADAS

1. La respuesta es la E. El neurinoma acústico (schwannoma acústico), que constituye el 8 % de las neoplasias intracraneales primarias, se halla en el ángulo PC. Cada uno de los hallazgos exploratorios pone de manifiesto un determinado proceso: la pérdida auditiva en el lado derecho y los acúfenos indican una lesión del nervio coclear; el vértigo y las náuseas, una lesión del nervio vestibular; la marcha atáxica con amplia base de sustentación y las caídas hacia la derecha, una lesión del cerebelo; la disfagia, una lesión de los nervios glosofaríngeo y neumogástrico; la paresia facial derecha, una lesión del nervio facial; la anestesia en el lado derecho de la cara, una lesión del tracto trigémino espinal del V par; la pérdida del reflejo corneal en el lado derecho, una lesión de los nervios trigémino (rama aferente) y facial (rama eferente); la ausencia del reflejo nauseoso, una lesión de los nervios glosofaríngeo (rama aferente) y neumogástrico (rama eferente); la diplopía, una lesión del nervio motor ocular externo. Un gran tumor puede dañar el tracto piramidal y el nervio motor ocular externo. El diagnóstico diferencial debe incluir otros tumores del ángulo PC (schwannoma, aracnoides, meningioma, epidermoide).

2. La respuesta es la D. La inclinación de la cabeza hacia delante estimularía al máximo las células ciliadas del utrículo. La inclinación lateral haría lo propio con las del sáculo. El utrículo y el sáculo responden a la aceleración lineal y a la fuerza de la gravedad.

3. La respuesta es la D. El nistagmo no se observa en los pacientes comatosos. En este caso, los ojos del paciente se desviarán hacia el lado de la irrigación con agua fría.

4. La respuesta es la C. El schwannoma acústico, que se localiza en el ángulo PC de la fosa craneal posterior, presiona los pares craneales V, VII y VIII. Las lesiones del V par dan lugar a la pérdida homolateral de las sensibilidades dolorosa y térmica en la cara y a la pérdida del reflejo corneal. Las lesiones del VII par ocasionan una parálisis de la neurona motora inferior de los músculos homolaterales de la expresión facial, y asimismo la pérdida del reflejo corneal. Las lesiones del VIII par originan pérdida auditiva, nistagmo, acúfenos, náuseas, vértigo y vómitos (v. cap. 13, Pares craneales).

5. La respuesta es la A. La enfermedad de Ménière (vértigo laberíntico) es la causa más común de vértigo verdadero. Se caracteriza por ataques súbitos de vértigo, nistagmo, náuseas, vómitos, acúfenos, sensación de plenitud en el oído y pérdida auditiva. Esta enfermedad se debe a una distensión del sistema endolinfático (*hidrops* laberíntico). Los fármacos que se utilizan para tratar la cinetosis pueden ser útiles. La destrucción (descompresión) del vestíbulo y un cortocircuito endolinfático-subaracnoideo son sendos procedimientos que han demostrado su utilidad.

6. La respuesta es la E. La causa más común de OIN es la esclerosis múltiple. Otras

causas son las noxas vasculares y los tumores intraparenquimatosos (gliomas protuberanciales). La esclerosis múltiple, una enfermedad desmielinizante del sistema nervioso central, se caracteriza por los siguientes trastornos: signos oculares (neuritis retrobulbar y OIN); signos del tronco encefálico y el cerebelo (sordera, vértigo, ataxia y temblor intencional); signos del tracto piramidal (paresia espástica con signo de Babinski); trastornos sensitivos (parestesias o disestesias), e incontinencia vesical y rectal.

7. La respuesta es la B. El vértigo posicional benigno, más común que la enfermedad de Ménière, se caracteriza por vértigo paroxístico, oscilopsia y nistagmo. Ocurre al adoptar determinadas posiciones de la cabeza (p. ej., al acostarse o darse la vuelta en la cama). Este vértigo se debe a cuprolitiasis del conducto semicircular posterior (una dislocación de los otolitos que se desplazan libremente con los movimientos de la cabeza).

El siguiente procedimiento tiene carácter diagnóstico. El paciente pasa de la posición sentada al decúbito (en la mesa de exploración) e inclina la cabeza 30° por debajo del borde de la mesa, luego 30° hacia un lado y después 30° hacia el otro. El paciente presenta entonces un paroxismo de vértigo (maniobra de Hallpike).

8. La respuesta es la D. El síndrome del FLI (OIN) consiste en una parálisis del músculo recto ocular interno en la mirada lateral. Se produce un nistagmo en el ojo en abducción. La convergencia se halla indemne. Este síndrome se observa con frecuencia en la esclerosis múltiple.

CAPÍTULO
13

Pares craneales

I. Introducción: pares craneales

- Son los 12 pares de nervios que emergen del cerebro e inervan las estructuras de la cabeza y el cuello (figs. 13-1 a 13-3; v. figs. 1-1 y 1-7).

II. Nervio olfatorio (I par) (v. cap. 20 I y apéndice)

A. Características generales del I par

- Es un nervio aferente visceral especial (AVE) que interviene en el **sentido del olfato.**
- Consta de axones amielínicos de las neuronas bipolares localizadas en la mucosa nasal, o epitelio olfatorio.
- Penetra en el cráneo a través de los orificios de la lámina cribosa del hueso etmoides.
- Se proyecta directamente al telencéfalo.
- Hace sinapsis con células mitrales y en penacho que se hallan en el bulbo olfatorio, una excrecencia del telencéfalo.
- Es el único nervio craneal que se proyecta directamente al prosencéfalo.

B. Consideraciones clínicas: lesión del I par

- Produce **anosmia,** o pérdida de la sensación olfatoria (p. ej., fractura del hueso etmoides).

III. Nervio óptico (II par) (v. figs. 1-2, 17-2 y 17-4; v. cap. 17 III B)

A. Características generales del II par

- Es un nervio aferente somático especial (ASE) que participa en la **visión** y en los **reflejos fotomotores** (vía aferente).
- Consta de axones de las neuronas localizadas en la capa de células ganglionares de la retina.
- Penetra en el cráneo por el conducto óptico del hueso esfenoides.
- Posee axones que continúan por vía del quiasma óptico y los tractos ópticos hasta el cuerpo geniculado externo, un núcleo de conexión talámico que se proyecta hasta la corteza visual (área 17) del lóbulo occipital.
- **No es un verdadero nervio periférico,** sino un tracto del diencéfalo.
- Contiene fibras de la retina nasal que se cruzan en el quiasma óptico.

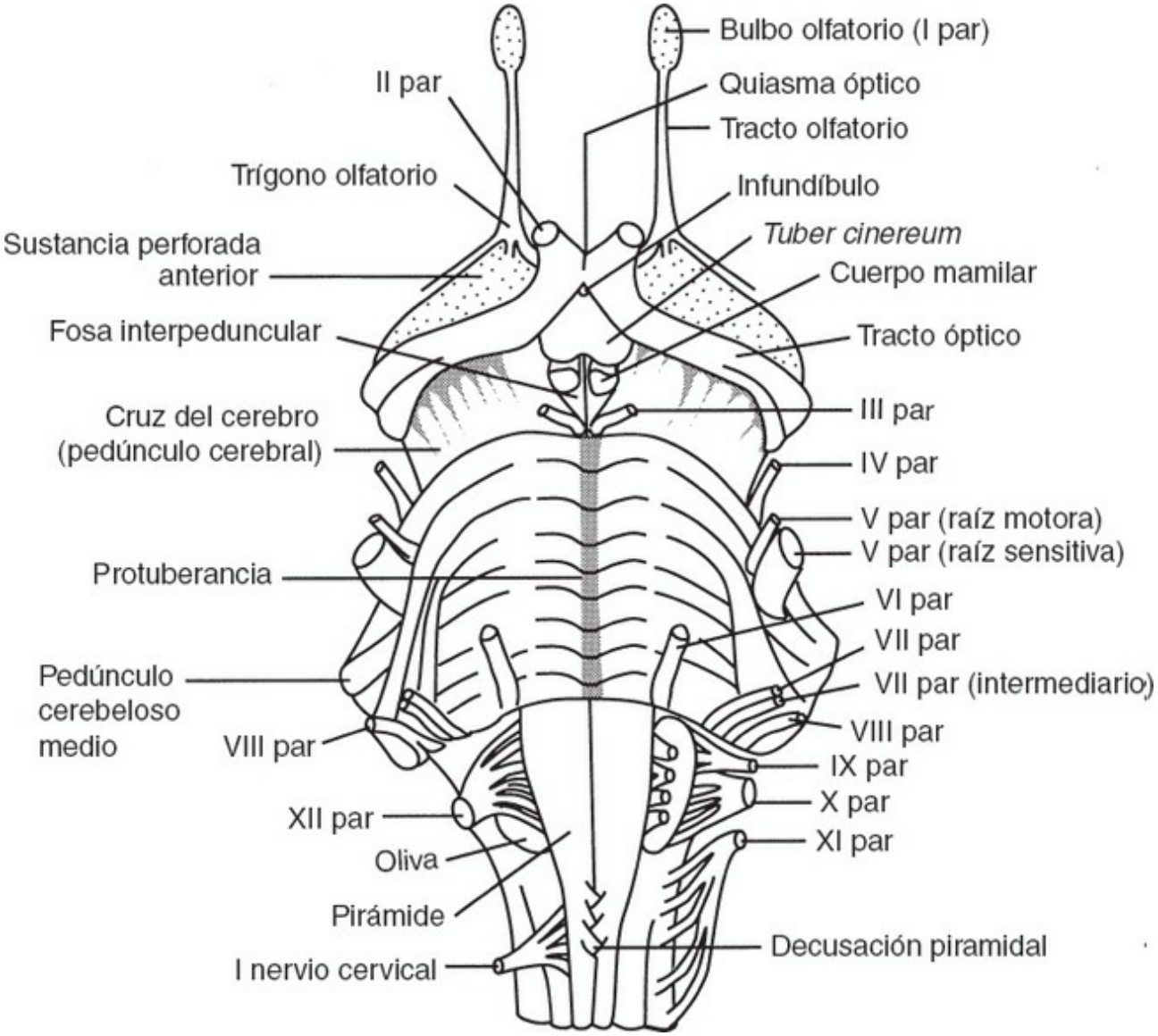

Figura 13-1. La base del cerebro con los nervios craneales adosados. (Reimpreso con autorización de Truex RC, Kellner CE. *Detailed Atlas of the Head and Neck,* New York: Oxford University Press, 1958, pág. 34.)

- Contiene fibras de la retina temporal que continúan homolateralmente a través del quiasma óptico.
- Contiene axones mielinizados por los oligodendrocitos.
- Está revestido por la duramadre y la pia-aracnoides y se sitúa dentro del espacio subaracnoideo.

B. Consideraciones clínicas: II par

- Cuando se secciona se produce una **ceguera homolateral** y una **pérdida del reflejo fotomotor directo;** no existe regeneración del nervio óptico.
- Cuando se produce un aumento de la presión intracraneal (p. ej., un tumor) aparece **edema papilar**, una compresión del disco óptico.

- Cuando se comprime tiene lugar una **atrofia óptica** (es decir, una degeneración axónica).

IV. Nervio motor ocular común (III par) (v. figs. 1-1, 1-7 y 13-3; cap. 17)

A. Características generales del III par

- Contiene fibras eferentes somáticas generales (ESG) y eferentes viscerales generales (EVG).
- Es un nervio motor puro que interviene en los **movimientos oculares, la constricción de la pupila, la acomodación y la convergencia.**
- Sale del tronco encefálico por la fosa interpeduncular del mesencéfalo, pasa a través de la pared lateral del seno cavernoso y penetra en la órbita por la fisura orbitaria superior.

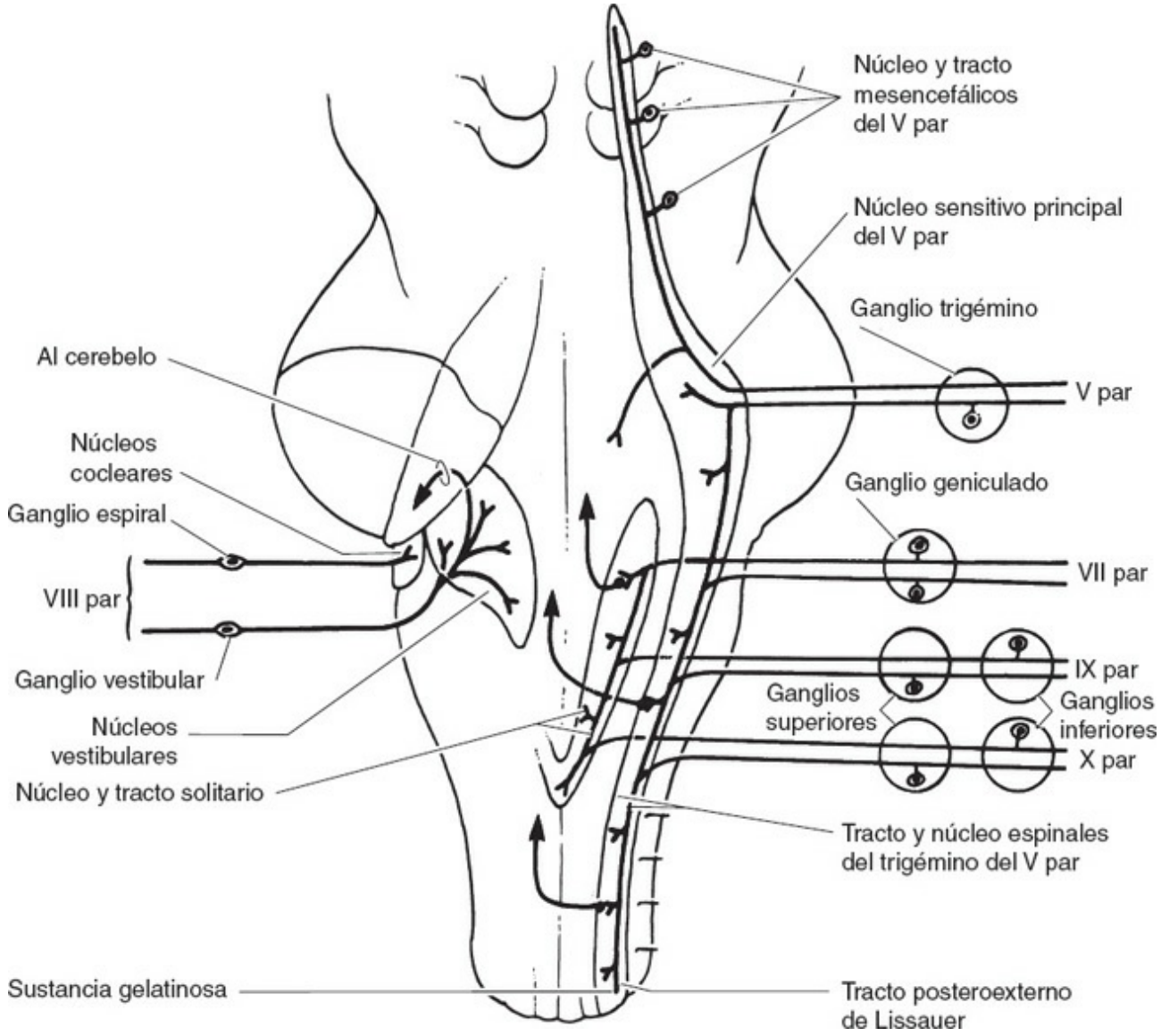

Figura 13-2. Localización de los núcleos sensitivos de los nervios craneales en el tronco encefálico. Esquema con el contorno exterior y por transparencia del tronco encefálico desde su cara dorsal. El tracto y núcleo espinales del trigémino se extienden hasta la médula cervical (C3). Hay tres áreas sensitivas destacadas: el área aferente somática especial (ASE), incluidos los núcleos coclear y vestibular del VIII par; el área aferente visceral general (AVG) combinada y la columna aferente visceral especial (AVE), el núcleo solitario de los pares VII, IX y X, y la columna aferente somática general (ASG), incluidos los núcleos espinal del trigémino, principal, sensitivo y mesencefálico de los pares V, VII, IX y X. (Modificado con autorización de Noback CR, Demarest RJ. *The Human Nervous System*. Baltimore: Williams & Wilkins, 1991, pág. 222.)

1. Componente ESG

- Surge del núcleo motor ocular común del mesencéfalo.
- Inerva cuatro músculos extraoculares y el músculo elevador del párpado superior.

a. Músculo recto interno

- Provoca la aducción ocular.
- Con su homónimo opuesto, hace converger los ojos.

b. Músculo recto superior

- Provoca la elevación, la rotación interna y la aducción del ojo.

c. Músculo recto inferior

- Provoca el descenso, la rotación externa y la aducción del ojo.

d. Músculo oblicuo inferior

- Provoca la elevación, la rotación externa y la abducción del ojo.

e. Músculo elevador del párpado superior

- Eleva el párpado superior.

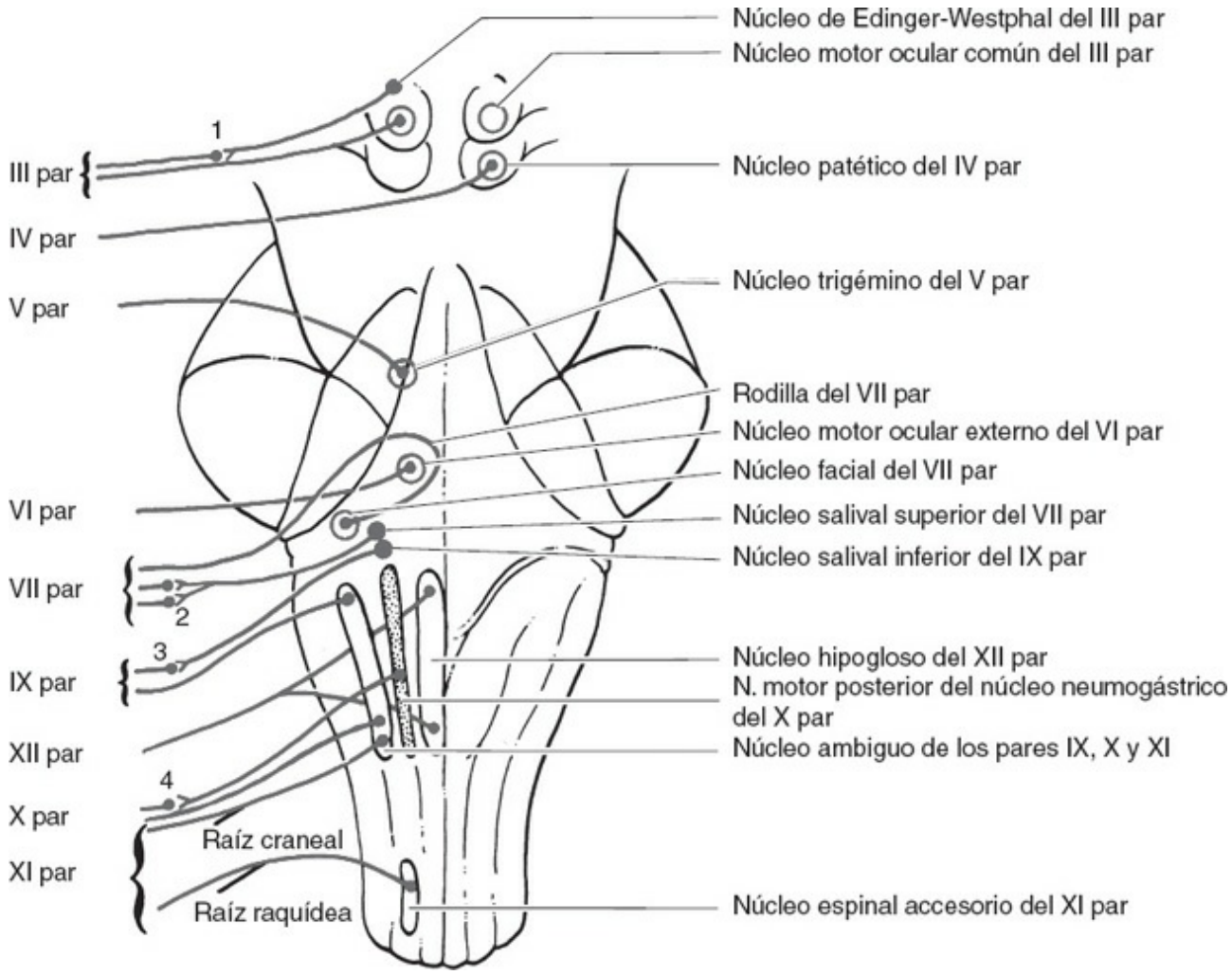

Figura 13-3. Localización de los núcleos motores de los nervios craneales. De dentro afuera pueden verse tres columnas celulares funcionales: la columna eferente somática general (ESG) de los pares III, IV, VI y XII; la columna eferente visceral general (EVG) de los pares III, VII, IX y X, y la columna eferente visceral especial (EVE) de los pares V, VII, IX, X y XI. Los ganglios parasimpáticos vienen indicados del siguiente modo: 1, ganglio ciliar; 2, ganglios pterigopalatino y submandibular; 3, ganglio ótico, y 4, ganglios terminales (intramurales). (Modificado con autorización de Noback CR, Demarest RJ. *The Human Nervous System*. Baltimore: Williams & Wilkins, 1991, pág. 223.)

2. Componente EVG

a. Composición

- Consta de fibras parasimpáticas preganglionares.

b. Vía

- **Surge del núcleo de Edinger-Westphal (núcleo oculomotor accesorio) del mesencéfalo.**

(1) Núcleo de Edinger-Westphal

- Se proyecta al ganglio ciliar de la órbita por vía del III par.

(2) Ganglio ciliar

- Proyecta fibras parasimpáticas posganglionares al músculo esfínter

del iris (miosis) y al músculo ciliar (acomodación).

B. Consideraciones clínicas: III par

1. Parálisis del motor ocular común

- **Se observa con frecuencia en la hernia transtentorial (hematoma subdural o epidural).**
- Da lugar a **diplopía** (visión doble) **cuando el paciente mira en la dirección del músculo paralizado.**
- La denervación del músculo elevador del párpado da lugar a **ptosis** (caída del párpado superior).
- La denervación de los músculos extraoculares da lugar a que el ojo afectado **mire hacia abajo y afuera**, debido a que la acción de los músculos recto externo y oblicuo superior, inervados por los pares VI y IV respectivamente, queda sin oposición.
- La interrupción de la inervación parasimpática da lugar a una **pupila dilatada y fija** y a **parálisis de la acomodación (cicloplejía).**

2. Otros procesos asociados a trastornos del III par

a. Hernia transtentorial (uncal)

- El aumento de la presión supratentorial (tumor) impulsa al *uncus* del hipocampo a través de la escotadura tentorial y comprime el nervio motor ocular común. Las fibras constrictoras de la pupila se afectan en primer lugar, lo que da lugar a una pupila dilatada y fija; a continuación se afectan las fibras eferentes somáticas, con estrabismo externo (exotropía).

b. Aneurismas (arterias carótida y comunicante posterior)

- **Con frecuencia comprimen el nervio motor ocular común dentro del seno cavernoso o en la cisterna interpeduncular.**
- Suelen afectar en primer lugar a las fibras periféricas constrictoras de la pupila, como en la hernia uncal.

c. Diabetes mellitus (parálisis diabética del motor ocular común)

- Afecta con frecuencia al nervio motor ocular común; lesiona las fibras centrales y deja indemnes las fibras constrictoras de la pupila.

V. Nervio patético (IV par) (v. figs. 1-7 y 13-3)

A. Características generales del IV par

- Es un nervio **ESG** puro que **inerva el músculo oblicuo superior**, el cual **desciende, rota hacia dentro y abduce** el ojo.
- Se origina en el núcleo patético contralateral del mesencéfalo.
- Se cruza en el mesencéfalo y sale del tronco encefálico por su cara posterior, por debajo del colículo inferior.

- Rodea el mesencéfalo en el espacio subaracnoideo, transcurre a través de la pared del seno cavernoso y penetra en la órbita por la fisura orbitaria superior.

B. Consideraciones clínicas: parálisis del IV par (fig. 13-4)

- Da lugar a los siguientes trastornos:
  1. **Rotación externa del ojo y paresia de la mirada hacia abajo.**
  2. **Diplopía vertical**, que aumenta al mirar hacia abajo.
  3. **Inclinación de la cabeza** para compensar la rotación externa.

VI. Nervio trigémino (V par) (v. figs. 1-1, 1-7, 10-4, 13-2 y 13-3; v. cap. 10)

A. Características generales del V par

- Contiene fibras aferentes somáticas generales (ASG) y fibras eferentes viscerales especiales (EVE).
- Inerva los **músculos masticadores** e interviene en la **sensibilidad general** de la cara, el ojo y las cavidades nasal y oral.
- Es el nervio del primer arco faríngeo (mandibular).
- Sale del tronco encefálico por la protuberancia.
- Contiene neuronas sensitivas de primer orden en el ganglio trigémino y el núcleo mesencefálico.

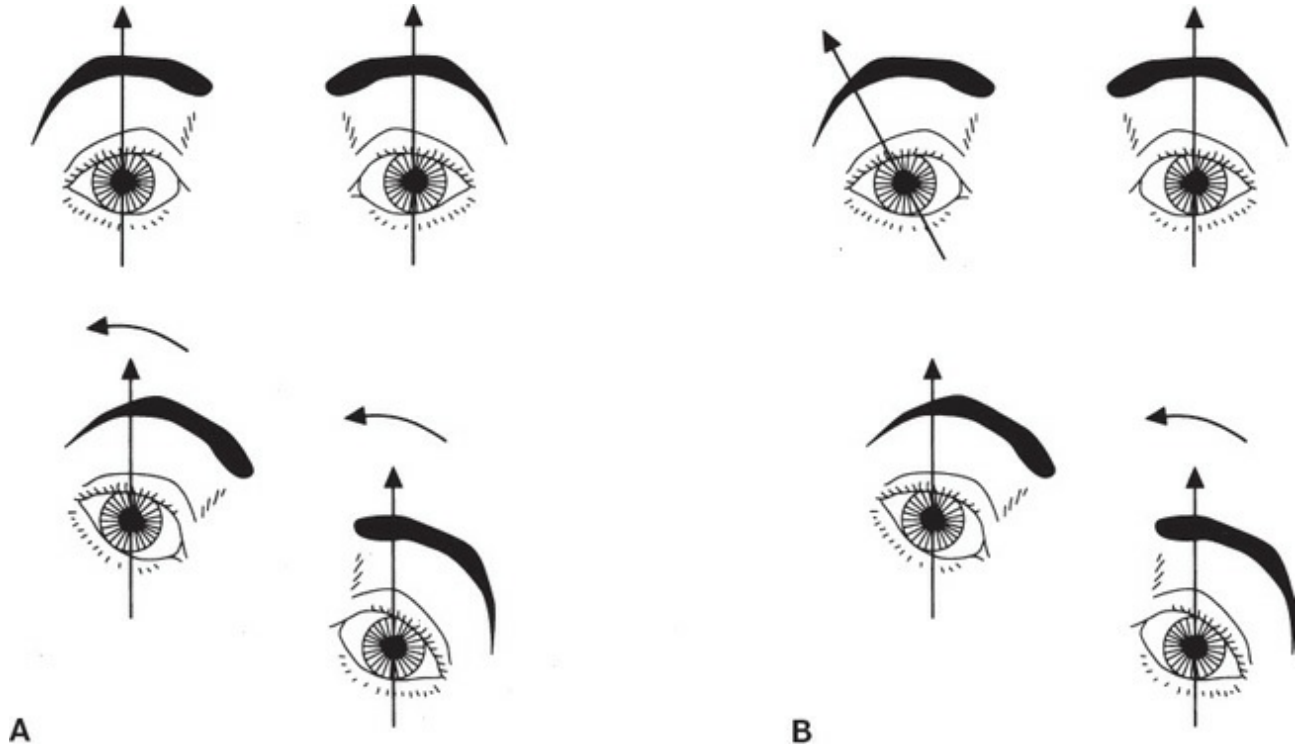

Figura 13-4. Parálisis del músculo oblicuo superior derecho. **A)** Ojos con movimientos normales de rotación externa e interna. Al ladear el mentón hacia la derecha se produce una rotación interna compensadora del ojo

izquierdo y una rotación externa del ojo derecho. **B)** La parálisis del músculo oblicuo superior derecho da lugar a una rotación externa del ojo derecho, con diplopía. Al ladear el mentón hacia la derecha se produce una rotación interna compensadora del ojo izquierdo, lo que permite la alineación binocular.

- Contiene neuronas motoras en el núcleo motor del trigémino de la parte anterior de la protuberancia.
- Posee tres ramas: **oftálmica** (V-1), **maxilar** (V-2) y **mandibular** (V-3) (v. figs. 10-1 y 10-2; v. cap. 10 I A 1-3).
  1. **Componente ASG** (v. fig. 10-1)
     - Proporciona **inervación sensitiva** a la cara, las mucosas de las cavidades nasal y oral y los senos frontales, así como a los dientes, el paladar duro, el paladar blando y las estructuras profundas de la cabeza (sensibilidad propioceptiva de los músculos y la articulación temporomaxilar).
     - Inerva la duramadre de las fosas craneales anterior y media.
     - Inerva el oído externo, juntamente con los pares craneales VII, IX y X.
  2. **Componente EVE**
     - Inerva los **músculos masticadores** (temporal, masetero, pterigoideos externo e inter-no), los **tensores del tímpano y del velo del paladar**, el **milohioideo** y el **vientre anterior del digástrico.**

B. Consideraciones clínicas: lesiones del V par

- Dan lugar a los siguientes trastornos:
  1. **Pérdida de la sensibilidad general** de la cara y las mucosas de las cavidades oral y nasal
  2. **Pérdida del reflejo corneal** (vía aferente, V-1)
  3. **Parálisis fláccida de los músculos masticadores**
  4. **Desviación de la mandíbula hacia el lado débil**, por la acción no contrarrestada del músculo pterigoideo externo del lado opuesto
  5. **Parálisis del tensor del tímpano**, con hipoacusia (sordera parcial de los sonidos de tono bajo)

VII. Nervio motor ocular externo (VI par) (v. figs. 1-1, 1-7 y 13-3)

A. Características generales del VI par

- Es un nervio **ESG** puro que inerva el músculo recto externo, que **abduce el ojo.**
- Surge del núcleo motor ocular externo de la parte inferior de la protuberancia.
- Sale del tronco encefálico por el surco protuberancial inferior.
- Pasa a través del conducto de Dorello y el seno cavernoso y penetra en la órbita por la fisura orbitaria superior.

B. Consideraciones clínicas: parálisis del VI par

- Es la parálisis muscular aislada más frecuente.
- Da lugar a los siguientes trastornos:
  1. **Estrabismo convergente (esotropía)**, con incapacidad para abducir el ojo debido a la acción no contrarrestada del músculo recto interno
  2. **Diplopía horizontal**, con separación máxima de las dobles imágenes al mirar hacia el músculo recto externo parético

VIII. Nervio facial (VII par) (v. figs. 1-1, 1-7, 13-2, 13-3 y 13-5)

A. Características generales del VII par

- Contiene fibras **ASG, AVE, EVE** y **EVG.**
- Interviene en los **movimientos faciales, el gusto, la salivación y el lagrimeo.**
- Es el nervio del segundo arco faríngeo (hioides).
- Incluye el **nervio facial propiamente dicho** (rama motora), que contiene las fibras EVE que inervan los músculos de la expresión facial.

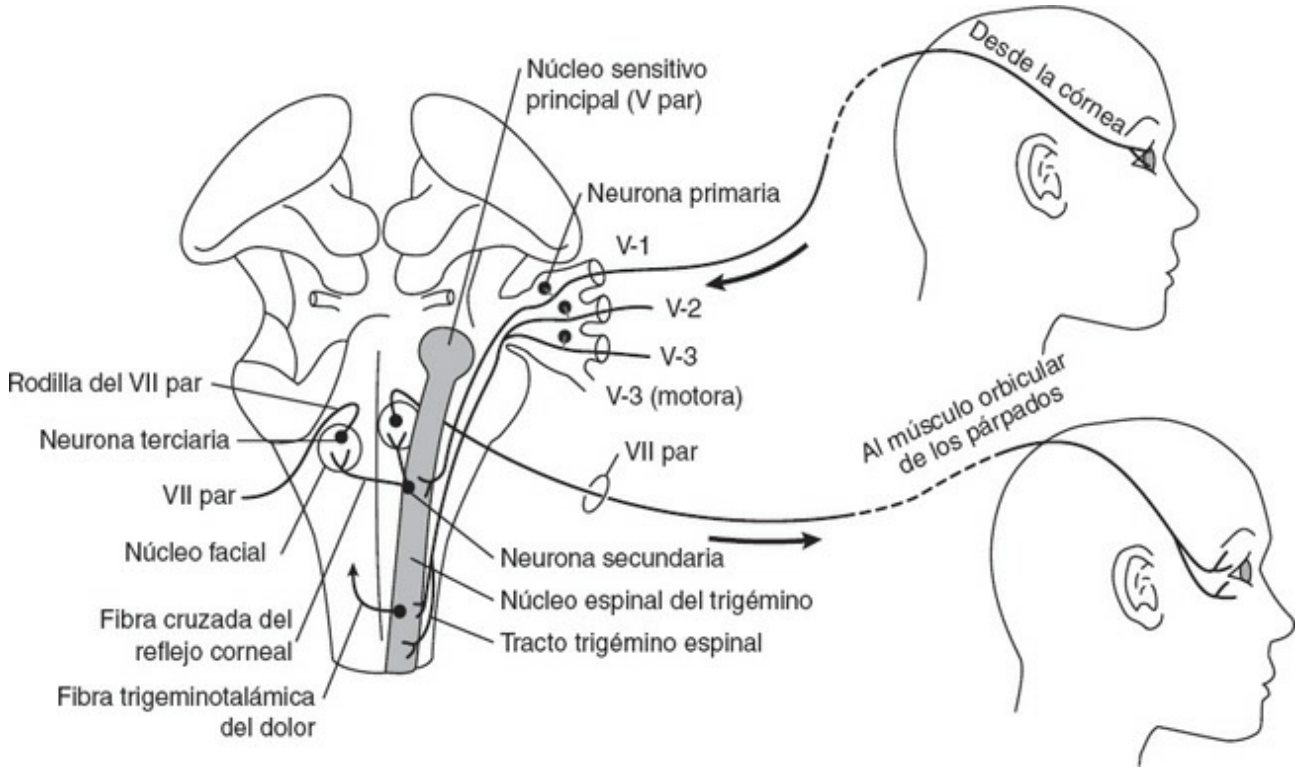

Figura 13-5. Vía del reflejo corneal; se muestran las tres neuronas y la decusación. Este reflejo es consensual, como el reflejo fotomotor. Las neuronas de segundo orden se hallan en la rama inferior del núcleo espinal del trigémino. Las neuronas de segundo orden del reflejo corneal se hallan a niveles más rostrales. (Reimpreso con autorización de Fix JD. *High-Yield Neuroanatomy*, 3rd ed. Philadelphia: Lippincott Williams & Wilkins, 2005, pág. 93.)

- Incluye el **nervio intermediario** (rama sensitiva), que contiene fibras ASG, AVE y EVG. Todas las neuronas sensitivas de primer orden se hallan en el ganglio

geniculado, dentro del hueso temporal.

- Sale del tronco encefálico por el ángulo pontocerebeloso (PC).
- Penetra en el meato auditivo interno y en el conducto facial.
- Sale del conducto facial y del cráneo por vía del **agujero estilomastoideo**.

1. **Componente ASG**
   - Los cuerpos celulares se hallan en el ganglio geniculado.
   - Inerva la **cara posterior del pabellón auditivo**, por vía de la rama auricular posterior del nervio facial.
   - Se proyecta centralmente al tracto y núcleo espinal del trigémino.
2. **Componente AVE**
   - Los cuerpos celulares se hallan en el ganglio geniculado.
   - Se proyecta centralmente al tracto y núcleo solitario.
   - Inerva las **papilas gustativas** de los dos tercios anteriores de la lengua por vía de:

     a. Nervio intermediario

     b. Cuerda del tímpano (fig. 13-6)
     - Se halla en la caja del tímpano, por dentro de la membrana timpánica y por fuera del martillo.
     - Contiene fibras **AVE** y **AVG.**

     c. Nervio lingual (una rama de V-3)
3. **Componente AVG**
   - Los cuerpos celulares se hallan en el ganglio geniculado.
   - Inerva el paladar blando y la pared faríngea adyacente.
   - Carece de relevancia clínica.
4. **Componente EVG**
   - Es un componente parasimpático que inerva las **glándulas lagrimales, submandibulares y sublinguales.**
   - Contiene neuronas preganglionares en el núcleo salival superior de la parte inferior de la protuberancia.

     a. Vía lagrimal (v. fig. 13-6)
     - Se origina en el núcleo salival superior, que se proyecta por vía de los nervios inter-mediario, petroso mayor y del conducto pterigoideo, al ganglio pterigopalatino.
     - Continúa en forma de neuronas posganglionares del ganglio pterigopalatino, a través de la fisura orbitaria inferior, y por vía del nervio cigomático (una rama de V-2) y del nervio lagrimal (una rama de V-1), para inervar la glándula lagrimal.

     b. Vía submandibular (v. fig. 13-6)
     - Se origina en el núcleo salival superior, que se proyecta por vía del nervio inter-mediario y de la cuerda del tímpano al ganglio

submandibular.

- Continúa en forma de neuronas posganglionares del ganglio submandibular, que se proyecta a las glándulas submandibular y sublingual y las inerva.

5. Componente EVE

- Se origina en el núcleo facial de la parte inferior de la protuberancia y sale del tronco encefálico por el ángulo PC.
- Penetra en el meato auditivo interno, atraviesa el conducto facial, emite una rama al músculo estapedio del oído medio y sale del cráneo por el agujero estilomastoideo.
- Inerva los **músculos de la expresión facial**, el **músculo estilohioideo**, el **vientre posterior del músculo digástrico** y el **músculo estapedio.**

B. Consideraciones clínicas: lesiones del VII par (v. fig. 13-6)

- Dan lugar a los siguientes trastornos:

1. Parálisis fláccida de los músculos de la expresión facial (parte superior e inferior de la cara).

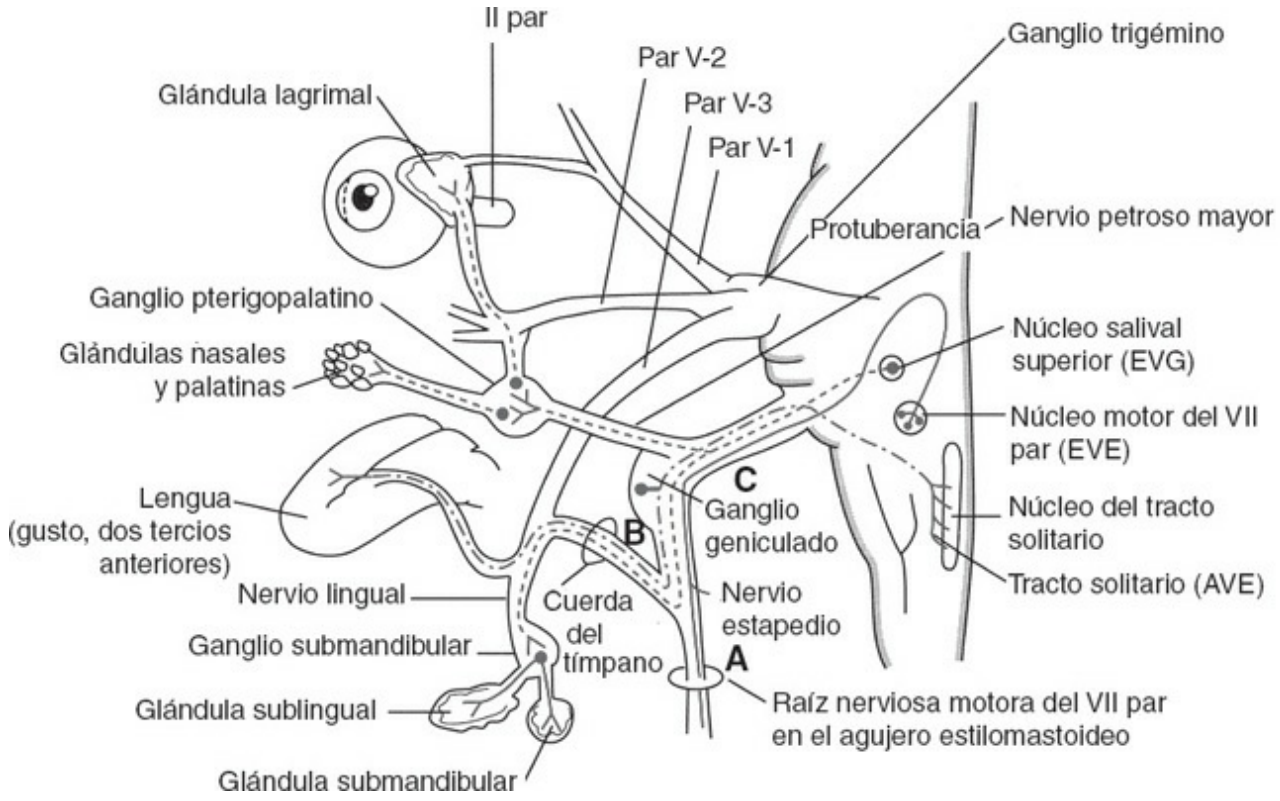

Figura 13-6. Componentes funcionales del nervio facial (VII par). El nervio intermediario es la rama sensitiva y visceromotora del VII par. **A) B)** y **C)** indican tres lesiones del nervio. La lesión **(A)** se halla en el agujero estilomastoideo y deja indemnes las secreciones lagrimal, nasal y palatina, el gusto en los dos tercios anteriores de la lengua, la salivación y el reflejo estapedio; el paciente presenta una lesión de la neurona motora inferior que interesa los músculos de la expresión facial. La lesión **(B)** se halla entre el ganglio geniculado y la cuerda del

tímpano y deja indemnes las secreciones lagrimal y de las glándulas palatinas nasales. La lesión **(C)** es proximal al ganglio geniculado y tiene carácter total. AVE, aferente visceral especial; EVE, eferente visceral especial; EVG, eferente visceral general.

2. **Pérdida del reflejo corneal (parpadeo)** (vía eferente), que puede conducir a ulceración de la córnea (queratitis paralítica).
3. **Pérdida del sentido del gusto** (ageusia) en los dos tercios anteriores de la lengua
4. **Hiperacusia** (aumento de la agudeza auditiva) por parálisis del músculo estapedio
5. **Parálisis de Bell** (v. fig. 9-11)
   - Se produce por traumatismos del nervio dentro del conducto facial.
   - Es una lesión de la neurona motora inferior (NMI) con parálisis de todos los músculos de la expresión facial.
6. **Fenómeno de Bell**
   - Se observa en la parálisis de Bell.
   - Se produce al tratar de cerrar los ojos; el ojo afectado mira hacia arriba y afuera.
7. **Parálisis facial central** (parálisis supranuclear)
   - Es consecuencia de una sección de las fibras corticobulbares en la cápsula interna.
   - Da lugar a una paresia facial contralateral por debajo de la órbita.
   - Es una lesión de la neurona motora superior (NMS) que interesa los músculos de la parte inferior de la cara.
8. **Síndrome de las lágrimas de cocodrilo** (lagrimeo al comer)
   - Es consecuencia de una lesión del nervio facial proximal al ganglio geniculado. Las fibras salivales preganglionares que se regeneran se dirigen en sentido erróneo al ganglio pterigopalatino, que se proyecta a la glándula lagrimal.
9. **Síndrome de Möbius** (parálisis oculofacial congénita)
   - Consiste en una diplejía facial congénita (VII par) y un estrabismo convergente (VI par).

IX. Nervio vestibulococlear (auditivo) (VIII par) (v. figs. 1-1, 1-7 y 13-2)

- **Mantiene el equilibrio** y **participa en la audición.**
- Consta de dos divisiones funcionales: el **nervio vestibular** y el **nervio coclear.**
- Es un nervio **ASE** puro.
- Sale del tronco encefálico por el ángulo PC.
- Penetra en el meato auditivo interno y está encerrado en el hueso temporal.

A. Nervio vestibular (v. caps. 11 II C 6 y 12 I)

1. Características generales del nervio vestibular

- Interviene en el **equilibrio** y en el **mantenimiento de la posición.**
- Se asocia funcionalmente con el cerebelo (lóbulo floculonodular).
- Regula los **movimientos oculares compensadores.**
- Sus neuronas bipolares sensitivas de primer orden se hallan en el ganglio vestibular del meato auditivo interno.
- Proyecta prolongaciones periféricas a las células ciliadas de las crestas ampollares de los conductos semicirculares y a las células ciliadas de las máculas del utrículo y el sáculo.
- Proyecta prolongaciones centrales a los cuatro núcleos vestibulares del tronco encefálico y al lóbulo floculonodular del cerebelo.
- Conduce fibras eferentes a las células ciliadas desde el tronco encefálico.

2. Correlación clínica: lesiones del nervio vestibular

- Dan lugar a **pérdida del equilibrio, vértigo y nistagmo.**

B. Nervio coclear (v. cap. 11 III C)

1. Características generales del nervio coclear

- Participa en la **audición.**
- Sus neuronas bipolares sensitivas de primer orden se hallan en el ganglio espiral (coclear) del modiolo coclear, dentro del hueso temporal.
- Proyecta prolongaciones periféricas a las células ciliadas del órgano de Corti.
- Proyecta prolongaciones centrales a los núcleos cocleares posterior y anterior del tronco encefálico.
- Conduce fibras eferentes a las células ciliadas desde el tronco encefálico.

2. Consideraciones clínicas: lesiones del nervio coclear (v. cap. 11 V B 2)

- Dan lugar a **pérdida auditiva** (sordera neurosensorial) (lesiones destructivas).
- Provocan **acúfenos** (lesiones irritativas).

X. Nervio glosofaríngeo (IX par) (v. figs. 1-1, 1-7, 13-2 y 13-3)

A. Características generales del IX par

- Contiene componentes **ASG, AVG** (aferente visceral general), **AVE, EVE** y **EVG.**
- Interviene en el sentido del **gusto**, en la **salivación** y (con los pares X y XII) en la **deglución.**
- Interviene en los **impulsos desde el seno carotídeo**, que contiene barorreceptores para monitorizar la presión arterial.
- Interviene en los **impulsos desde el cuerpo carotídeo**, que contiene quimiorreceptores para monitorizar las concentraciones de dióxido de carbono y oxígeno en la sangre.

- Es el nervio del tercer arco faríngeo.
- Es predominantemente un nervio sensorial.
- Sale del tronco encefálico (bulbo raquídeo) por el surco postolivar, junto con los pares X y XI.
- Sale del cráneo por el agujero yugular, junto con los pares X y XI.

1. **Componente ASG**
   - Inerva **parte del pabellón auricular** y el **meato auditivo externo**, por vía de la rama auricular del nervio neumogástrico.
   - Sus cuerpos celulares se hallan en el ganglio superior.
   - Proyecta sus prolongaciones centrales al tracto y núcleo espinal del trigémino.
2. **Componente AVG**
   - Inerva **estructuras derivadas del endodermo** (p. ej., la faringe [intestino anterior]).
   - Inerva las **mucosas del tercio posterior de la lengua, las amígdalas, la faringe superior** (paladar blando), **la caja del tímpano y la trompa de Eustaquio.**
   - Inerva el **seno carotídeo** (barorreceptores) y el **cuerpo carotídeo** (quimiorreceptores) por vía del nervio del seno.
   - Sus cuerpos celulares se hallan en el ganglio inferior (petroso).
   - Es la vía aferente del reflejo nauseoso y el reflejo del seno carotídeo.
3. **Componente AVE**
   - Inerva las **papilas gustativas** del tercio posterior de la lengua.
   - Sus cuerpos celulares se hallan en el ganglio inferior (petroso).
   - Proyecta sus prolongaciones centrales al tracto y núcleo solitario.
   - Es el nervio más importante para la sensación gustativa.
4. **Componente EVE**
   - Inerva el **músculo estilofaríngeo.**
   - Surge del núcleo ambiguo de la parte externa del bulbo raquídeo.
5. **Componente EVG**
   - Es un componente parasimpático que inerva la **glándula parótida.**
   - Consta de neuronas preganglionares en el núcleo salival inferior del bulbo raquídeo, que se proyectan, por vía de los nervios timpánico y petroso menor y a través del conducto innominado, al ganglio ótico; las fibras posganglionares del ganglio ótico se proyectan a la glándula parótida por vía del nervio auriculotemporal (V-3).

B. Consideraciones clínicas: lesiones del IX par

1. **Pérdida del reflejo nauseoso (faríngeo)** (interrupción de la vía aferente)
2. **Pérdida del reflejo del seno carotídeo** (interrupción del nervio del seno)

3. **Pérdida de la sensación gustativa en el tercio posterior de la lengua**
4. **Neuralgia glosofaríngea**

XI. Nervio neumogástrico (vago) (X par) (v. figs. 1-1, 1-7, 13-2 y 13-3)

A. Características generales del X par

- Contiene componentes **ASG, AVG, AVE, EVE** y **EVG.**
- Interviene en la **fonación**, la **deglución** (con los pares IX y XII), la **elevación del velo del paladar y el gusto.**
- Inerva las **vísceras del cuello, tórax y abdomen.**
- Es el nervio de los arcos branquiales cuarto y sexto.
- Sale del tronco encefálico (bulbo raquídeo) por el surco postolivar.
- Sale del cráneo por el agujero yugular, junto con los pares IX y XI.

1. **Componente ASG**
   - Inerva la **duramadre infratentorial** (con C2 y C3), la **cara posterior de la oreja, el meato auditivo externo y la membrana timpánica.**
   - Sus cuerpos celulares se hallan en el ganglio superior (yugular).
   - Proyecta sus prolongaciones centrales al tracto y núcleo espinal del trigémino.
2. **Componente AVG**
   - Inerva las **mucosas de la faringe, laringe, esófago, tráquea y las vísceras torácicas y abdominales** (hasta el ángulo cólico esplénico).
   - Sus cuerpos celulares se hallan en el ganglio inferior (nudoso).
   - Proyecta sus prolongaciones centrales al tracto y núcleo solitario.
3. **Componente AVE**
   - Inerva las **papilas gustativas en la epiglotis.**
   - Sus cuerpos celulares se hallan en el ganglio inferior (nudoso).
   - Proyecta sus prolongaciones centrales al tracto y núcleo solitario.
4. **Componente EVE**
   - Inerva **los músculos del arco faríngeo de la laringe y la faringe, la musculatura estriada de la parte alta del esófago, el músculo de la úvula, el elevador del velo del paladar y los músculos palatoglosos.**

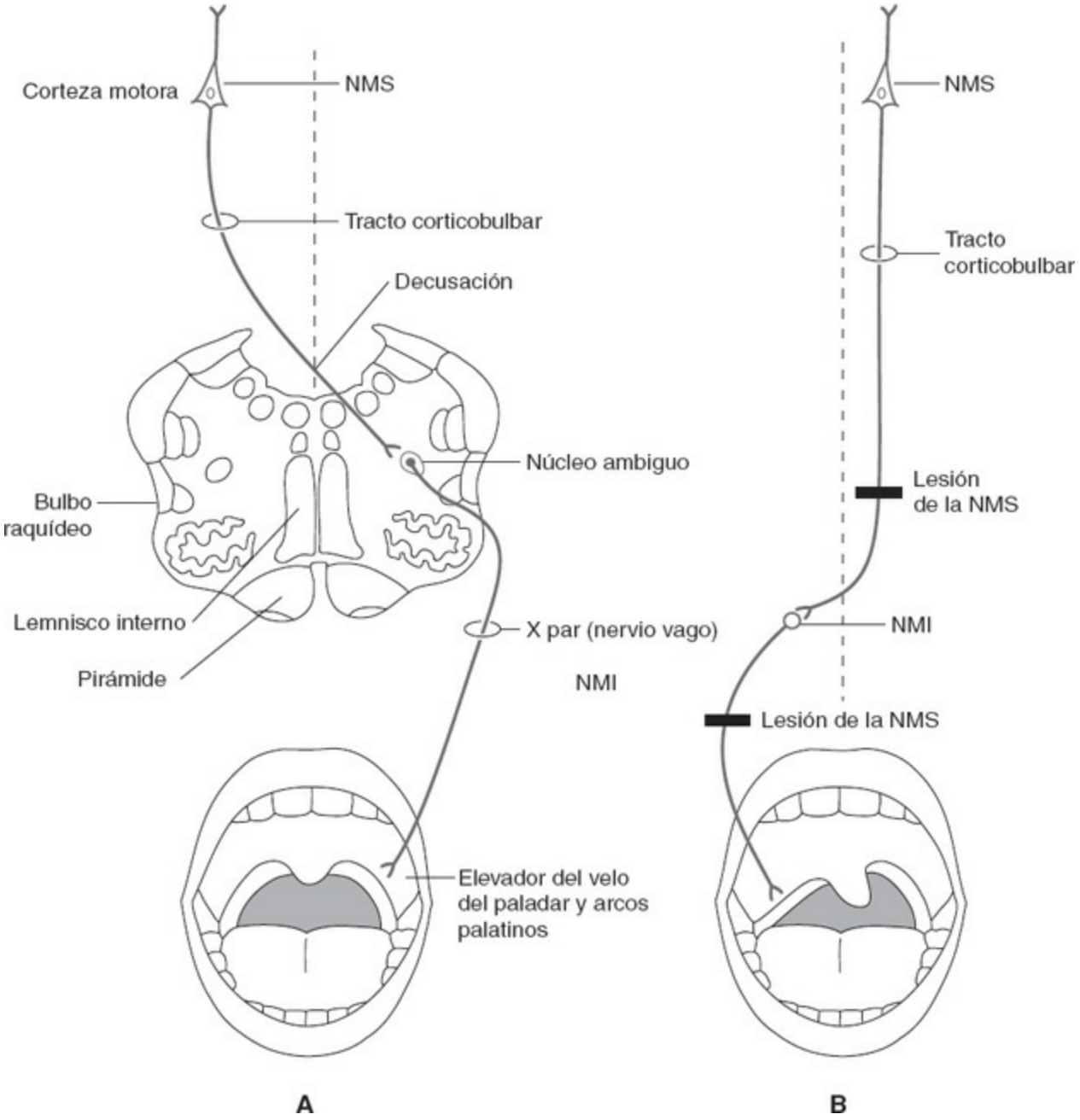

Figura 13-7. Inervación de los arcos palatinos y la úvula. La inervación sensitiva viene mediada por el nervio glosofaríngeo (IX par). La inervación motora de los arcos palatinos y la úvula viene mediada por el nervio neumogástrico (X par). **A)** Paladar y úvula normales en un sujeto al decir «ah». **B)** Paciente con una lesión de la neurona motora superior (NMS) *(izquierda)* y una lesión de la neurona motora inferior (NMI) *(derecha)*. Cuando el paciente dice «ah», los arcos del paladar se hunden. La úvula se desvía hacia el lado sano (izquierdo). (Modificado con autorización de DeMyer WE. *Technique of the Neurological Examination: A Programmed Text*, 4th ed. New York: McGraw-Hill, 1994, 6-9, pág. 191.)

- Recibe impulsos EVE de la rama craneal del nervio accesorio espinal (XI par).
- Surge del núcleo ambiguo en la parte externa del bulbo raquídeo.
- Proporciona la vía eferente para el reflejo nauseoso.

5. **Componente EVG** (v. fig. 18-2)
   - Inerva **las vísceras del cuello y las cavidades torácica y abdominal**, hasta el ángulo esplénico del colon.
   - Consta de neuronas parasimpáticas preganglionares en el núcleo motor posterior del bulbo, que se proyectan a los ganglios intramurales de los órganos viscerales.
   - Consta de neuronas parasimpáticas preganglionares en el **núcleo ambiguo** del bulbo, que se proyectan a los ganglios intramurales del corazón.

B. Consideraciones clínicas: lesiones del X par (fig. 13-7)

- Dan lugar a los siguientes trastornos:
  1. **Parálisis homolateral** del paladar blando, la faringe y la laringe, con **disfonía** (ronquera), **disnea, disartria y disfagia**
  2. **Pérdida del reflejo nauseoso (palatino)** (vía eferente)
  3. **Anestesia de la faringe y la laringe**, con pérdida unilateral del reflejo tusígeno
  4. **Aneurismas aórticos y tumores del cuello y el tórax**
     - Con frecuencia comprimen el nervio neumogástrico.

XII. Nervio accesorio espinal (XI par) (fig. 13-8; v. figs. 1-1, 1-7 y 13-3)

A. Características generales del XI par

- Contiene un componente **EVE**
- Interviene en los **movimientos de la cabeza y el hombro** e inerva los **músculos laríngeos.**

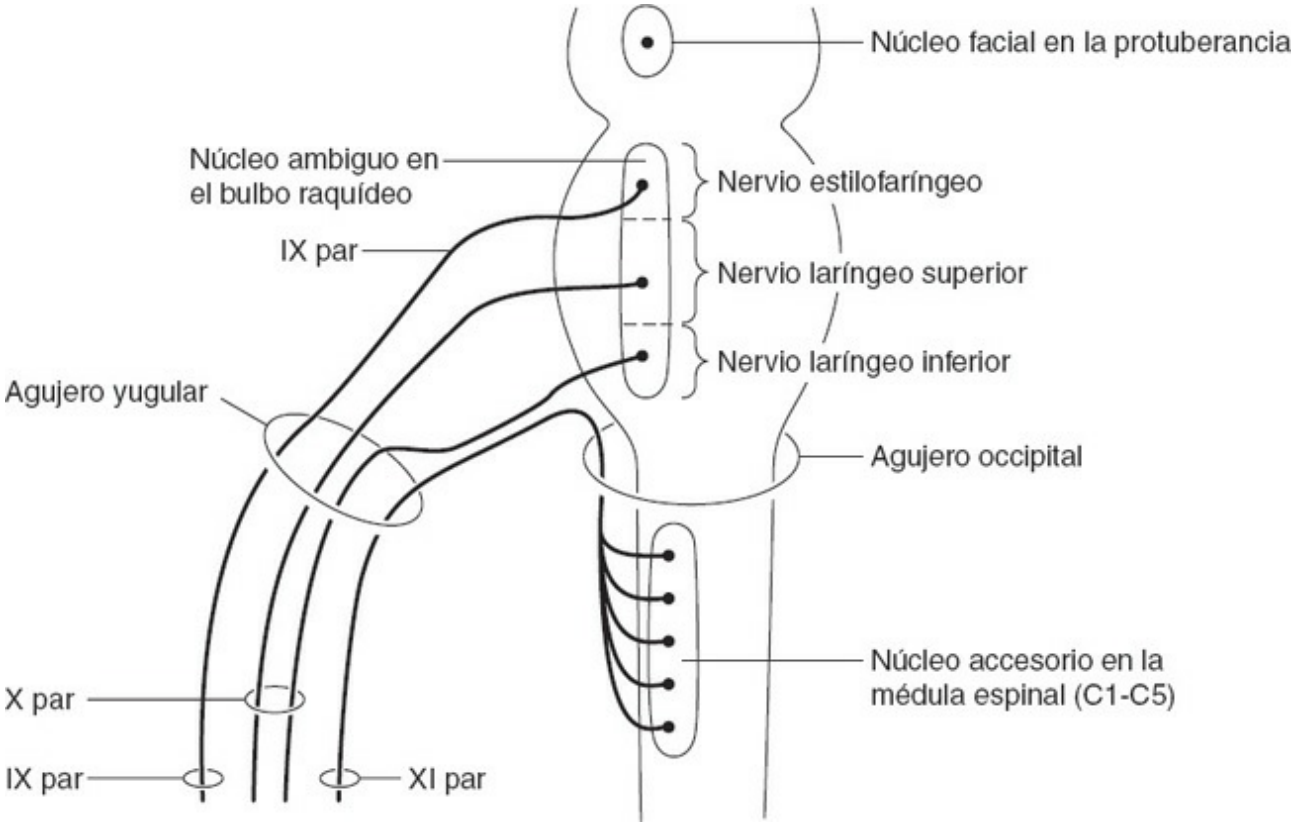

Figura 13-8. Ramas craneal y espinal del nervio accesorio (XI par). La rama craneal cursa con el nervio accesorio y luego se une al nervio vago para convertirse en el nervio laríngeo inferior (recurrente). El nervio laríngeo recurrente inerva los músculos intrínsecos de la laringe, a excepción del cricotiroideo. La rama espinal inerva los músculos trapecio y esternocleidomastoideo. Tres nervios pasan a través del agujero yugular. (Reimpreso con autorización de Fix JD. *High-Yield Neuroanatomy*, 3rd ed. Philadelphia: Lippincott Williams & Wilkins, 2005, pág. 101.)

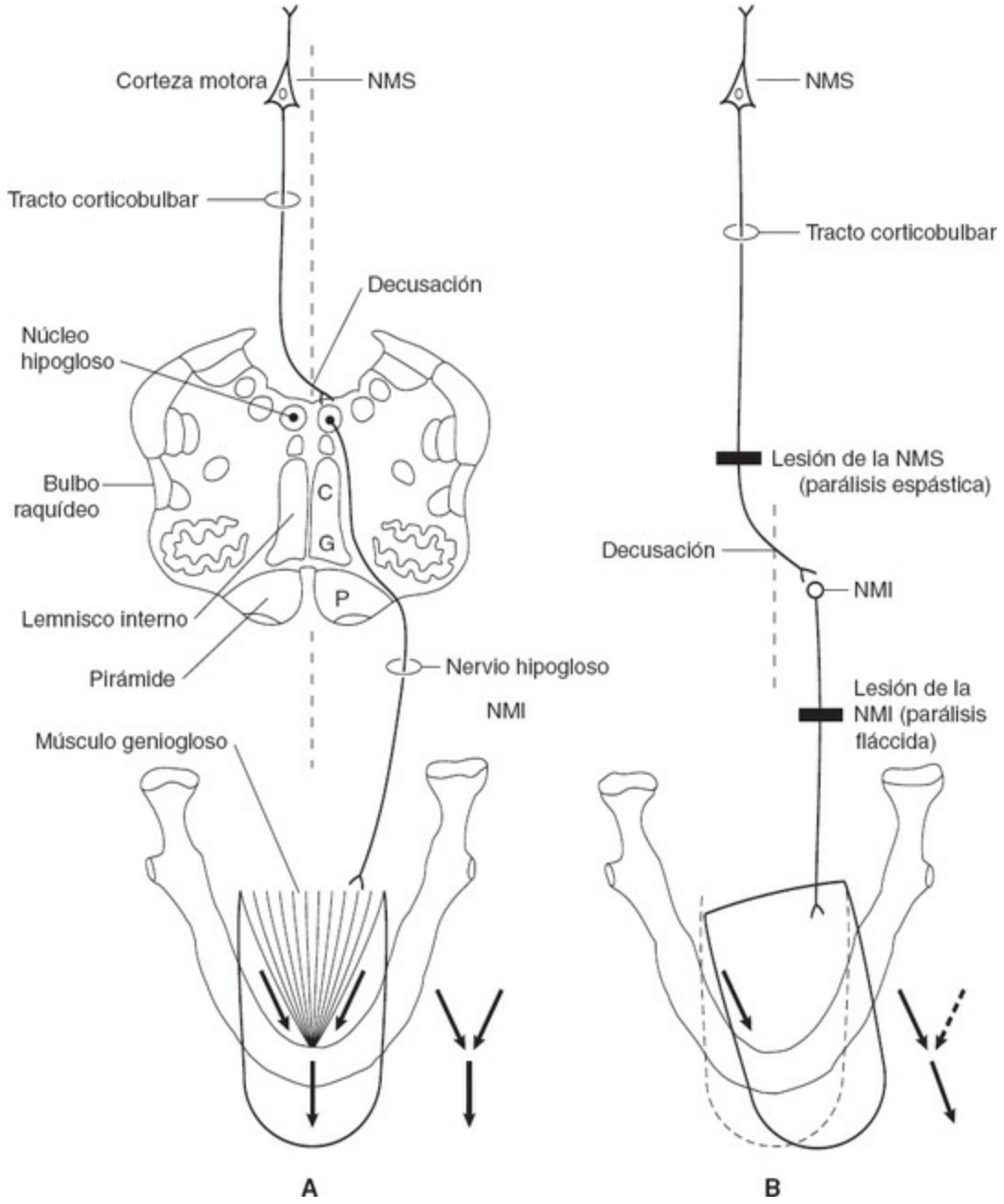

Figura 13-9. Inervación motora de la lengua. Las fibras corticobulbares se proyectan predominantemente hacia el núcleo hipogloso contralateral. Una lesión de la neurona motora superior (NMS) causa una desviación hacia el lado débil (contralateral) al sacar la lengua. Una lesión de la neurona motora inferior (NMI) causa una desviación hacia el lado débil (homolateral) al sacar la lengua. **A)** Lengua normal. **B)** Lengua con lesiones de la NMS y la NMI. (Modificado con autorización de DeMyer WE. *Technique of the Neurological Examination: A Programmed Text*, 4th ed. New York: McGraw-Hill, 1994, 6-11, pág. 195.)

- Incluye las siguientes ramas:

1. Rama craneal

- Surge del **núcleo ambiguo** del bulbo raquídeo.
- Sale del bulbo por el surco postolivar y se une al nervio neumogástrico (X par).

- Sale del cráneo por el agujero yugular, junto con los pares IX y X.
- Inerva los **músculos intrínsecos de la laringe** por vía del nervio laríngeo inferior (recurrente), con la excepción del músculo cricotiroideo.

2. **Rama espinal**
   - Surge del asta anterior de los segmentos cervicales C1 a C6.
   - Las raíces espinales salen de la médula lateralmente, entre las raíces raquídeas anterior y posterior, ascienden a través del agujero occipital y salen del cráneo por el agujero yugular.
   - Inerva los **músculos esternocleidomastoideo** (con C2) **y trapecio** (con C3 y C4).

B. Consideraciones clínicas: lesiones del XI par

- Dan lugar a los siguientes trastornos:
  1. **Parálisis del músculo esternocleidomastoideo**
     - Dificulta el giro de la cabeza hacia el lado opuesto a la lesión.
  2. **Parálisis del músculo trapecio**
     - Da lugar a un hombro caído.
     - Impide encoger el hombro del mismo lado.
  3. **Parálisis de la laringe** si está interesada la rama craneal.

XIII. Nervio hipogloso mayor (XII par) (v. figs. 1-1, 1-7 y 13-3)

A. Características generales del XII par

- Interviene en los **movimientos de la lengua.**
- Es un nervio **ESG** puro.
- Surge del núcleo hipogloso del bulbo raquídeo.
- Sale del bulbo por el surco preolivar.
- Sale del cráneo por el conducto hipogloso.
- Inerva los **músculos intrínsecos y extrínsecos de la lengua.**
- Inerva tres músculos extrínsecos: geniogloso, estilogloso e hiogloso.

B. Consideraciones clínicas: XII par (fig. 13-9)

- Si se secciona se produce una **hemiparálisis de la lengua.**
- Al sacar la lengua se proyecta hacia el lado débil, debido a la acción no contrarrestada del músculo geniogloso opuesto.

TEST DE AUTOEVALUACIÓN

Instrucciones: cada una de las preguntas o afirmaciones incompletas numeradas de este apartado va seguida de la respuesta o de la finalización de la afirmación. Seleccione **la respuesta** o la finalización de la frase **correctas** en cada caso.

1. Un médico de familia de 50 años presenta diplopía vertical y se nota inseguro al bajar escaleras. Puede suprimir la visión doble si ladea el mentón hacia el lado parético. ¿Cuál de los siguientes músculos extraoculares es el responsable del defecto de alineación ocular?

(A) Recto superior
(B) Recto inferior
(C) Oblicuo inferior
(D) Recto externo
(E) Oblicuo superior

2. ¿Cuál es el par craneal cuya lesión provoca anosmia?

(A) I par
(B) II par
(C) III par
(D) IV par
(E) V par

3. Un comandante del ejército en la reserva, de 50 años, aqueja un dolor intenso en el oído y la garganta. El dolor es episódico y aparece al deglutir, masticar, toser o reír. El reflejo nauseoso (faríngeo) se halla ausente; hay analgesia y anestesia en la región amigdalar, y disfagia. ¿Cuál es el par craneal cuya lesión provoca estos trastornos neurológicos?

(A) Nervio facial
(B) Nervio glosofaríngeo
(C) Nervio hipogloso
(D) Nervio trigémino
(E) Nervio vago

4. ¿Cuál es el nervio craneal cuyas fibras son mielinizadas por los oligodendrocitos?

(A) I par
(B) II par
(C) III par
(D) VII par
(E) X par

5. Una mujer de 25 años sufrió una lesión en el cuello en un accidente de automóvil. En la exploración presenta dificultad para girar la cabeza hacia el lado opuesto de la lesión

en el cuello. También se aprecia un hombro visiblemente caído. ¿Cuál es el nervio que probablemente está dañado?

(A) VIII par
(B) IX par
(C) X par
(D) XI par
(E) XII par

Preguntas 6 a 10

Las opciones de respuestas para los ítems 6 a 10 son comunes. Seleccione una respuesta para cada ítem de la serie.

(A) Nervio glosofaríngeo
(B) Nervio accesorio espinal
(C) Nervio trigémino
(D) Nervio facial
(E) Nervio vago

Empareje cada descripción con el nervio apropiado.

6. Inerva la glándula parótida.

7. Es la vía eferente del reflejo corneal.

8. Es la vía eferente del reflejo nauseoso.

9. Inerva la duramadre infratentorial.

10. Es un nervio motor puro.

Preguntas 11 a 16

Las opciones de respuestas para los ítems 11 a 16 son comunes. Seleccione una respuesta para cada ítem de la serie.

(A) Agujero yugular
(B) Conducto innominado
(C) Agujero occipital
(D) Agujero oval
(E) Agujero redondo
(F) Agujero espinoso
(G) Agujero estilomastoideo
(H) Fisura orbitaria superior

Empareje las estructuras anatómicas siguientes con el agujero o fisura a través del cual pasa.

11. Una rama de la arteria maxilar

12. El nervio que inerva el músculo buccinador.

13. El nervio que inerva la piel del labio superior.

14. Pares craneales IX, X y XI

15. El nervio que se proyecta al ganglio ótico.

16. Cuatro nervios craneales atraviesan este orificio.

RESPUESTAS RAZONADAS

1. La respuesta es la E. El músculo oblicuo superior ocasiona el descenso, la abducción y la rotación interna del ojo. La parálisis de este músculo da lugar a rotación externa y debilidad de la mirada hacia abajo. La inclinación de la cabeza compensa la rotación externa.

2. La respuesta es la A. La anosmia, o pérdida de la sensación olfatoria, es consecuencia de la lesión del nervio olfatorio, I par craneal.

3. La respuesta es la B. En la neuralgia del glosofaríngeo se producen los siguientes trastornos neurológicos: dolor paroxístico de gran intensidad que se inicia en el área amigdalar y se irradia hacia el oído; pérdida de la sensibilidad gustativa en el tercio posterior de la lengua, y pérdida de los reflejos palatino y nauseoso. Las posibles causas del trastorno glosofaríngeo son: fracturas de la base del cráneo, trombosis del seno sigmoideo, tumores y aneurismas de la fosa posterior. El dolor puede desencadenarse a causa de la presión ejercida por un vaso sanguíneo sobre la raíz amielínica del nervio glosofaríngeo; el cambio de posición del vaso puede aliviar los síntomas. El tratamiento se realiza con carbamazepina y otros fármacos antiepilépticos.

4. La respuesta es la B. Las fibras del nervio óptico (II par) se mielinizan por la acción de los oligodendrocitos. Ésta es una diferencia importante con los otros pares craneales, cuyas fibras se mielinizan por las células de Schwann, debido a que el nervio óptico se considera como un tracto del sistema nervioso central y, por lo tanto, es incapaz de regenerarse.

5. La respuesta es la D. El nervio accesorio espinal (par XI) participa en los movimientos de la cabeza y el hombro e inerva los músculos laríngeos. Sus lesiones provocan una parálisis del músculo esternocleidomastoideo, con dificultad para girar la cabeza hacia el lado opuesto a la lesión; también hay parálisis del músculo trapecio, con caída del hombro e incapacidad para encogerlo en el lado de la lesión.

6. La respuesta es la A. El nervio glosofaríngeo (IX par) inerva la glándula parótida por vía de los nervios timpánico y petroso menor, el ganglio ótico y el nervio auriculotemporal.

7. La respuesta es la D. El nervio facial (VII par) proporciona la vía eferente del reflejo corneal (músculo orbicular de los párpados).

8. La respuesta es la E. El nervio vago (X par) proporciona la vía eferente del reflejo nauseoso (músculos del paladar blando). El nervio glosofaríngeo aporta la vía aferente de dicho reflejo.

9. La respuesta es la E. El nervio vago (X par) inerva, por vía del ramo meníngeo recurrente, la duramadre infratentorial (de la fosa craneal posterior).

10. La respuesta es la B. El nervio accesorio espinal (XI par) es un músculo EVE motor puro. Su rama craneal inerva, por vía del nervio laríngeo recurrente, los músculos intrínsecos de la laringe; su rama espinal inerva, por vía de ramas motoras, el músculo esternocleidomastoideo y la parte superior del músculo trapecio.

11. La respuesta es la F. La arteria meníngea media, rama de la arteria maxilar, atraviesa el agujero espinoso.

12. La respuesta es la G. El nervio facial (VII par) sale de la base del cráneo a través del agujero estilomastoideo; el VII par inerva los músculos de la expresión facial, incluido el buccinador.

13. La respuesta es la E. El nervio maxilar (par V-2) sale del cráneo por el agujero redondo.

14. La respuesta es la A. Los pares craneales IX, X y XI salen de la fosa cerebral posterior a través del agujero yugular.

15. La respuesta es la B. El nervio petroso menor del IX par atraviesa el conducto innominado para hacer sinapsis con las neuronas posganglionares del ganglio ótico. El conducto innominado está situado entre el agujero oval y el agujero espinoso.

16. La respuesta es la H. Los pares craneales III, IV, VI y V-1 pasan a través de la fisura orbitaria superior.

CAPÍTULO

14

Lesiones del tronco encefálico

I. Introducción: lesiones del tronco encefálico

- Generalmente son síndromes de oclusión arterial o insuficiencia circulatoria que interesan el sistema vertebrobasilar.

II. Lesiones vasculares del bulbo raquídeo

- Son consecuencia de la oclusión de la arteria vertebral o sus ramas (es decir, las arterias espinales anterior y posterior y la arteria cerebelosa inferior posterior [ACIP]).

A. Síndrome bulbar interno (fig. 14-1 A)

- Se produce por oclusión de la arteria espinal anterior.
- Afecta a las siguientes **estructuras** y da lugar a los siguientes **déficit:**
  1. **Tracto corticoespinal**
     - Hemiparesia contralateral del tronco y las extremidades
  2. **Lemnisco interno**
     - Pérdida contralateral de las sensibilidades propioceptiva, táctil discriminatoria y vibratoria en el tronco y las extremidades
  3. **Raíces del nervio hipogloso (fibras intraaxiales)**
     - Parálisis fláccida homolateral de la lengua

B. Síndrome bulbar externo (síndrome de la ACIP) (v. fig. 14-1 B)

- Se denomina también síndrome de Wallenberg.
- Se produce por oclusión de la arteria cerebral o una de sus ramas bulbares (p. ej., ACIP).
- Afecta a las siguientes **estructuras** y da lugar a los siguientes **déficit:**
  1. **Núcleos vestibulares (interno e inferior)**
     - Nistagmo, náuseas, vómitos y vértigo.
  2. **Pedúnculo cerebeloso inferior**
     - Signos cerebelosos homolaterales (distaxia, dismetría, disdiadococinesia)
  3. **Núcleo ambiguo de los pares craneales IX, X y XI (eferente visceral especial [EVE])**
     - Parálisis homolateral laríngea, faríngea y palatina (pérdida del reflejo nauseoso (vía eferente), disartria, disfagia y disfonía [ronquera])
  4. **Raíces del nervio glosofaríngeo (fibras intraaxiales)**
     - Pérdida del reflejo nauseoso (vía aferente)

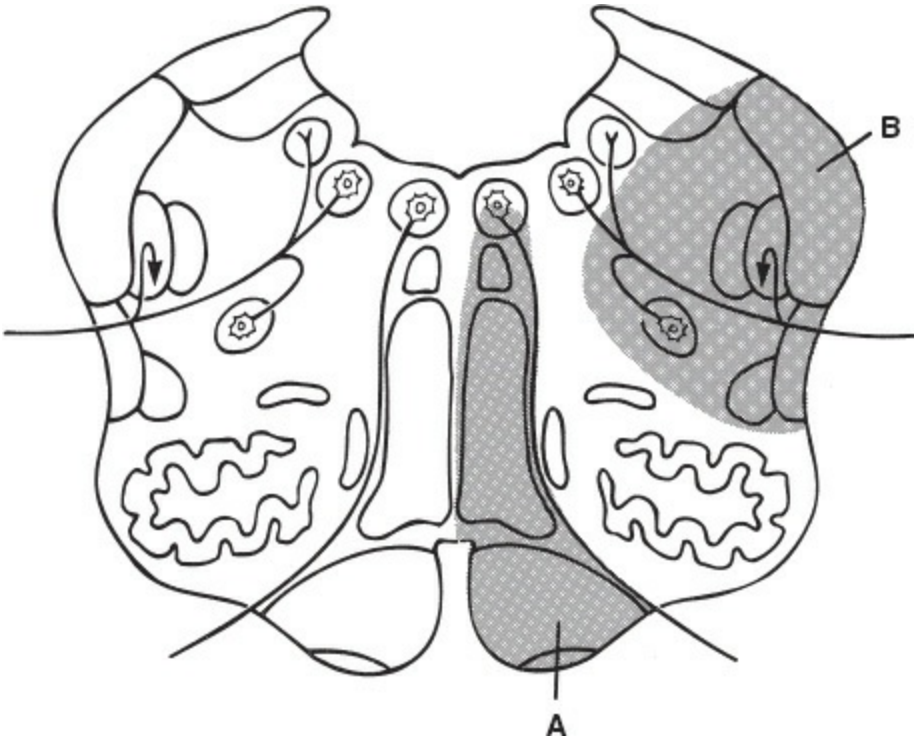

Figura 14-1. Lesiones vasculares de la parte inferior del bulbo raquídeo a nivel del núcleo hipogloso del XII par y el núcleo motor posterior del X par. **A)** Síndrome bulbar interno (arteria espinal anterior). **B)** Síndrome bulbar externo (síndrome ACIP).

5. Raíces del nervio vago (fibras intraaxiales)
- Déficit neurológicos iguales a los observados en la lesión del núcleo ambiguo

6. Tractos espinotalámicos
- Pérdida contralateral de las sensibilidades dolorosa y térmica en el tronco y las extremidades

7. Núcleo y tracto trigémino espinal
- Pérdida homolateral de las sensibilidades dolorosa y térmica en la cara

8. Tracto simpático descendente
- Síndrome de Horner homolateral (ptosis, miosis, hemianhidrosis, vasodilatación y enoftalmos aparente)

III. Lesiones vasculares de la protuberancia

- Son consecuencia de la oclusión de la arterial basilar o sus ramas (arteria cerebelosa inferior anterior [ACIA], arterias protuberanciales transversas y arteria cerebelosa superior).

A. Síndrome protuberancial inferior interno (fig. 14-2 A)

- Se produce por oclusión de las ramas paramedianas de la arteria basilar.

- Afecta a las siguientes **estructuras** y da lugar a los siguientes **déficit:**
  1. **Raíces del nervio motor ocular externo**
     - Parálisis homolateral del recto externo
  2. **Tractos corticobulbares**
     - Debilidad contralateral de la parte inferior de la cara
  3. **Tractos corticoespinales**
     - Hemiparesia contralateral en el tronco y las extremidades
  4. **Base de la protuberancia (pedúnculo cerebeloso medio)**
     - Ataxia homolateral de las extremidades y de la marcha
  5. **Lemnisco interno**
     - Pérdida contralateral de las sensibilidades propioceptiva, táctil discriminativa y vibratoria en el tronco y las extremidades

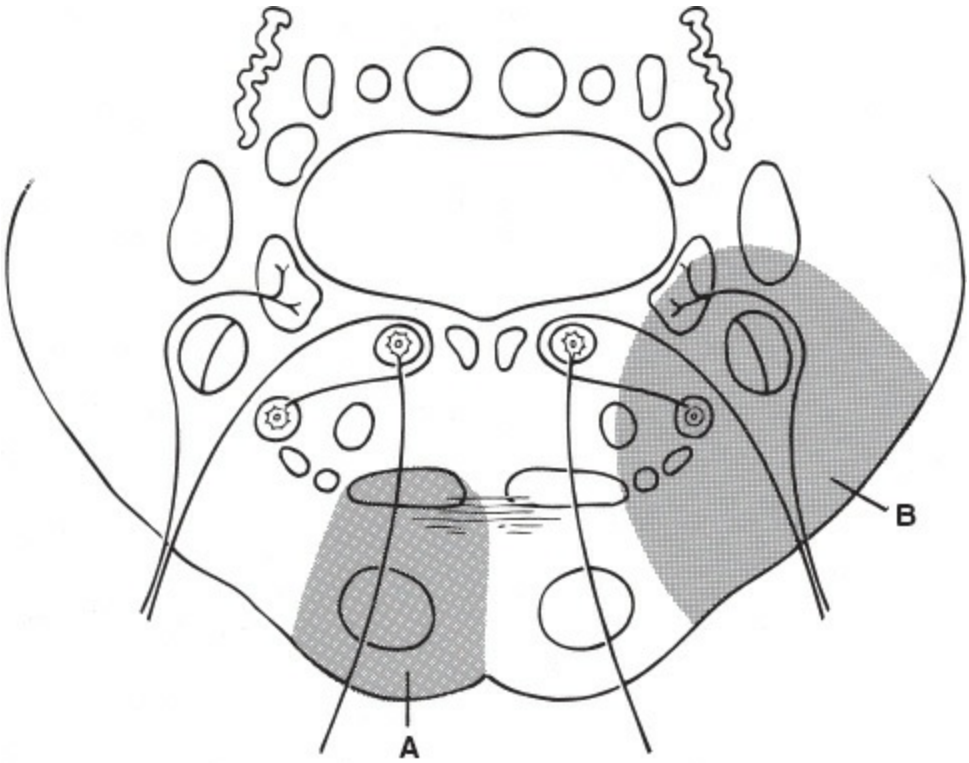

Figura 14-2. Lesiones vasculares de la parte inferior de la protuberancia a nivel del núcleo motor ocular externo del VI par y el núcleo facial del VII par. **A)** Síndrome protuberancial inferior interno. **B)** Síndrome protuberancial inferior externo (síndrome ACIA).

B. Síndrome protuberancial inferior externo (síndrome de la ACIA) (v. fig. 14-2 B)

- Se produce por oclusión de una rama circunferencial larga de la arteria basilar, ACIA.
- Afecta a las siguientes **estructuras** y da lugar a los siguientes **trastornos** :
  1. **Núcleo facial y fibras nerviosas intraaxiales**

- Parálisis homolateral del nervio facial
- Pérdida de la sensibilidad gustativa en los dos tercios anteriores de la lengua
- Pérdida de los reflejos corneal y estapedio

2. **Núcleos cocleares y fibras nerviosas intraaxiales**
   - Sordera nerviosa central unilateral
3. **Núcleos vestibulares y fibras nerviosas intraaxiales**
   - Nistagmo, náuseas, vómitos y vértigo
4. **Núcleo y tracto trigémino espinal**
   - Pérdida homolateral de las sensibilidades dolorosa y térmica en la cara
5. **Pedúnculos cerebelosos medio e inferior**
   - Distaxia homolateral de las extremidades y la marcha
6. **Tractos espinotalámicos**
   - Pérdida contralateral de las sensibilidades dolorosa y térmica en el tronco y las extremidades
7. **Tracto simpático descendente**
   - Síndrome de Horner homolateral (ptosis, miosis, hemianhidrosis, vasodilatación y enoftalmos aparente)

C. Síndrome protuberancial medio externo

- Se produce por oclusión de una rama circunferencial corta de la arteria basilar.
- Afecta a las siguientes **estructuras** y da lugar a los siguientes **déficit:**

1. **Núcleos y raíces nerviosas del trigémino (núcleo motor y núcleo sensitivo principal)**
   - Parálisis homolateral completa del trigémino con:
     a. **Parálisis de los músculos masticadores**
     b. **Desviación de la mandíbula hacia el lado parético** (por la acción no contrarrestada del músculo pterigoideo externo que se halla indemne)
     c. **Hemianestesia facial** (dolor, temperatura, tacto y propiocepción)
     d. **Pérdida del reflejo corneal** (vía aferente del par V-1)
2. **Pedúnculo cerebeloso medio (base de la protuberancia)**
   - Distaxia homolateral de las extremidades y la marcha

D. Síndrome protuberancial superior externo

- Se produce por la oclusión de una rama circunferencial larga de la arteria basilar, la **arteria cerebelosa superior.**
- Afecta a las siguientes **estructuras** y da lugar a los siguientes **déficit:**

1. **Pedúnculos cerebelosos superior y medio**
   - Distaxia homolateral de las extremidades y el tronco
2. **Núcleo dentado**
   - Signos similares a los que se producen en las lesiones del pedúnculo

cerebeloso superior (distaxia, dismetría y temblor intencional)

3. **Tractos espinotalámico y trigeminotalámico**
   - Pérdida contralateral de las sensibilidades dolorosa y térmica en el tronco, las extremidades y la cara
4. **Tracto simpático descendente**
   - Síndrome de Horner homolateral (ptosis, miosis, hemianhidrosis y enoftalmos aparente)
5. **Lemnisco interno (división externa** *[gracilis]***)**
   - Pérdida contralateral de las sensibilidades propioceptiva, táctil discriminativa y vibratoria en el tronco y la extremidad inferior

E. Síndrome de desaferentización o cautiverio *(locked-in)* **(seudocoma)**

- Se produce por un infarto basal en la parte superior de la protuberancia; las estructuras infartadas incluyen los tractos corticobulbar y corticoespinal, con tetraplejía y parálisis de los nervios craneales inferiores.
- También puede ser consecuencia de una **mielinólisis protuberancial central.**
- El paciente sólo puede comunicarse mediante el parpadeo o los movimientos verticales de los ojos.

IV. Lesiones del mesencéfalo

- Se producen por oclusiones vasculares de las ramas mesencefálicas de la arteria cerebral posterior.
- Pueden producirse por aneurismas de la parte posterior del polígono de Willis.
- Pueden producirse por tumores de la región pineal.
- Pueden producirse por hidrocefalia.

A. Síndrome mesencefálico posterior (de Parinaud) (fig. 14-3 A)

- Con frecuencia es el resultado de un **pinealoma** o **germinoma** de la región pineal.
- Afecta a las siguientes **estructuras** y da lugar a los siguientes **déficit:**

1. **Colículo superior y área pretectal**
   - Parálisis de la mirada hacia arriba y hacia abajo, trastornos pupilares y falta de convergencia
2. **Acueducto cerebral**
   - Hidrocefalia no comunicante (por compresión de un tumor pineal)

B. Síndrome mesencefálico paramediano (de Benedikt) (v. fig. 14-3 B)

- Se produce por oclusión o hemorragia en las ramas mesencefálicas paramedianas de la arteria cerebral posterior.
- Afecta a las siguientes **estructuras** y da lugar a los siguientes **déficit:**

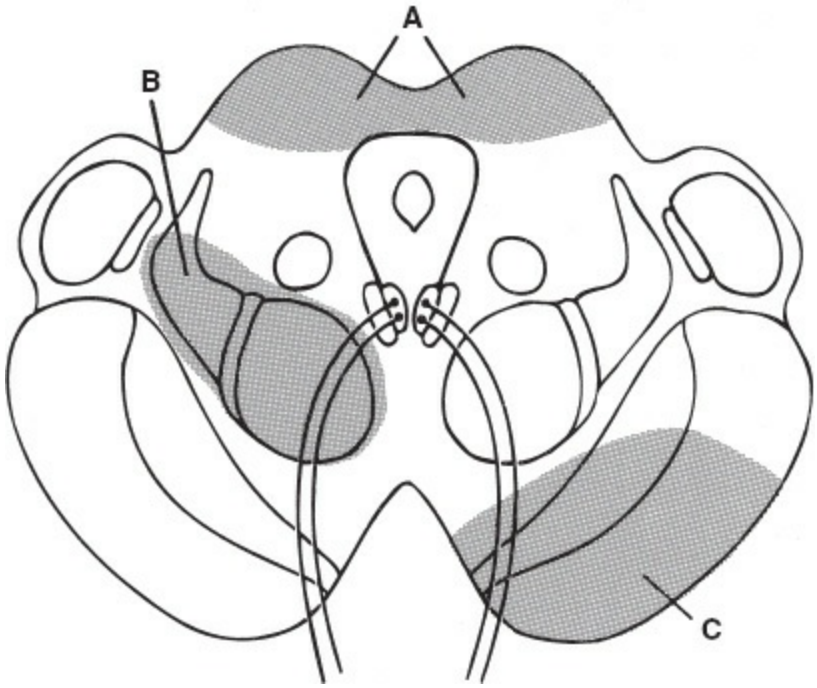

Figura 14-3. Lesiones del mesencéfalo superior a nivel del colículo superior y el núcleo motor ocular común del III par. **A)** Síndrome mesencefálico posterior (de Parinaud). **B)** Síndrome mesencefálico paramediano (de Benedikt). **C)** Síndrome mesencefálico interno (de Weber).

1. **Raíces nerviosas del motor ocular común (fibras intraaxiales)**
   - **Parálisis homolateral completa del nervio motor ocular común**
   - **Desviación del ojo hacia fuera y abajo** por la acción no contrarrestada de los músculos recto externo (VI par) y oblicuo superior (IV par)
   - **Ptosis** intensa (parálisis del músculo elevador del párpado superior)
   - **Pupila homolateral dilatada y fija** (oftalmoplejía interna completa)
2. **Núcleo rojo y tracto dentorrubrotalámico**
   - Distaxia cerebelosa contralateral con temblor intencional
3. **Lemnisco interno**
   - Pérdida contralateral de las sensibilidades propioceptiva, táctil discriminativa y vibratoria en el tronco y las extremidades

C. Síndrome mesencefálico interno (de Weber) (v. fig. 14-3 C)

- Se produce por oclusión de las ramas mesencefálicas de la arteria cerebral posterior y por aneurismas del polígono de Willis.
- Afecta a las siguientes **estructuras** y da lugar a los siguientes **déficit:**
  1. **Raíces del nervio motor ocular común (fibras intraaxiales)** (v. IV B 1)
  2. **Tractos corticobulbares**
     - Debilidad contralateral en la parte inferior de la cara (VII par), la lengua (XII par) y el paladar (X par)
  3. **Tractos corticoespinales**

- Hemiparesia contralateral en el tronco y las extremidades

V. Neurinoma acústico (schwannoma) (fig. 14-4)

- Es un tumor benigno de las células de Schwann que interesa el nervio auditivo (VIII par).
- Es un tumor de la fosa posterior localizado en el meato auditivo interno y el ángulo pontocerebeloso (PC).
- A menudo comprime el nervio facial (VII par), que acompaña al VIII par en el ángulo PC y en el meato auditivo interno.
- Puede ejercer presión sobre la protuberancia y afectar el tracto trigémino espinal (V par).
- Afecta a las siguientes **estructuras** y da lugar a los siguientes **déficit:**

A. Nervio coclear del VIII par

- Sordera nerviosa unilateral y acúfenos

B. Nervio vestibular del VIII par

- Vértigo, nistagmo, náuseas, vómitos e inestabilidad de la marcha

C. Nervio facial (VII par)

- Paresia facial y pérdida del reflejo corneal (vía eferente)

D. Tracto trigémino espinal

- Parestesias y anestesia homolaterales en la cara
- Pérdida del reflejo corneal (vía aferente)

E. Nervio motor ocular externo (VI par) (en casos avanzados con tumores voluminosos)

- Diplopía

F. Tracto corticoespinal (en casos avanzados con tumores voluminosos)

- Paresia espástica contralateral

VI. Oftalmoplejía internuclear

- Conocida también como síndrome del fascículo longitudinal interno (FLI), por lesión de este último. La lesión se produce en el tegmento protuberancial posterointerno y puede interesar uno o ambos FLI.
- Es un signo frecuente en la esclerosis múltiple.
- Da lugar a parálisis del músculo recto interno del ojo al intentar la mirada lateral, y

nistagmo monocular en el ojo en abducción, con convergencia normal.

- Las lesiones del núcleo motor ocular externo del VI par dan lugar a todos los signos y a una parálisis del músculo recto externo del ojo, con estrabismo interno.

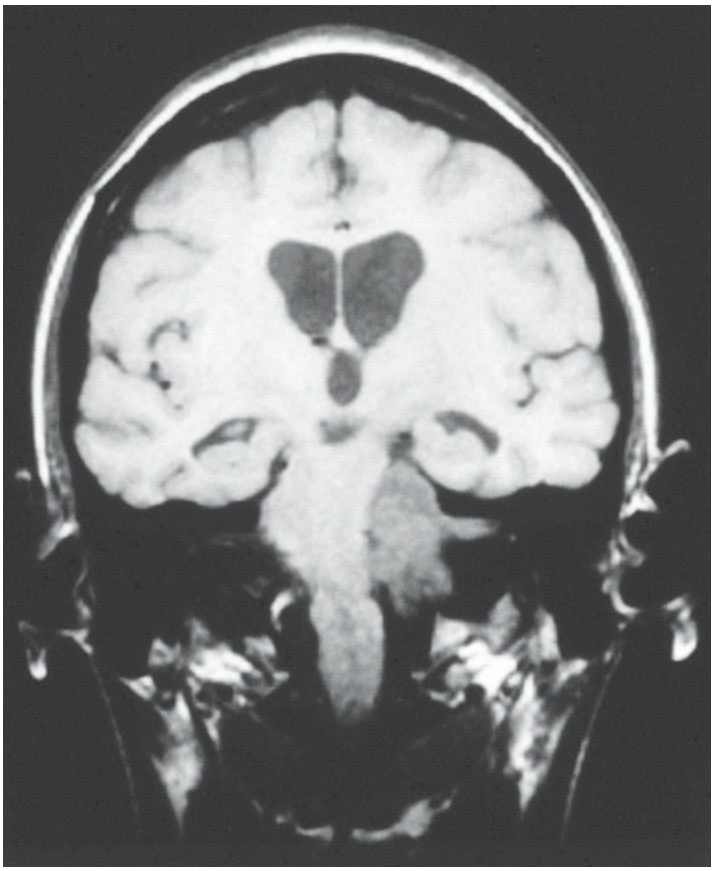

Figura 14-4. Imágenes de resonancia magnética de un neurinoma acústico. En este corte coronal se observa una dilatación de los ventrículos. El nervio auditivo es visible en el meato auditivo interno izquierdo. El tumor provoca una escotadura en la parte externa de la protuberancia. Hay parálisis de los pares craneales V, VII y VIII. Los síntomas consisten en sordera unilateral, anestesia y paresia facial y ausencia del reflejo corneal. Se trata de una imagen ponderada en T1. (Reimpreso con autorización de Fix JD. *High-Yield Neuroanatomy,* 3rd ed. Philadelphia: Lippincott Williams & Wilkins, 2005, pág. 108.)

VII. Síndrome del agujero yugular (de Vernet)

- Interesa los pares craneales IX, X y XI.
- Afecta a las siguientes **estructuras** y da lugar a los siguientes **déficit:**

A. Nervio glosofaríngeo (IX par)

- Pérdida del reflejo nauseoso (vía aferente)
- Pérdida de la sensibilidad gustativa en el tercio posterior de la lengua
- Pérdida unilateral del reflejo del seno carotídeo

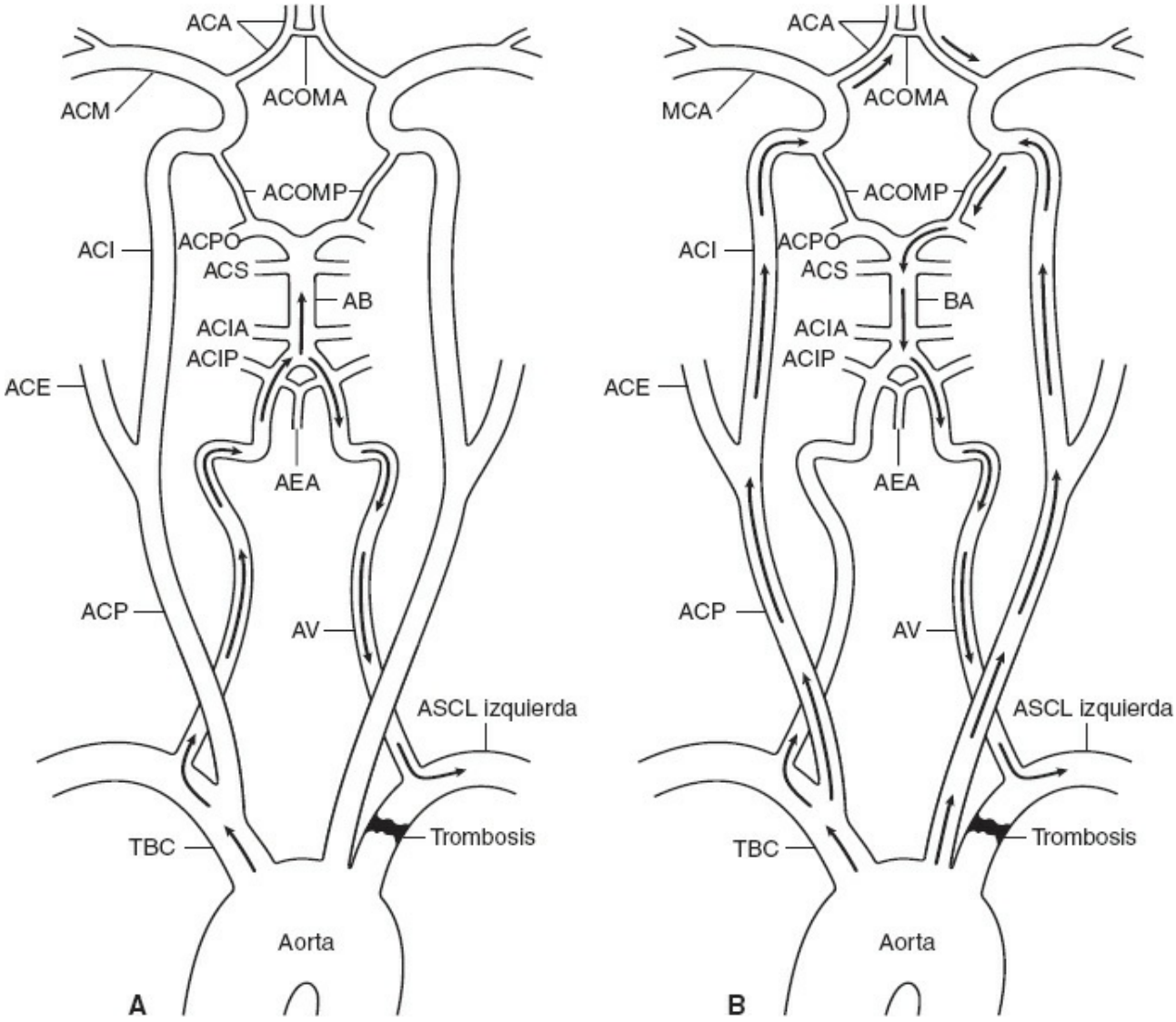

Figura 14-5. Anatomía del síndrome de robo de la subclavia. La trombosis de la parte proximal de la arteria subclavia izquierda da lugar a un flujo retrógrado de sangre hacia la arteria vertebral del mismo lado y la arteria subclavia izquierda. La sangre puede cortocircuitarse hacia la arteria vertebral derecha y la arteria vertebral izquierda **(A).** La sangre también puede alcanzar la arteria vertebral izquierda a través de la circulación carotídea **(B)**. AB, arteria basilar; ACA, arteria cerebral anterior; ACE, arteria carótida externa; ACI, arteria carótida interna; ACIA, arteria cerebelosa inferior anterior; ACIP, arteria cerebelosa inferior posterior; ACM, arteria cerebral media; ACOMA, arteria comunicante anterior; ACOMP, arteria comunicante posterior; ACP, arteria carótida primitiva; ACPO, arteria cerebral posterior; ACS, arteria cerebelosa superior; AEA, arteria espinal anterior; ASCL, arteria subclavia; AV, arteria vertebral; TBC, tronco braquiocefálico. (Reimpreso con autorización de Fix JD. *High-Yield Neuroanatomy,* 3rd ed. Philadelphia: Lippincott Williams & Wilkins, 2005, pág. 109.)

B. Nervio neumogástrico (X par)

- Parálisis laríngea con disartria, disfagia y disfonía (ronquera)
- Parálisis del velo del paladar con pérdida del reflejo nauseoso (vía eferente)

C. Nervio accesorio espinal (XI par)

- Paresia de los músculos esternocleidomastoideo y trapecio (parte superior, con hombro caído)

VIII. Síndrome del robo de la subclavia (fig. 14-5)

- Se produce por trombosis de la arteria subclavia izquierda en su porción proximal a la arteria vertebral. La sangre se cortocircuita retrógradamente hacia la arteria vertebral y la arteria subclavia izquierda.
- Da lugar a los siguientes signos clínicos: paresia y claudicación transitorias del brazo izquierdo al hacer ejercicio, e insuficiencia vertebrobasilar (vértigo, mareos).

TEST DE AUTOEVALUACIÓN

Instrucciones: *cada una de las preguntas o afirmaciones incompletas numeradas de este apartado va seguida de la respuesta o de la finalización de la afirmación. Seleccione* ***la respuesta*** *o la finalización de la frase* ***correctas*** *en cada caso.*

1. En una pelea entre bandas, un varón de 16 años recibe un disparo de bala calibre 22 en el occipucio. La tomografía computarizada (TC) muestra que la bala está alojada en la pirámide bulbar izquierda. El trastorno neurológico más destacado es

(A) apalestesia, lado derecho.

(B) aumento de los reflejos de estiramiento muscular, lado izquierdo.

(C) reflejo plantar extensor, lado derecho.

(D) fasciculación, lado derecho.

(E) hiperreflexia, lado izquierdo.

2. Un coronel del ejército jubilado, de 70 años, presenta hemiparesia derecha. ¿Cuál de los siguientes signos localiza más adecuadamente la lesión en el tronco encefálico?

(A) Pérdida de la sensibilidad cinestésica y palestésica, lado derecho

(B) Debilidad (entumecimiento) en la parte inferior de la cara, lado derecho

(C) Aumento de los reflejos de estiramiento muscular, lado derecho

(D) Desviación tónica de los ojos a la derecha

(E) Estrabismo lateral

3. Un niño varón de 10 años presenta distaxia en el brazo y la pierna derechos, nistagmo, ronquera, miosis y ptosis derecha. La broncoscopia revela una paresia de la cuerda vocal derecha. El lugar más probable de la lesión causal es:

(A) núcleo motor posterior derecho del X par.

(B) núcleo rojo izquierdo.

(C) parte posteroexterna del bulbo raquídeo.

(D) parte posteroexterna de la protuberancia.

(E) cápsula interna.

4. La exploración neurológica revela miosis, ptosis y hemianhidrosis en el lado izquierdo; parálisis laríngea y palatina izquierdas; anestesia facial izquierda, y pérdida de las sensibilidades dolorosa y térmica en el tronco y las extremidades, lado derecho. La lesión se halla en la/el

(A) parte inferior del bulbo raquídeo, zona ante-rointerna, lado derecho.

(B) parte superior del bulbo raquídeo, zona externa, lado izquierdo.

(C) base superior de la protuberancia, lado izquierdo.

(D) tegmento protuberancial inferior, zona externa, lado derecho.

(E) tegmento protuberancial superior, zona posterointerna, lado izquierdo.

5. La exploración neurológica revela una ptosis importante, el ojo mira hacia abajo y afuera, lado derecho; pupila dilatada y fija, lado derecho; hemiparesia espástica, lado izquierdo, y debilidad en la parte inferior de la cara, lado izquierdo. La lesión se halla en el

(A) tegmento protuberancial inferior, zona posterointerna, lado izquierdo.
(B) tegmento protuberancial superior, zona posteroexterna, lado derecho.
(C) istmo protuberancial, tegmento posteroexterno, lado izquierdo.
(D) mesencéfalo superior, base del pedúnculo medio, lado derecho.
(E) mesencéfalo superior, tegmento interno, lado izquierdo.

6. La exploración neurológica revela una parálisis del VI par, lado derecho; debilidad facial, lado izquierdo; hemiparesia, lado izquierdo, y distaxia de las extremidades y la marcha, lado derecho. La lesión se halla en el/la

(A) tegmento protuberancial inferior, zona externa, lado derecho.
(B) tegmento protuberancial inferior, zona posterointerna, lado izquierdo.
(C) parte inferior del bulbo raquídeo, zona ante-rointerna, lado derecho.
(D) tegmento protuberancial superior, zona externa, lado izquierdo.
(E) base protuberancial inferior, zona interna, lado derecho.

7. La exploración neurológica revela una parálisis de la mirada hacia arriba y abajo, ausencia de convergencia y del reflejo fotomotor. La lesión se halla en el

(A) techo mesencefálico superior.
(B) techo mesencefálico inferior.
(C) tegmento protuberancial superior.
(D) tegmento protuberancial inferior.
(E) tegmento mesencefálico inferior.

8. El examen neurológico revela una paresia bilateral del recto ocular interno al intentar la mirada lateral, nistagmo horizontal monocular en el ojo en abducción y conservación de la convergencia. La lesión se halla en el/la

(A) tegmento protuberancial medio, zonas posterointernas, bilateral.
(B) techo mesencefálico superior.
(C) techo mesencefálico inferior.
(D) base protuberancial inferior.
(E) mesencéfalo superior, base peduncular.

9. La exploración neurológica revela ptosis, miosis y hemianhidrosis, lado izquierdo; pérdida de la sensibilidad vibratoria en la pierna derecha; pérdida de las sensibilidades dolorosa y térmica en el tronco, las extremidades y la cara, lado derecho, y distaxia y temblor intencional intensos, brazo izquierdo. La lesión se halla en el/la

(A) tegmento mesencefálico superior, lado derecho.
(B) tegmento protuberancial superior, zona posterointerna, lado izquierdo.
(C) istmo protuberancial, zona posteroexterna, lado izquierdo.
(D) parte superior del bulbo raquídeo, zona externa, lado izquierdo.
(E) parte inferior del bulbo raquídeo, zona externa, lado derecho.

10. La exploración neurológica refleja una pare-sia de los músculos pterigoideo y masetero, lado izquierdo; ausencia del reflejo corneal, lado izquierdo, y hemianestesia facial, lado izquierdo. La lesión se halla en el/la

(A) tegmento protuberancial medio, zona externa, lado izquierdo.

(B) base protuberancial media, zona interna, lado izquierdo.

(C) tegmento protuberancial inferior, zona externa, lado izquierdo.

(D) tegmento protuberancial inferior, zona posterointerna, lado izquierdo.

(E) agujero oval, lado izquierdo.

11. La exploración neurológica revela una pérdida del reflejo estapedio, pérdida del reflejo corneal, incapacidad para fruncir los labios, y pérdida de la sensibilidad gustativa en la punta de la lengua. La lesión se halla en el/la

(A) agujero estilomastoideo.

(B) base de los pedúnculos mesencefálicos.

(C) tegmento protuberancial superior externo.

(D) tegmento protuberancial inferior externo.

(E) parte superior del bulbo raquídeo.

12. ¿Cuáles son las estructuras afectadas en el infarto paramediano de la base de la protuberancia?

(A) Cuerpo trapezoide

(B) Tracto trigémino descendente

(C) Tracto rubroespinal

(D) Tracto piramidal

(E) Tracto espinocerebeloso anterior

Preguntas 13 a 20

Empareje las descripciones de los ítems 13 a 20 con la estructura apropiada, señalada con letras, que se muestra en la figura.

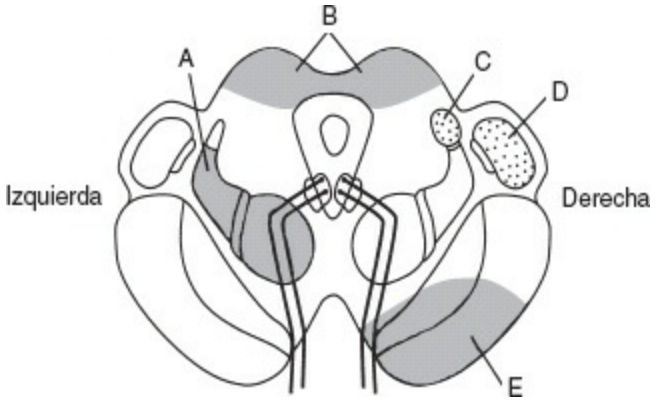

13. Parálisis de la mirada hacia arriba

14. Pérdida de las sensibilidades dolorosa y térmica en el lado izquierdo del cuerpo

15. Desviación de la lengua hacia el lado izquierdo y de la úvula hacia el lado derecho

16. Temblor intencional en el lado derecho

17. Parálisis completa del tercer par craneal en el lado derecho

18. Pérdida de la sensibilidad vibratoria en las extremidades derechas

19. Signo de Babinski en el lado izquierdo

20. La lesión da lugar a una degeneración axonal terminal en la circunvolución transversa de Heschl, lado derecho.

RESPUESTAS RAZONADAS

1. La respuesta es la C. La bala seccionó la pirámide bulbar izquierda, que contiene el tracto corticoespinal no cruzado. Esta lesión de la NMS ha producido una paresia espástica contralateral derecha con todos los signos piramidales.

2. La respuesta es la E. El estrabismo externo (exotropía) se observa en las lesiones mesencefálicas (p. ej., síndrome de Weber) que seccionan las fibras intraaxiales del nervio motor ocular común. El recto ocular externo indemne impulsa el globo ocular hacia fuera.

3. La respuesta es la C. El síndrome bulbar externo se denomina también síndrome ACIP. La parte posteroexterna del bulbo contiene el núcleo ambiguo (laringe), el tracto hipotalamoespinal (síndrome de Horner), el pedúnculo cerebeloso inferior (distaxia) y los núcleos vestibulares (nistagmo).

4. La respuesta es la B. La lesión es un clásico síndrome de Wallenberg (síndrome ACIP) de la zona bulbar externa. La interrupción del tracto simpático descendente produce un síndrome de Horner homolateral. La afectación del núcleo ambiguo o de sus fibras intraaxiales eferentes es responsable de la parálisis de la NMI en la laringe y el paladar blando. La anestesia facial homolateral se debe a la interrupción del tracto trigémino espinal; la pérdida contralateral de las sensibilidades dolorosa y térmica en el tronco y las extremidades se debe a la sección de los tractos espinotalámicos. La combinación de pérdida sensitiva homo y contralateral se denomina hemianestesia alterna. A menudo se produce hipo en los pacientes con este síndrome; se cree que es consecuencia de la irritación de la vía reticulofrénica.

5. La respuesta es la D. Esta combinación de déficit constituye el síndrome de Weber, que interesa la base de los pedúnculos y las fibras oculomotoras intraaxiales eferentes. La ptosis intensa (compárese con la ptosis del síndrome de Horner), la desviación del ojo hacia fuera y abajo y la oftalmoplejía interna (pupila dilatada y fija) son signos de afectación del III par. La hemiparesia contralateral se produce por interrupción de los tractos corticoespinales; la paresia facial inferior, por interrupción de los tractos corticobulbares. La combinación de déficit motores homo y contralaterales se denomina hemiplejía alterna.

El tracto corticoespinal se halla estrechamente relacionado con tres pares craneales (III, VI y XII); los signos del III par localizan la lesión en el mesencéfalo; los del VI par, en la protuberancia, y los del XII par, en el bulbo raquídeo. A excepción del nervio patético, todos los pares craneales dan lugar a signos homolaterales. La sección del tracto corticoespinal por encima de la decusación da lugar a una hemiparesia espástica contralateral. El núcleo del patético, una excepción, da lugar a axones intraaxiales que

cruzan la línea media y salen inmediatamente por debajo del frenillo del velo bulbar superior. La lesión del nervio patético da lugar a una parálisis contralateral del músculo oblicuo superior del ojo.

6. La respuesta es la E. Estos signos señalan hacia la base de la protuberancia (síndrome protuberancial inferior interno) en el lado derecho e incluyen la afectación de las fibras intraaxiales eferentes del nervio motor ocular externo, que pasan a través de las fibras corticoespinales no cruzadas; ello da lugar a una parálisis homolateral del músculo recto ocular externo (lesión de la NMI) y hemiparesia contralateral. La paresia facial contralateral se produce por una lesión de las fibras corticobulbares antes de su decusación. La afectación de las fibras protuberanciales transversas destinadas al pedúnculo cerebeloso medio da lugar a signos cerebelosos. De nuevo, la afectación de un determinado nervio craneal y del tracto piramidal indica la localización de la lesión. La parálisis homolateral del VI par con hemiplejía cruzada se denomina síndrome de Millard-Gubler.

7. La respuesta es la A. Estos déficit indican la presencia del síndrome de Parinaud, o síndrome mesencefálico posterior. Con frecuencia es el resultado de un tumor de la región pineal (p. ej., germinoma o pinealoma); el pinealoma comprime el colículo superior y los núcleos accesorios del III par subyacentes, responsables de la mirada conjugada vertical hacia arriba y abajo. Suele haber trastornos pupilares y falta de convergencia.

8. La respuesta es la A. El FLI se localiza en el tegmento protuberancial medio posterointerno. El síndrome del FLI se observa con frecuencia en la esclerosis múltiple, y menos a menudo en las lesiones vasculares. Otra lesión protuberancial da lugar al síndrome de «uno y medio», que incluye un síndrome del FLI y una lesión del núcleo del motor ocular externo (VI par) (v. cap. 17).

9. La respuesta es la C. Estos déficit corresponden a una lesión en la zona posteroexterna del istmo protuberancial, el síndrome protuberancial superoexterno. La interrupción de la vía simpática descendente al centro cilioespinal de Budge (D1-D2) da lugar a un síndrome de Horner (siempre homolateral). La afectación de la cara externa (incluye las fibras a la pierna) del lemnisco interno origina una pérdida de la sensibilidad vibratoria y otras modalidades del cordón posterior. La lesión de los tractos trigeminotalámico y espinotalámico a este nivel da lugar a una hemianestesia contralateral en la cara y el cuerpo. El infarto del pedúnculo cerebeloso superior produce una intensa distaxia cerebelosa homolateral.

10. La respuesta es la A. Estos signos apuntan al síndrome protuberancial medio externo. La lesión interesa los núcleos motor y principal del trigémino y las fibras radiculares intraaxiales del nervio trigémino a su paso por la base de la protuberancia. Todos los signos son homolaterales y se refieren al V par. Se ha interrumpido la vía aferente del reflejo corneal. El síndrome se produce por una oclusión de la arteria

trigémina, una rama circunferencial corta de la arteria basilar.

11. La respuesta es la D. Estos signos constituyen el síndrome protuberancial inferoexterno (síndrome de la ACIA). Todos los hallazgos neurológicos son signos de una lesión que afecta el nervio facial (VII par). El núcleo y las fibras intraaxiales del nervio facial se hallan en el tegmento protuberancial inferoexterno. Una lesión en el agujero estilomastoideo no incluiría la ausencia del reflejo estapedio ni la pérdida de la sensibilidad gustativa en los dos tercios anteriores de la lengua. El nervio estapedio y la cuerda del tímpano salen del conducto facial proximalmente al agujero estilomastoideo.

12. La respuesta es la D. La base de la protuberancia incluye los tractos corticoespinal (piramidal), corticobulbar y corticoprotuberancial, los núcleos de la protuberancia y las fibras protuberanciales transversas. A niveles inferiores, las fibras intraaxiales del VI par pasan a través de los fascículos piramidales externos.

13. La respuesta es la B. La parálisis de la mirada hacia arriba se debe a una compresión del techo mesencefálico por un tumor en la región pineal; se denomina síndrome de Parinaud.

14. La respuesta es la C. La pérdida de las sensibilidades dolorosa y térmica en el lado izquierdo del cuerpo se debe a una lesión del tracto espinotalámico externo, lado derecho.

15. La respuesta es la E. La desviación de la lengua a la izquierda se produce por la sección de las fibras corticobulbares derechas (XII par) en la cara interna de la cruz del cerebro. La desviación de la úvula a la derecha es consecuencia de una sección de las fibras corticobulbares derechas (X par) en la cara interna de la cruz del cerebro.

16. La respuesta es la A. La sección del tracto dentotalámico da lugar a un temblor intencional en el lado derecho. El tracto dentotalámico se cruza en la parte inferior del mesencéfalo, por debajo del nivel de esta lesión.

17. La respuesta es la E. La parálisis completa del III par a la derecha es consecuencia de una sección de las fibras del nervio motor ocular común a su paso a través del lado derecho de la cruz del cerebro.

18. La respuesta es la A. La pérdida de la sensibilidad vibratoria en las extremidades derechas se produce por una destrucción del lemnisco interno izquierdo.

19. La respuesta es la E. El signo de Babinski a la izquierda se debe a una sección del tracto corticoespinal en los tres quintos medios de la cruz del cerebro.

20. La respuesta es la D. La destrucción del cuerpo geniculado interno derecho origina una degeneración axonal terminal de las radiaciones auditivas en la circunvolución transversa de Heschl derecha.

CAPÍTULO

15

Cerebelo

I. Visión global: el cerebelo

- Se desarrolla a partir de las láminas alares (labios rómbicos) del mesencéfalo.
- Se localiza infratentorialmente en la fosa posterior y está situado entre los lóbulos temporal y occipital y el tronco encefálico.
- Tiene tres funciones principales: el **mantenimiento de la postura y el equilibrio,** el **mantenimiento del tono muscular** y la **coordinación de la actividad motora voluntaria.**

II. Partes principales del cerebelo

- Consta del **vermis** en la línea media y los dos **hemisferios** laterales.
- Está cubierto por una **corteza** con tres capas, que contiene láminas y cisuras.
- Posee un núcleo medular central, que es la **sustancia blanca** que contiene axones mielínicos y los cuatro núcleos cerebelosos (dentado, emboliforme, globoso y fastigio). Los núcleos emboliforme y globoso se denominan núcleo interpuesto.

A. Lóbulos cerebelosos (fig. 15-1)

- Son divisiones filogenéticas y funcionales.

1. Lóbulo anterior

- Está situado por delante de la cisura anterior.
- Recibe impulsos de los receptores de estiramiento (husos musculares) y los órganos tendinosos de Golgi (OTG), por vía de los tractos espinocerebelosos.
- Interviene en la regulación del tono muscular.

2. Lóbulo posterior

- Está situado entre la cisura primaria y la cisura posteroexterna.
- Recibe impulsos masivos desde el neocórtex por vía de las fibras corticopontocerebelosas.
- Participa en la coordinación de la actividad motora voluntaria.

3. Lóbulo floculonodular (vestibulocerebelo)

- Consta del nódulo (del vermis) y el flóculo.
- Recibe impulsos del sistema vestibular.
- Desempeña un papel en el mantenimiento de la postura y el equilibrio.

B. Organización longitudinal del cerebelo (v. fig. 15-1)

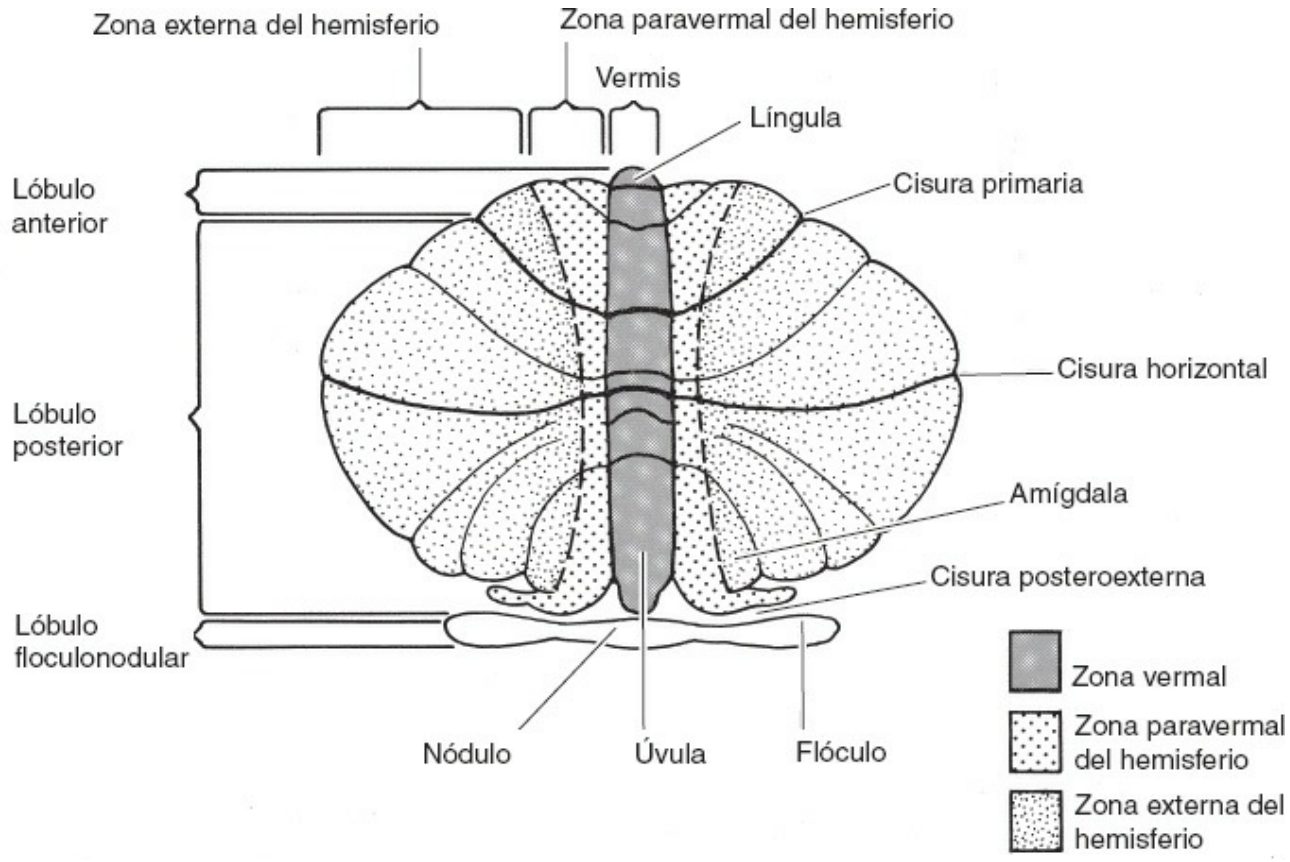

Figura 15-1. Diagrama esquemático de las cisuras, lobulillos y lóbulos del cerebelo. Las zonas longitudinales funcionales del cerebelo se asocian con los núcleos cerebelosos. La zona vermal (mediana) se proyecta al núcleo fastigio; la zona paravermal (paramediana) se proyecta al núcleo interpuesto, y la zona externa, al núcleo dentado.

- Incluye tres zonas funcionales longitudinales que están asociadas con determinados núcleos y vías cerebelosos.
  1. **Zona mediana (vermal) del hemisferio**
     - Contiene la corteza vermal, que se proyecta al núcleo fastigio.
  2. **Zona paramediana (paravermal) del hemisferio**
     - Contiene la corteza paravermal, que se proyecta a los núcleos interpuestos (emboliforme y globoso).
  3. **Zona externa del hemisferio**
     - Contiene la corteza hemisférica, que se proyecta al núcleo dentado.

C. Pedúnculos cerebelosos (v. fig. 1-7)

1. **Pedúnculo cerebeloso inferior**
   - Conecta el cerebelo con el bulbo raquídeo.
   - Consta de dos partes:
     a. Cuerpo restiforme
     - Es un sistema de fibras aferentes que contiene:
       (1) Tracto espinocerebeloso posterior

(2) Tracto cuneocerebeloso

(3) Tracto olivocerebeloso

b. Cuerpo yuxtarrestiforme

- Contiene fibras aferentes y eferentes:

(1) Fibras vestibulocerebelosas (aferentes)

(2) Fibras cerebelovestibulares (eferentes)

2. Pedúnculo cerebeloso medio

- Conecta el cerebelo con la protuberancia.
- Es un sistema de fibras aferentes que contiene **fibras pontocerebelosas** al neocerebelo.

3. Pedúnculo cerebeloso superior

- Conecta el cerebelo con la protuberancia y el mesencéfalo.
- Representa el principal emisor de impulsos desde el cerebelo.

a. Vías eferentes

(1) Tracto dentorrubrotalámico

(2) Tracto interpositorrubrotalámico

(3) Tracto fastigiotalámico

(4) Tracto fastigiovestibular

b. Vías aferentes

(1) Tracto espinocerebeloso anterior

(2) Fibras trigeminocerebelosas

(3) Fibras ceruleocerebelosas

III. Corteza cerebelosa

A. Corteza cerebelosa con tres capas (fig. 15-2)

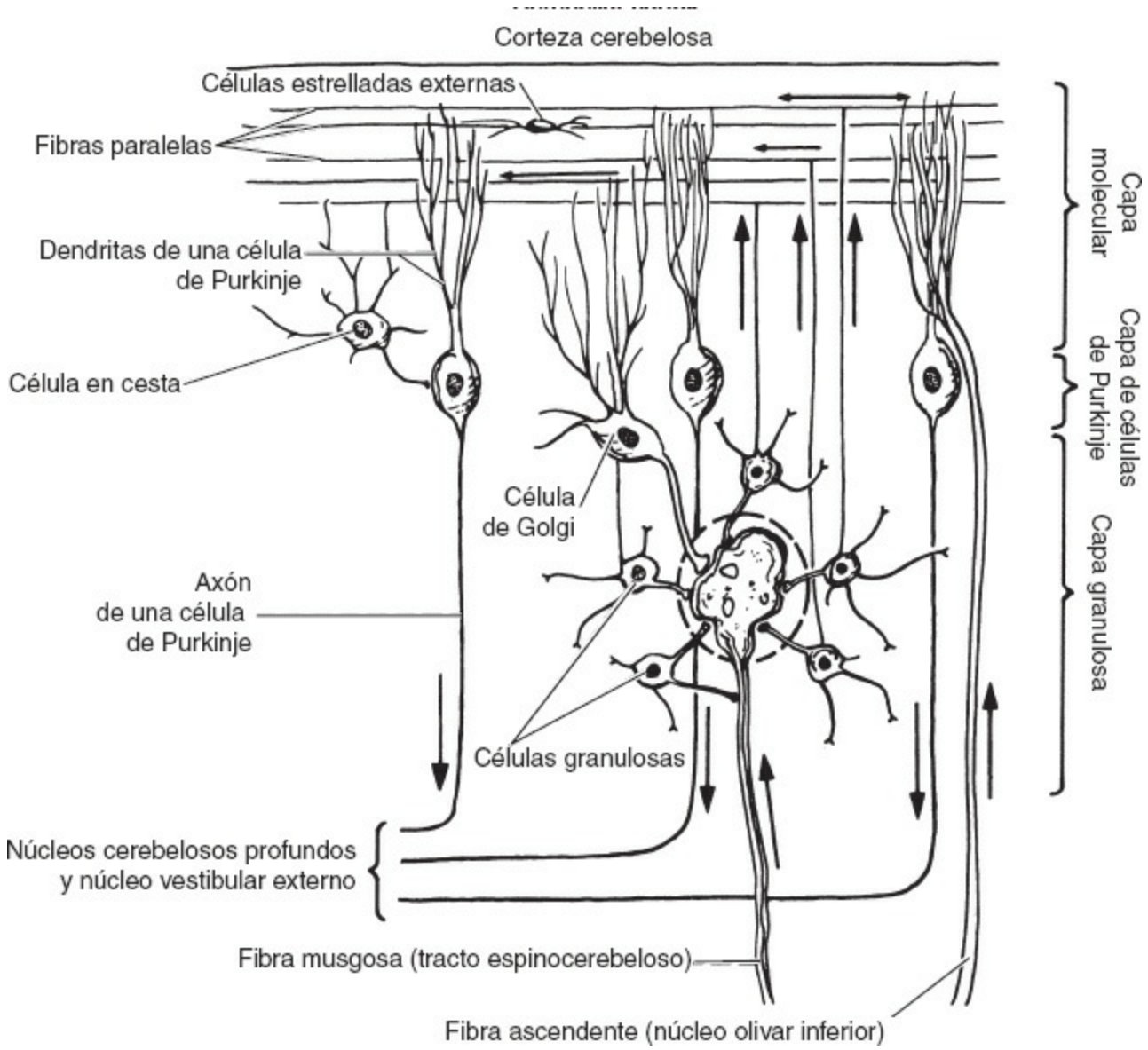

Figura 15-2. Diagrama esquemático de las tres capas de la corteza cerebelosa, con los elementos neuronales y sus conexiones. La *línea circular discontinua* contiene un glomérulo cerebeloso. Las fibras ascendentes y musgosas representan los impulsos excitadores aferentes. Los axones de las células de Purkinje proporcionan el único impulso eferente de la corteza cerebelosa, que es inhibidor.

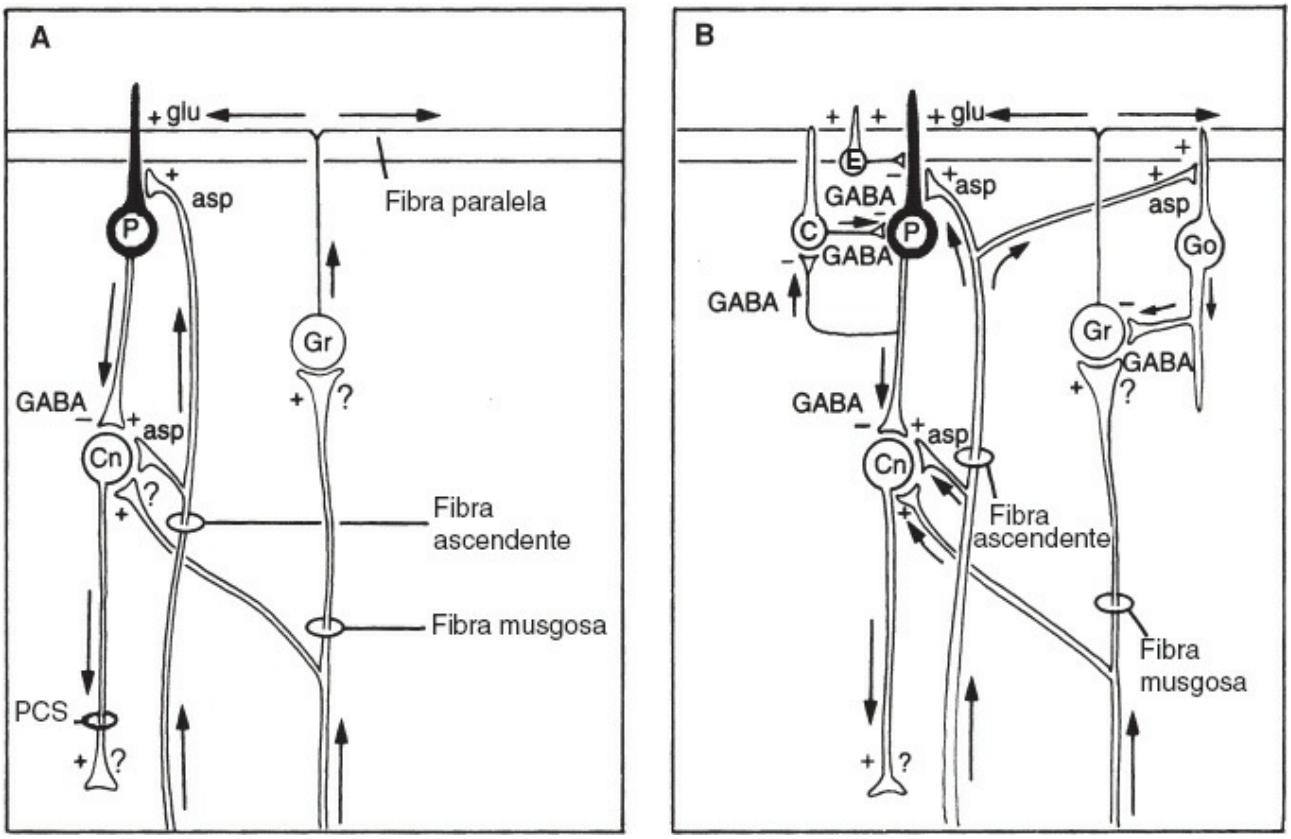

Figura 15-3. Conexiones básicas de la corteza cerebelosa. **A)** Circuitos básicos de impulsos aferentes y eferentes. **B)** Conexiones de las interneuronas inhibidoras de la corteza cerebelosa. asp, aspartato; C, célula en cesta; Cn, neurona de los núcleos cerebelosos; E, célula estrellada; GABA, ácido γ-aminobutírico; glu, glutamato; Go, célula de Golgi; Gr, célula granulosa; P, célula de Purkinje; PCS, pedúnculo cerebeloso superior. Las neuronas inhibidoras del cerebelo utilizan GABA. El glutamato es el transmisor de las células granulosas. Se cree que el aspartato es el transmisor de las fibras ascendentes. Las sinapsis excitadoras vienen indicadas por el signo más (+); las sinapsis inhibidoras, por el signo menos (–); el signo de interrogación (?) indica incertidumbre sobre el neurotransmisor.

1. Capa molecular

- Es la capa más externa, con escasas células, subyacente a la piamadre.
- Contiene arborizaciones dendríticas de las células de Purkinje y fibras paralelas de las células granulosas.
- Contiene células estrelladas (externas) y células en cesta (estrelladas internas).

2. Capa de células de Purkinje

- Se halla entre la capa molecular y la capa de células granulosas.

3. Capa de células granulosas

- Se encuentra entre la capa de células de Purkinje y la sustancia blanca cerebelosa.
- Contiene células granulosas, células de Golgi y glomérulos cerebelosos.

B. Neuronas y fibras del cerebelo (fig. 15-3; v. fig. 15-2)

1. Célula de Purkinje

- Transmite los únicos impulsos de la corteza cerebelosa.
- Proyecta impulsos inhibidores (ácido γ-aminobutírico [GABA]) a los núcleos cerebelosos y vestibulares.
- Es excitada por fibras paralelas y ascendentes.
- Se inhibe (mediante GABA) por las células en cesta y estrelladas.

2. Célula granulosa

- Es excitada (mediante glutamato) por las células de Purkinje, en cesta, estrelladas y de Golgi, a través de fibras paralelas.
- Se inhibe por las células de Golgi.
- Es excitada por las fibras musgosas.

3. Fibras musgosas

- Son las fibras excitadoras aferentes de los **tractos espinocerebeloso y pontocerebeloso.**
- Finalizan, en forma de rosetas de fibras musgosas, sobre las células granulosas.
- Excitan las células granulosas para la descarga por vía de sus fibras paralelas.

4. Fibras ascendentes

- Son las fibras excitadoras aferentes del **tracto olivocerebeloso.**
- Finalizan sobre las neuronas de los núcleos cerebelosos y las dendritas de las células de Purkinje.

IV. Vías cerebelosas principales (fig. 15-4)

A. Vía vestibulocerebelosa

- Interviene en el mantenimiento de la postura, el equilibrio y la coordinación de los movimientos oculares.

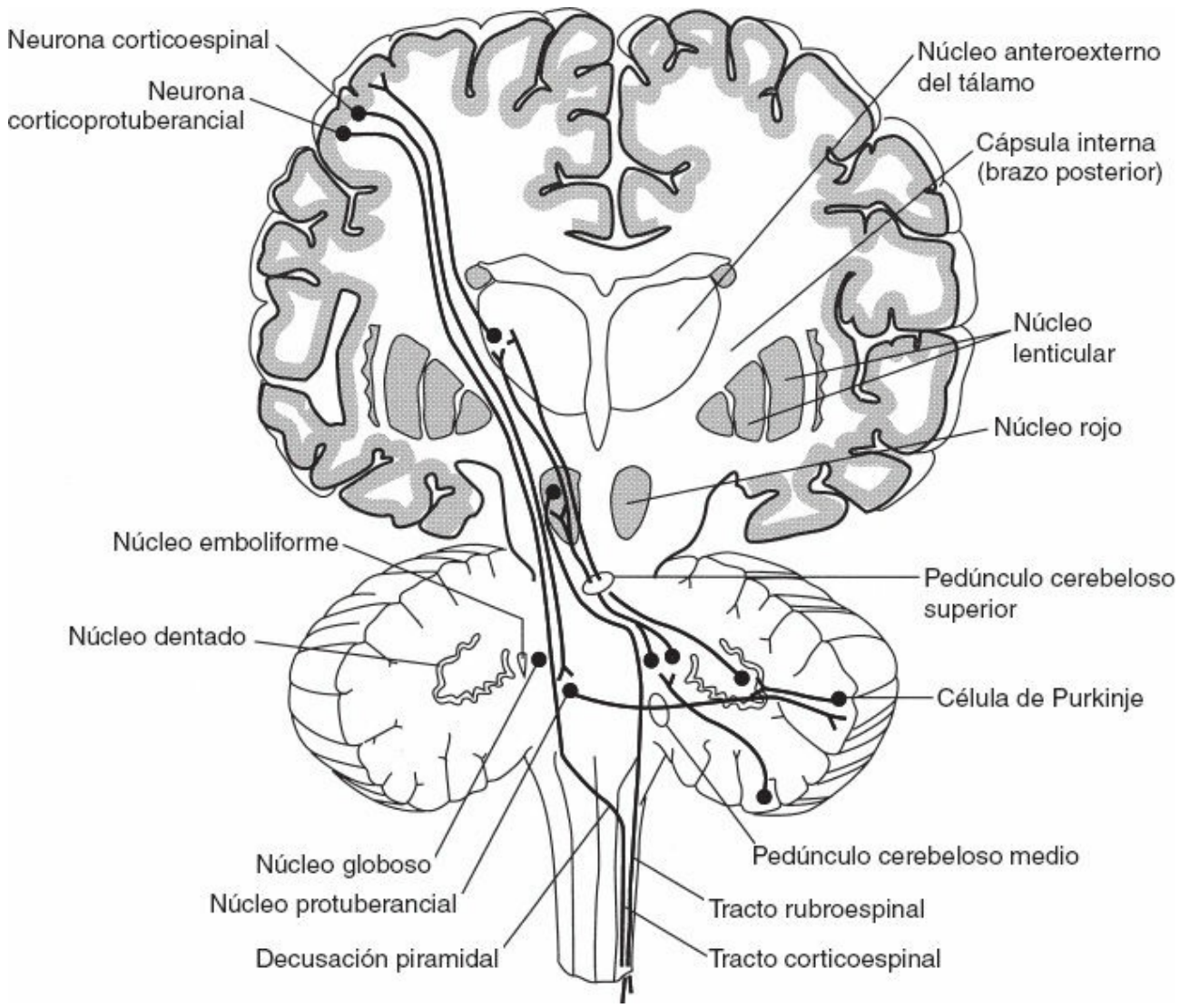

Figura 15-4. Principales conexiones cerebelosas. La vía eferente principal es el tracto dentotalamicocortical. El cerebelo recibe impulsos de la corteza cerebral a través del tracto corticopontocerebeloso. (Modificado con autorización de Fix JD. *High-Yield Neuroanatomy*, 3rd ed. Philadelphia: Lippincott Williams & Wilkins, 2005, pág. 112.)

- Recibe sus impulsos principales de los receptores vestibulares, en los laberintos cinético y estático.

1. Conductos semicirculares y órganos otolíticos

- Se proyectan al lóbulo floculonodular y los núcleos vestibulares.

2. Lóbulo floculonodular

- Recibe impulsos visuales del colículo superior y la corteza estriada.
- Se proyecta a los núcleos vestibulares.

3. Núcleos vestibulares

- Se proyectan, por vía de los fascículos longitudinales internos (FLI), a los núcleos motores oculares de los pares craneales III, IV y VI, para coordinar los movimientos oculares.

- Se proyectan, por vía de los tractos vestibuloespinales interno y externo, a la médula espinal para regular los músculos del cuello y antigravitatorios, respectivamente.

B. Vía espinocerebelosa vermal

- Mantiene el tono muscular y el control postural sobre los músculos del tronco (axiales) y proximales (cinturones de las extremidades).

1. Vermis

- Recibe impulsos espinocerebelosos y laberínticos.
- Se proyecta al núcleo fastigio.

2. Núcleo fastigio

- Emite impulsos eferentes excitadores.
- Se proyecta por vía de los núcleos vestibulares a la médula espinal.
- Se proyecta al núcleo anteroexterno del tálamo.

3. Núcleo anteroexterno del tálamo

- Recibe impulsos del núcleo fastigio.
- Se proyecta al área de la circunvolución precentral correspondiente al tronco.

4. Circunvolución precentral

- Da lugar al **tracto corticoespinal anterior,** que regula el tono de los músculos del tronco y proximales.

C. Vía espinocerebelosa paravermal

- Mantiene el tono muscular y el control postural sobre los grupos musculares distales.

1. Paravermis

- Recibe impulsos espinocerebelosos a partir de los músculos distales.
- Se proyecta a los núcleos interpuestos.

2. Núcleos interpuestos (emboliforme y globoso)

- Emiten impulsos eferentes excitadores.
- Se proyectan a:

a. Núcleo anteroexterno

- Se proyecta al área de la circunvolución precentral correspondiente a las extremidades. La circunvolución precentral da lugar al **tracto corticoespinal externo,** que regula los grupos musculares distales.

b. Núcleo rojo

- Da lugar al **tracto rubroespinal** cruzado, que participa en el control sobre los músculos distales.
- Recibe impulsos del núcleo interpuesto contralateral, e impulsos bilaterales de las cortezas motora y premotora.

D. Vía cerebelosa hemisférica externa (v. fig. 15-4)

- Se denomina también **vía neocerebelosa o pontocerebelosa.**
- Regula el inicio, la planificación y la cronología de la actividad motora voluntaria.

1. Hemisferio cerebeloso

- Recibe impulsos de la corteza motora y sensitiva contralateral, por vía del **tracto corticopontocerebeloso**.
- Se proyecta, por vía de los axones de Purkinje, al núcleo dentado.

2. Núcleo dentado

- Emite impulsos eferentes excitadores.
- Se proyecta, por vía del pedúnculo cerebeloso superior, al núcleo rojo contralateral, al núcleo anteroexterno del tálamo y al núcleo olivar inferior.

a. Vía del núcleo rojo

(1) El **núcleo rojo** se proyecta al núcleo olivar inferior.

(2) El **núcleo olivar inferior** se proyecta al cerebelo por vía del pedúnculo cerebeloso inferior contralateral.

b. Vía del núcleo anteroexterno

(1) El **núcleo anteroexterno del tálamo** se proyecta a las cortezas motora (4) y premotora (6).

(2) Las **cortezas motora y premotora** dan lugar a los siguientes tractos:

(a) Tracto corticobulbar

- Inerva los núcleos de los pares craneales.

(b) Tracto corticoespinal externo

- Regula la actividad motora voluntaria sinérgica.

(c) Tractos corticopontocerebelosos

- Regulan los impulsos eferentes del neocerebelo.

c. Vía del núcleo olivar inferior

(1) El núcleo olivar inferior **recibe impulsos directos del núcleo dentado** por vía de las fibras descendentes cruzadas del pedúnculo cerebeloso superior.

(2) El núcleo olivar inferior **se proyecta directamente al núcleo dentado** por vía del pedúnculo cerebeloso inferior contralateral.

V. Disfunción cerebelosa (fig. 15-5)

- Se caracteriza por la **tríada de hipotonía, desequilibrio y disinergia**.

A. Hipotonía

- Es una pérdida de la resistencia que ofrecen normalmente los músculos a la palpación o manipulación pasiva.
- Se produce cuando el cerebelo pierde su capacidad de facilitar la función de la corteza motora mediante una descarga tónica de los núcleos cerebelosos.
- Da lugar a un aspecto fláccido, con articulaciones flexibles y aspecto de muñeca de trapo; el paciente tiene apariencia de ebrio.

B. Desequilibrio

- Se refiere a la pérdida de equilibrio, con distaxia de la marcha y el tronco.

C. Disinergia

- Es una pérdida de la actividad muscular coordinada e incluye:
  1. **Disartria**
     - Es un lenguaje confuso o escandido.
  2. **Distaxia**
     - Es una falta de coordinación en la ejecución de los movimientos voluntarios (p. ej., distaxia de la marcha, el tronco, las piernas y los brazos).
  3. **Dismetría**
     - Es la incapacidad de detener el movimiento muscular en el punto deseado (sobrepasamiento).

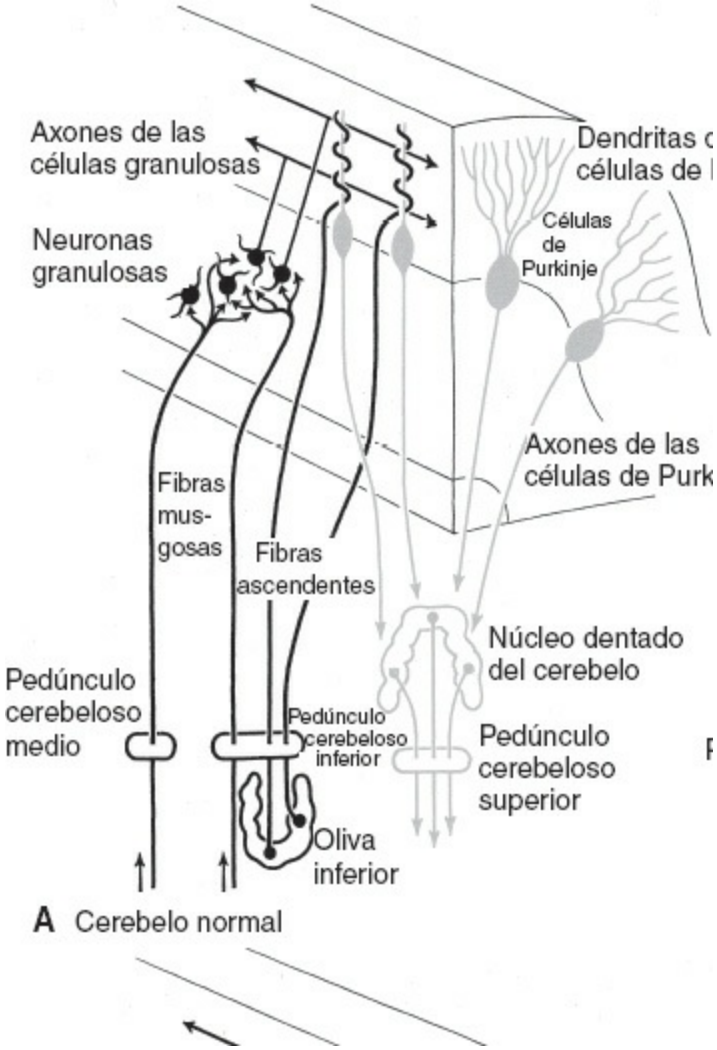
Axones de las
células granulosas
Neuronas
granulosas
Dendritas
células de
Células
de
Purkinje
Axones de las
células de Purk
Fibras
mus-
gosas
Fibras
ascendentes
Núcleo dentado
del cerebelo
Pedúnculo
cerebeloso
medio
Pedúnculo
cerebeloso
inferior
Pedúnculo
cerebeloso
superior
Oliva
inferior
A Cerebelo normal

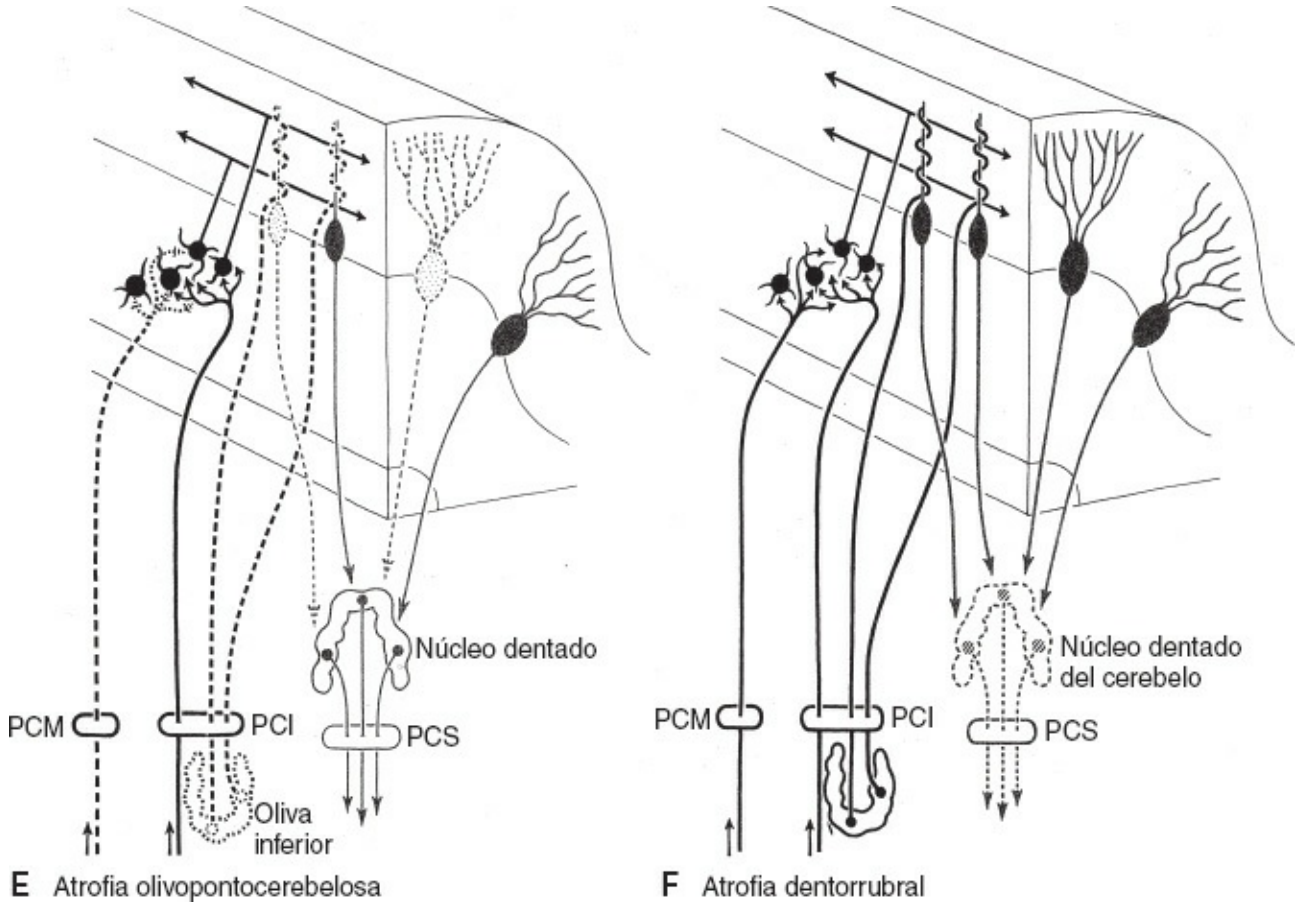

Figura 15-5. Diversas clases de atrofia cerebelosa. PCI, pedúnculo cerebeloso inferior; PCM, pedúnculo cerebeloso medio; PCS, pedúnculo cerebeloso superior. (Reimpreso con autorización de Poirier J, Gray F, Escourolle R. *Manual of Basic Neuropathy*, 3rd ed. Philadelphia: WB Saunders, 1990, pág. 155.) Diversas clases de atrofia cerebelosa.

4. Temblor intencional

- Es un tipo de dismetría que ocurre durante un movimiento voluntario.

5. Disdiadococinesia

- Es la incapacidad de realizar movimientos rápidos y alternativos (p. ej., pronación y supinación rápida de las manos).

6. Nistagmo

- Es una forma de distaxia que se caracteriza por unos movimientos oculares de vaivén (dismetría ocular).

7. Descomposición del movimiento

- Consiste en descomponer la actividad muscular en un cierto número de componentes, de manera torpe y espasmódica.

8. Rebote o falta de control

- Es consecuencia de la incapacidad para ajustarse a los cambios en la tensión muscular.
- Se produce por la pérdida del componente cerebeloso en el reflejo de

estiramiento.

- Para investigarlo se pide al paciente que doble el antebrazo hacia él contra resistencia; la liberación súbita e inesperada da lugar a que el antebrazo golpee el tórax del paciente.

VI. Lesiones cerebelosas (fig. 15-6)

A. Síndrome del vermis anterior (v. fig. 15-6)

- Interesa la región del lóbulo anterior correspondiente a las piernas.
- Se produce por atrofia del vermis superior, generalmente a causa del alcoholismo crónico.
- Da lugar a distaxia de la marcha, el tronco y las piernas.

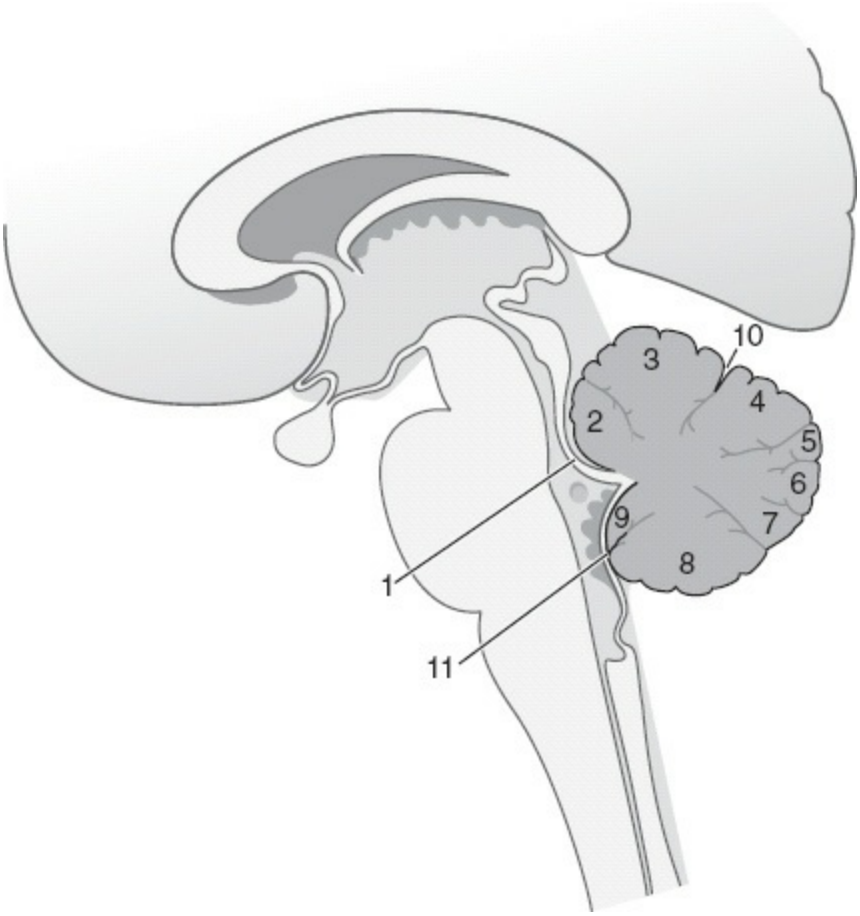

Figura 15-6. El vermis cerebeloso está dividido en nueve segmentos: língula **(1),** central **(2),** culmen **(3),** declive **(4),** *folium* **(5),** *tuber* **(6),** pirámide **(7),** úvula **(8)** y nódulo **(9).** La cisura primaria **(10)** separa los lóbulos anterior y posterior. La cisura posteroexterna **(11)** separa los lóbulos posterior y floculonodular.

B. Síndrome del vermis posterior (v. fig. 15-6)

- Interesa el lóbulo floculonodular.
- Suele ser consecuencia de tumores cerebrales en el niño.

- Se produce con más frecuencia por meduloblastomas o ependimomas.
- Da lugar a una ataxia del tronco.

C. Síndrome hemisférico

- Interesa habitualmente el hemisferio cerebeloso.
- Con frecuencia se produce por un tumor o un absceso cerebrales.
- Da lugar a distaxia del brazo, la pierna, el tronco y la marcha.
- Ocasiona signos cerebelosos homolaterales a la lesión.

D. Intoxicación por difenilhidantoína (fármaco antiepiléptico)

- Puede producir ataxia, nistagmo, trastornos de la marcha y lenguaje disártrico.

E. Tumores del cerebelo

1. Astrocitomas

- Constituyen el 30 % de todos los tumores cerebrales en el niño.
- Ocurren con más frecuencia en el hemisferio cerebeloso.
- Después de la extirpación quirúrgica es común la supervivencia durante muchos años.

2. Meduloblastomas

- Son tumores malignos que constituyen el 20 % de todos los tumores cerebrales en el niño.
- Ocurren con más frecuencia en el vermis cerebeloso.
- Se cree que surgen a partir de la capa superficial de células granulosas en la corteza cerebelosa.
- Habitualmente obstruyen el paso del líquido cefalorraquídeo (LCR), con hidrocefalia.
- A menudo se diseminan por el trayecto del LCR.

3. Ependimomas

- Constituyen el 10 % de todos los tumores cerebrales en el niño.
- Son los tumores de la médula espinal más comunes en todas las edades.
- Ocurren con más frecuencia en el cuarto ventrículo.
- Suelen obstruir el paso del LCR, con hidrocefalia.

F. Atrofias del cerebelo (v. fig. 15-5)

- Son trastornos hereditarios

1. Ataxia de Friedreich

- Es la ataxia hereditaria más frecuente, de carácter autosómico recesivo.
- Interesa los cordones posteriores, los tractos corticoespinales y espinocerebelosos y los núcleos dentados.
- Presenta la misma anatomía patológica medular que la **degeneración**

combinada subaguda (v. cap. 8 VII G).

- Se asocia frecuentemente a una miocarditis crónica.

2. **Degeneración cerebeloolivar (enfermedad de Holmes)** (v. fig. 15-5 B)
   - Presenta una herencia de carácter autosómico dominante.
   - Da lugar a una pérdida de células de Purkinje y granulosas, seguida por una pérdida de neuronas en los núcleos olivares inferiores.
   - Ocasiona ataxia de la marcha, disartria y temblor intencional.
3. **Degeneración olivopontocerebelosa (síndrome de Déjerine-Thomas)** (v. fig. 15-5 E)
   - Presenta una herencia autosómica dominante.
   - Da lugar a una pérdida de células de Purkinje, neuronas del núcleo olivar inferior y neuronas de los núcleos protuberanciales, con desmielinización de los cordones posteriores y los tractos espinocerebelosos.
   - Con frecuencia hay una pérdida de neuronas en la sustancia negra y los ganglios basales.
   - Ocasiona ataxia de la marcha, disartria y temblor intencional; puede haber signos parkinsonianos (rigidez y acinesia).

TEST DE AUTOEVALUACIÓN

Instrucciones: *cada una de las preguntas o afirmaciones incompletas numeradas de este apartado va seguida de la respuesta o de la finalización de la afirmación. Seleccione* ***la respuesta*** *o la finalización de la frase* ***correctas*** *en cada caso.*

1. Una mujer de 30 años aqueja inestabilidad en la bipedestación y en la marcha, con tendencia a desviarse a la derecha. La exploración neurológica revela los siguientes signos: dismetría derecha, disdiadococinesia y nistagmo más marcado cuando mira a la derecha. La localización más probable de la lesión es el/la

(A) hemisferio cerebeloso, lado izquierdo.
(B) hemisferio cerebeloso, lado derecho.
(C) parte interna del bulbo, lado izquierdo.
(D) parte interna del bulbo, lado derecho.
(E) globo pálido, lado izquierdo.

2. ¿Cuál es el núcleo sobre el que se proyectan los axones inhibidores de las células de Purkinje del cerebelo?

(A) Núcleo fastigio
(B) Núcleo olivar superior
(C) Núcleo olivar inferior
(D) Núcleo arqueado
(E) Núcleo anteroexterno

3. La causa más común del síndrome del vermis anterior es el/la (un/una)

(A) abuso del alcohol.
(B) absceso.
(C) tumor.
(D) oclusión vascular.
(E) intoxicación por plomo.

4. El tumor cerebeloso más frecuente en el niño es el

(A) astrocitoma.
(B) ependimoma.
(C) glioblastoma multiforme.
(D) oligodendrocitoma.
(E) meduloblastoma.

5. Un tumor que se deriva de la capa granulosa externa de la corteza cerebelosa es un

(A) astrocitoma.
(B) cordoma.
(C) ependimoma.

(D) germinoma.
(E) meduloblastoma.

6. Un niño de 10 años presenta cefaleas, vómitos matutinos, paso vacilante, adiadococinesia, signo de dedo-nariz, signo de talón-rodilla, signo de Babinski bilateral, compresión del disco óptico, parálisis del motor ocular externo y lenguaje escandido, como en «YO no le DI ningún JUGUETEA mi hijo en NAVIdad». ¿Cuál es el diagnóstico más probable?
(A) Tabes dorsal
(B) Degeneración olivopontocerebelosa
(C) Síndrome del vermis posterior
(D) Síndrome de Sturge-Weber
(E) Síndrome de Brown-Séquard

7. En el examen neurológico de una niña de 8 años se hallan los siguientes trastornos: ataxia, hiperestesias sensitivas importantes, cifoescoliosis, pie cavo, miocarditis y retinitis pigmentosa hereditaria como rasgo autosómico recesivo. ¿Cuál es el proceso que sufre?
(A) Werdnig-Hoffmann
(B) Degeneración combinada subaguda
(C) Ataxia de Friedreich
(D) Esclerosis lateral amiotrófica
(E) Síndrome de Brown-Séquard

RESPUESTAS RAZONADAS

1. La respuesta es la B. Dismetría, disdiadococinesia, temblor intencional y nistagmo son signos cerebelosos clásicos. En la prueba dedo-nariz, el paciente sobrepasa su objetivo en el lado de la lesión. La parte interna del bulbo no posee vías cerebelosas, que están presentes, en cambio, en la parte externa; las lesiones dan lugar a una ataxia cerebelosa y podrían confundirse con una lesión del hemisferio cerebeloso. El globo pálido, un ganglio basal, está atrofiado en la enfermedad de Huntington y en la enfermedad de Wilson, y sufre lesiones bilaterales en la intoxicación por monóxido de carbono.

2. La respuesta es la A. Las células de Purkinje proyectan axones inhibidores a todos los núcleos cerebelosos: fastigio, globoso, emboliforme y dentado. Además, se proyectan a todos los núcleos vestibulares: externo, superior, interno e inferior. El núcleo olivar superior es un núcleo de conexión auditivo, y el núcleo olivar inferior, de conexión cerebeloso. El núcleo arqueado es un núcleo protuberancial ectópico que está situado junto al tracto piramidal; se desconoce cuál es su función. El núcleo anteroexterno del tálamo recibe impulsos del núcleo dentado.

3. La respuesta es la A. El síndrome del vermis anterior es el resultado de un abuso crónico del alcohol. Los pacientes presentan distaxia en las extremidades inferiores y el tronco. El síndrome del vermis posterior interesa el lóbulo floculonodular; la causa más frecuente es un ependimoma o un meduloblastoma. Los pacientes presentan distaxia en el tronco. El síndrome hemisférico suele producirse por un tumor (astrocitoma) o un absceso; los pacientes presentan distaxia en el brazo, la pierna, el tronco y la marcha.

4. La respuesta es la A. Los astrocitomas (30 %) son los tumores cerebelosos más frecuentes en el niño; a continuación se sitúan los meduloblastomas (20 %) y los ependimomas (10 %).

5. La respuesta es la E. Los meduloblastomas derivan de la capa granulosa externa de la corteza cerebelosa y dan lugar al síndrome del vermis posterior.

6. La respuesta es la C. En el niño, el síndrome del vermis posterior indica generalmente la presencia de un tumor cerebral, a menudo un meduloblastoma. Los síntomas consisten en vómitos, cefalea matutina, marcha con tropezones, caídas frecuentes, diplopía, edema papilar y parálisis del músculo recto externo del ojo. La tabes dorsal es un síndrome de los cordones posteriores cuya causa es la sífilis no tratada. La degeneración olivopontocerebelosa presenta una herencia autosómica dominante y da lugar a ataxia de la marcha, disartria, temblor intencional y, posiblemente, signos parkinsonianos (rigidez y acinesia). El síndrome de Sturge-Weber es un trastorno neurocutáneo congénito causado por una malformación arteriovenosa en el telencéfalo.

El síndrome de Brown-Séquard se caracteriza por parálisis, ataxia y anestesia, a consecuencia de una hemisección medular.

7. La respuesta es la C. La ataxia de Friedreich es la ataxia hereditaria más común, con herencia autosómica recesiva. A menudo se asocia con miocarditis crónica; otros síntomas consisten en debilidad muscular, pérdida de la coordinación, trastornos visuales, hipoacusia, lenguaje confuso y cifoescoliosis. La ataxia de Friedreich presenta la misma anatomía patológica medular (síndrome de los cordones posteriores) que la degeneración combinada subaguda, que se produce por un déficit de vitamina B_{12}. Los síntomas son los siguintes: pérdida de la discriminación táctil; pérdida de las sensibilidades articular y vibratoria; estereoanestesia; distaxia sensitiva; parestesias y dolores; hiporreflexia o arreflexia; incontinencia urinaria, estreñimiento e impotencia, y signo de Babinski. En la degeneración combinada subaguda hay trastornos sensitivos y motores; la esclerosis lateral amiotrófica es un síndrome motor puro. La enfermedad de Werdnig-Hoffmann es una afección degenerativa heredofamiliar del lactante y afecta sólo a la neurona motora inferior, y el síndrome de Brown-Séquard consiste en parálisis, ataxia y anestesia por hemisección medular (v. cap. 8).

CAPÍTULO

16

Tálamo

I. Introducción: el tálamo

- Es la división de mayor tamaño del diencéfalo.
- Recibe impulsos aferentes precorticales desde todos los sistemas sensitivos, excepto el sistema olfatorio.
- Recibe su mayor impulso desde la corteza cerebral.
- Se proyecta principalmente a la corteza cerebral y, en menor grado, a los ganglios basales y al hipotálamo.
- Desempeña un importante papel en la integración de los sistemas sensitivo y motor.

II. Límites del tálamo

A. Anterior: agujero interventricular

B. Posterior: polo libre del pulvinar

C. Dorsal: superficie libre subyacente al *fornix* y el ventrículo lateral

D. Ventral: plano que conecta los surcos hipotalámicos.

E. Interno: tercer ventrículo

F. Externo: brazo posterior de la cápsula interna

III. Principales núcleos y conexiones del tálamo (figs. 16-1 y 16-2)

A. Núcleo anterior

- Recibe impulsos hipotalámicos desde el núcleo mamilar por vía del tracto mamilotalámico.
- Recibe impulsos del hipocampo por vía del *fornix*.
- Se proyecta hacia la circunvolución del cíngulo.
- Forma parte del circuito de Papez de las emociones (sistema límbico).

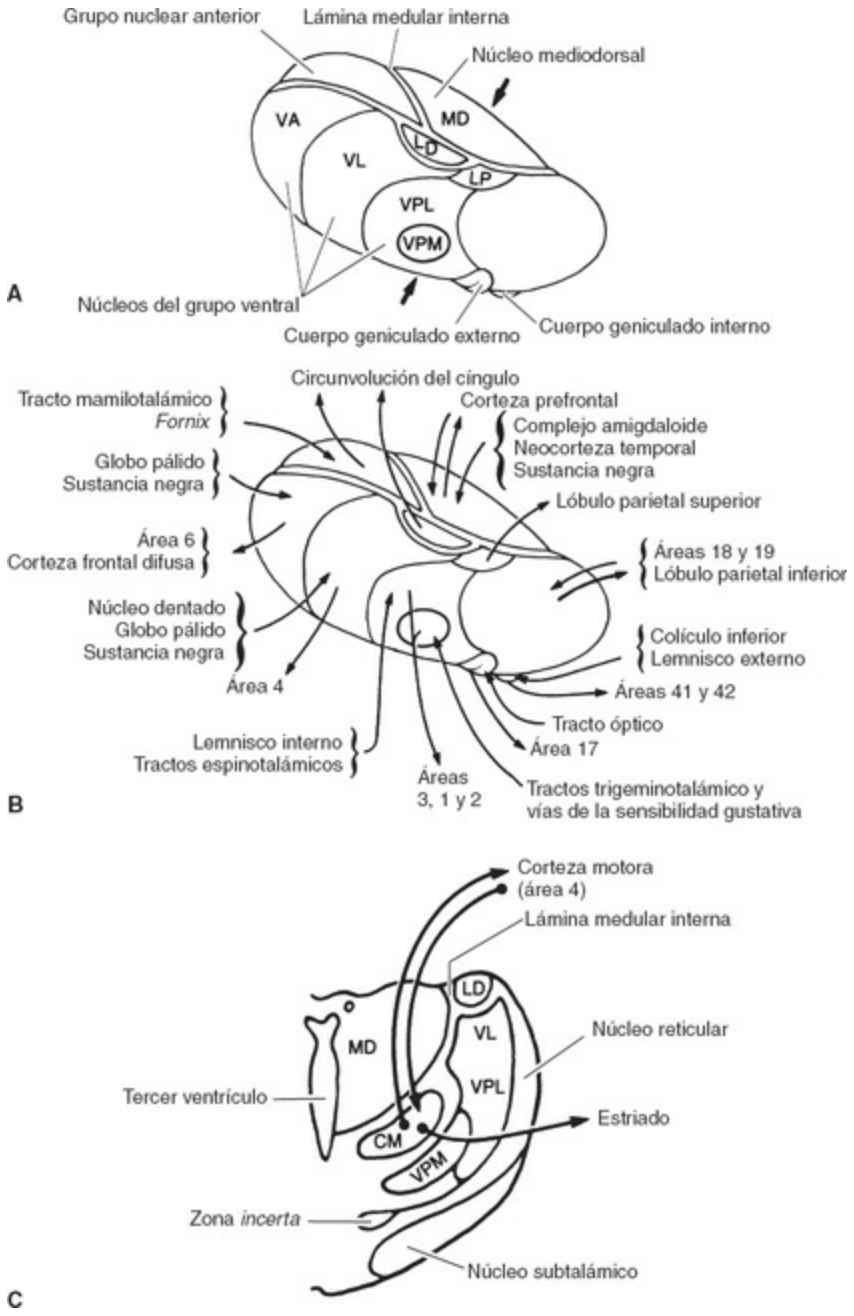

Figura 16-1. Principales núcleos talámicos y sus conexiones aferentes. **A)** Vista posteroexterna oblicua del tálamo y sus principales núcleos. **B)** Principales conexiones aferentes y eferentes del tálamo. **C)** Corte transversal del tálamo a nivel de las *flechas* en (A); se observan las principales conexiones del núcleo centromediano. CM, núcleo centromediano; LD, núcleo lateral dorsal; LP, núcleo lateral posterior; MD, núcleo mediodorsal; VA, núcleo ventral anterior; VL, núcleo ventral lateral; VPL, núcleo ventral posterolateral; VPM, núcleo ventral posteromedial.

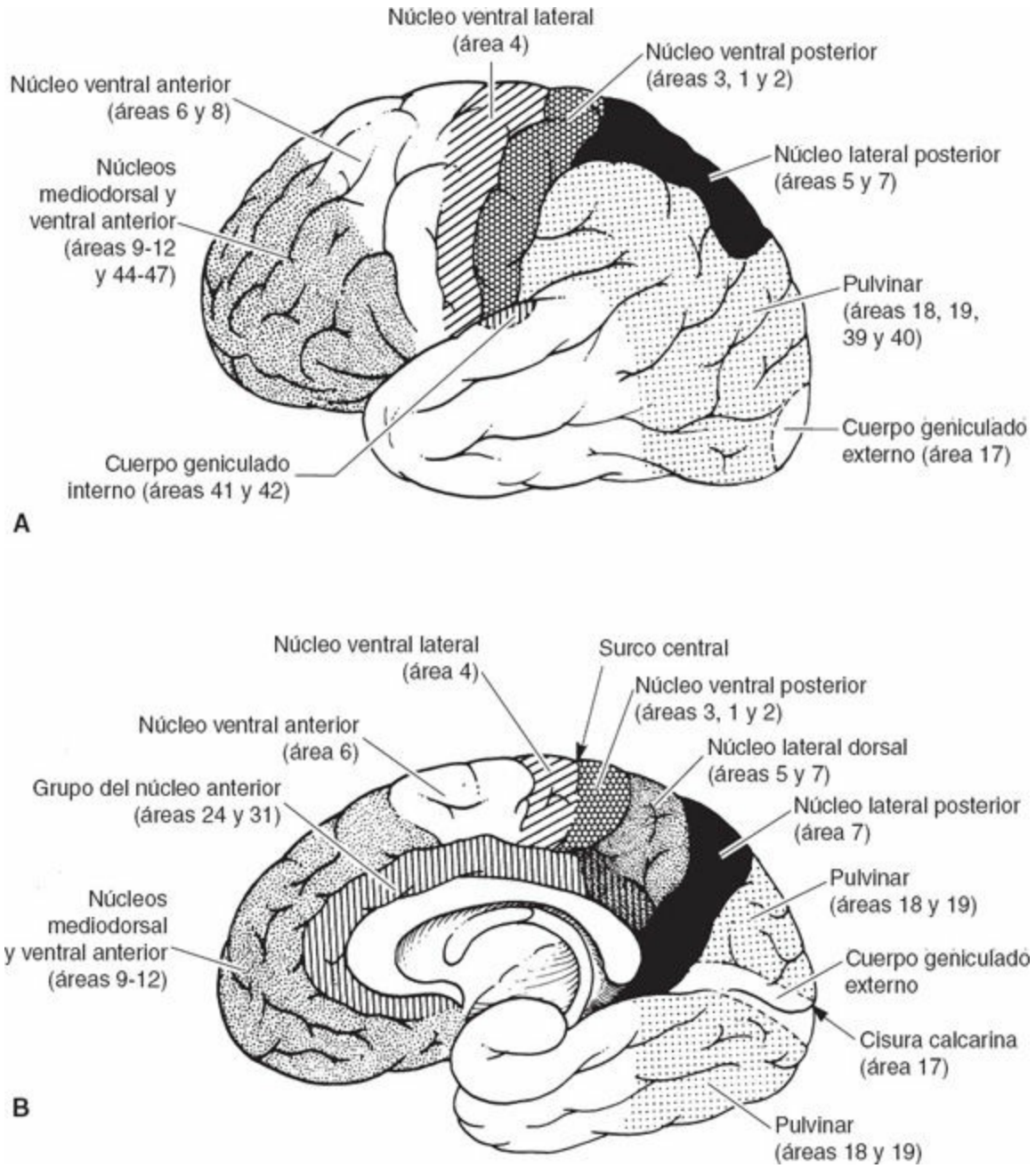

Figura 16-2. Vistas externa **(A)** e interna **(B)** del hemisferio cerebral con las áreas corticales de proyección de los principales núcleos talámicos.

B. Núcleo mediodorsal

- Tiene conexiones recíprocas con la corteza prefrontal.
- Tiene conexiones abundantes con los núcleos intralaminares.
- Recibe impulsos del núcleo amigdaloide, la neocorteza temporal y la sustancia negra.
- Forma parte de los sistemas límbico y estriado.
- Cuando se destruye tiene lugar una pérdida de memoria (síndrome de Wernicke-Korsakoff).

- Desempeña un papel en la expresión del afecto, las emociones y la conducta (función límbica).

C. Núcleos intralaminares

- Reciben impulsos del tronco encefálico por vía de la formación reticular, el sistema reticular ascendente y otros núcleos talámicos.
- Reciben impulsos espinotalámicos y trigeminotalámicos.
- Se proyectan difusamente a toda la neocorteza.
- Se proyectan al núcleo mediodorsal.

1. Núcleo centromediano

- Es el mayor de los núcleos intralaminares.
- Tiene conexiones recíprocas con la corteza motora (área 4).
- Recibe impulsos del globo pálido.
- Se proyecta al estriado (núcleo caudado y putamen).
- Se proyecta difusamente a toda la neocorteza.

2. Núcleo parafascicular

- Se proyecta al estriado y a la corteza motora suplementaria (área 6).

D. Núcleos del grupo dorsal

1. Núcleo lateral dorsal

- Es una extensión posterior del complejo nuclear anterior.
- Recibe impulsos mamilotalámicos.
- Se proyecta a la circunvolución del cíngulo.
- Forma parte del sistema límbico.

2. Núcleo lateral posterior

- Está localizado entre el núcleo lateral dorsal y el pulvinar.
- Tiene conexiones recíprocas con la corteza parietal superior (áreas 5 y 7).

3. Pulvinar

- Es el núcleo talámico de mayor tamaño.
- Tiene conexiones recíprocas con la corteza de asociación de los lóbulos occipital, parietal y temporal posterior.
- Recibe impulsos de los cuerpos geniculados externo e interno y del colículo superior.
- Participa en la integración de los impulsos aferentes visuales, auditivos y somestésicos.
- Las lesiones del lado dominante pueden originar una afasia sensorial.

E. Núcleos del grupo ventral

- Son principalmente núcleos de conexión específicos.

1. Núcleo ventral anterior

- Recibe impulsos del globo pálido (por vía de los fascículos talámico y lenticular, H_1 y H_2) y la sustancia negra (función motora).
- Se proyecta difusamente a las cortezas prefrontal y orbitaria.
- Se proyecta a la corteza premotora (área 6).

2. Núcleo ventral lateral

- Recibe impulsos del globo pálido (por vía de los fascículos talámico y lenticular, H_1 y H_2), la sustancia negra y el cerebelo (núcleo dentado).
- Se proyecta a la corteza motora (área 4) y al área motora suplementaria (área 6).
- Influye en los mecanismos motores somáticos por vía del sistema motor estriado y el cerebelo.
- Su destrucción estereotáctica reduce el temblor parkinsoniano.

3. Núcleo ventral posterior

- Es el núcleo terminal de las vías aferente somática general (ASG; dolor y temperatura) y aferente visceral especial (AVE; gusto).
- Contiene **tres subnúcleos:**

a. Núcleo ventral posterolateral (VPL)

- Recibe los tractos espinotalámicos y el lemnisco interno.
- Se proyecta a la corteza somestésica (sensorial) (áreas 3, 1 y 2).
- Su lesión origina una pérdida contralateral de las sensibilidades dolorosa y térmica, así como de la discriminación táctil en el tronco y las extremidades.

b. Núcleo ventral posteromedial (VPM)

- Recibe los tractos trigeminotalámicos.
- Recibe la vía gustativa a través de los núcleos solitario y parabraquial.
- Se proyecta a la corteza somestésica (áreas 3, 1 y 2).
- Su lesión da lugar a una pérdida contralateral de las sensibilidades dolorosa y térmica, así como de la discriminación táctil en la cabeza; ocasiona una pérdida homolateral de la sensibilidad gustativa.

c. Núcleo ventral posteroinferior (VPI)

- Recibe fibras vestibulotalámicas de los núcleos vestibulares.
- Se proyecta al área vestibular de la corteza somestésica.

F. Cuerpo geniculado externo (CGE)

- Es un núcleo de conexión visual.
- Recibe impulsos retinianos por vía de tracto óptico.
- Se proyecta a la corteza visual primaria (área 17, circunvolución lingual y cuña) por vía de la radiación óptica.

G. Cuerpo geniculado interno (CGI)

- Es un núcleo de conexión auditivo.
- Recibe impulsos auditivos por vía del brazo del colículo inferior.
- Se proyecta a la corteza auditiva primaria (áreas 41 y 42) por vía de la radiación auditiva.

IV. Irrigación sanguínea del tálamo

A. Arteria comunicante posterior

- Da lugar a las arterias talamoperforantes anteriores.

B. Arteria cerebral posterior

- Da lugar a las arterias coroideas posteriores.
- Da lugar a las arterias talamoperforantes posteriores.

C. Arteria coroidea anterior

V. Cápsula interna (fig. 16-3; v. figs. 1-14 a 1-16)

- Es una capa de sustancia blanca (axones mielínicos) que separa el núcleo caudado y el tálamo, por dentro, del núcleo lenticular, por fuera.
- Consta de tres partes:

A. Brazo anterior

- Está localizado entre el núcleo caudado y el núcleo lenticular (globo pálido y putamen).

B. Rodilla

- Contiene fibras corticobulbares.

C. Brazo posterior

- Está localizado entre el tálamo y el núcleo lenticular.
- Contiene las radiaciones sensitivas (dolor, temperatura y tacto).
- Contiene las fibras corticoespinales.
- Contiene las radiaciones visual y auditiva.

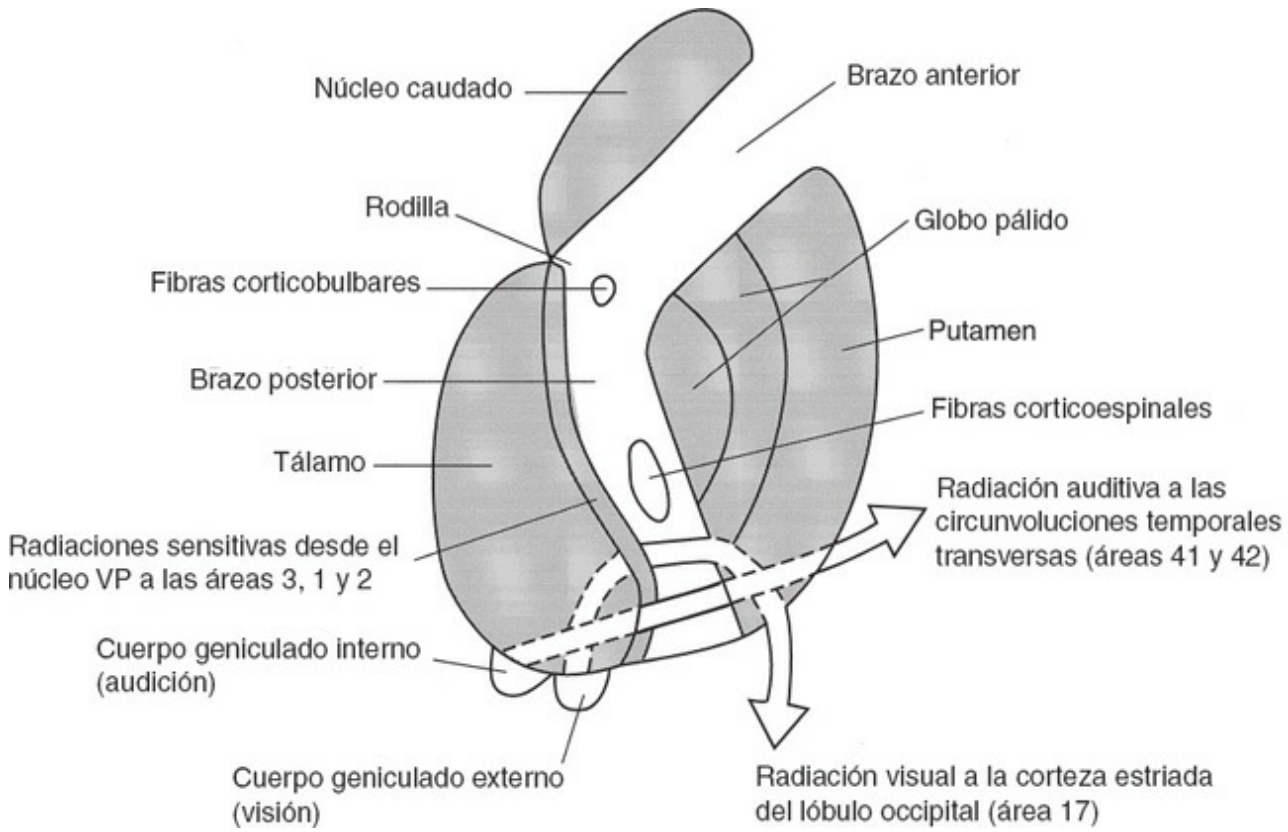

Figura 16-3. Corte horizontal de la cápsula interna derecha, donde se observan las principales proyecciones de las fibras. Los tractos clínicamente importantes se hallan en la rodilla y el brazo posterior. Las lesiones de la cápsula interna dan lugar a hemiparesia y hemianopsia contralaterales. (Reimpreso con autorización de Fix JD. *High-Yield Neuroanatomy*, 3rd ed. Philadelphia: Lippincott Williams & Wilkins, 2005, pág. 118.)

VI. Irrigación sanguínea de la cápsula interna (v. fig. 3-6)

A. Brazo anterior

- Está irrigado por las ramas estriadas internas de la arteria cerebral anterior y por las ramas estriadas externas (lenticuloestriadas) de la arteria cerebral media.

B. Rodilla

- Recibe su perfusión por ramas directas de la arteria carótida interna o por ramas palidales de la arteria coroidea anterior.

C. Brazo posterior

- Está irrigado por ramas de la arteria coroidea anterior y ramas lenticuloestriadas de la arteria cerebral media.
- La ligadura de la arteria coroidea anterior (en un paciente parkinsoniano) da lugar a un infarto del tracto corticoespinal, con destrucción del segmento interno del globo pálido. El paciente presentará una hemiparesia contralateral y una reducción contralateral de la rigidez.

VII. Consideraciones clínicas

A. Infarto de la cápsula interna

- Suele ocurrir por una oclusión de las ramas lenticuloestriadas de la arteria cerebral media y da lugar a:
    1. **Hipoestesia táctil contralateral**
    2. **Anestesia contralateral**
    3. **Hemiparesia contralateral (con signo de Babinski)**
    4. **Debilidad contralateral en la parte inferior de la cara**
    5. **Hemianopsia homónima contralateral**

B. Síndrome talámico (Déjerine y Roussy)

- Suele producirse por una oclusión de la arteria talamoperforante posterior.
- Presenta signos clásicos: hemiparesia contralateral; hemianestesia contralateral; aumento del umbral para el dolor; dolor urente espontáneo muy intenso (hiperpatía) y postura atetósica de la mano (mano talámica).

TEST DE AUTOEVALUACIÓN

Instrucciones: *cada una de las preguntas o afirmaciones incompletas numeradas de este apartado va seguida de la respuesta o de la finalización de la afirmación. Seleccione* ***la respuesta*** *o la finalización de la frase* ***correctas*** *en cada caso.*

1. ¿Cuál de los núcleos talámicos siguientes tiene una función motora?
(A) Núcleo lateral dorsal
(B) Núcleo mediodorsal
(C) Núcleo ventral lateral
(D) Núcleo ventral posterior
(E) Núcleo lateral posterior

2. ¿A qué nucleo talámico se proyectan las fibras espinotalámicas?
(A) Núcleo VPM
(B) Pulvinar
(C) Núcleo ventral anterior
(D) Núcleo VPL
(E) Núcleo anterior

3. ¿A qué núcleo talámico se proyectan las fibras cerebelosas?
(A) Núcleo VPM
(B) Núcleo lateral dorsal
(C) Núcleo lateral posterior
(D) Núcleo ventral lateral
(E) Núcleo anterior

4. ¿A qué serie de núcleos talámicos se proyecta el globo pálido?
(A) Núcleos centromediano, ventral anterior y ventral lateral
(B Núcleos ventral anterior, ventral lateral y anterior
(C) Núcleos ventral lateral, lateral dorsal y lateral posterior
(D) Núcleos mediodorsal, VPL y VPM
(E) Núcleos centromediano, lateral dorsal y lateral ventral

5. Después de inyectar leucina tritiada [(3H)-leucina] en el núcleo mamilar interno para su transporte anterógrado, el marcador radiactivo debe hallarse en el
(A) núcleo arqueado del hipotálamo.
(B) núcleo anterior del tálamo.
(C) núcleo ventral anterior del tálamo.
(D) núcleo dorsomedial del tálamo.
(E) núcleo supraóptico.

6. Ante la aparición en el lado izquierdo de hipoestesia, hemianopsia homónima,

debilidad facial, reflejo plantar extensor y desviación de la lengua hacia ese lado, ¿cuál es la estructura cuyo infarto puede dar lugar a dichos fenómenos?

(A) Cápsula interna izquierda
(B) Cápsula interna derecha
(C) Pulvinar izquierdo
(D) Pulvinar derecho
(E) Cuerpo gerniculado interno

7. ¿Cuál es la arteria cuya oclusión es la causa más común de un *ictus* capsular?

(A) Arteria cerebral anterior
(B) Arteria recurrente de Heubner
(C) Arterias estriadas externas
(D) Arteria comunicante posterior
(E) Ramas directas de la arteria carótida interna

Preguntas 8 a 13

Las opciones de respuestas para los ítems 8 a 13 son comunes. Seleccione una respuesta para cada ítem de la serie.

(A) Núcleo anterior
(B) Núcleo centromediano
(C) Núcleo geniculado externo
(D) Núcleo mediodorsal
(E) Pulvinar
(F) Núcleo ventral anterior
(G) Núcleo ventral lateral
(H) Núcleo VPL
(I) Núcleo VPM

Empareje cada una de las siguientes descripciones con el núcleo talámico apropiado.

8. Recibe impulsos aferentes del tracto tegmental central homolateral.

9. Tiene conexiones recíprocas con el lóbulo parietal inferior.

10. Recibe impulsos aferentes del tracto espinotalámico externo contralateral.

11. Se proyecta al putamen.

12. Recibe el tracto dentotalámico.

13. Interviene en la expresión de los afectos, las emociones y la conducta (función límbica).

Preguntas 14 a 18

Las opciones de respuestas para los ítems 14 a 18 son comunes. Seleccione una respuesta para cada ítem de la serie.

(A) Núcleo anterior
(B) Núcleo ventral lateral
(C) Cuerpo (núcleo) geniculado interno
(D) Núcleo VPM
(E) Núcleo VPI

Empareje cada vía con el núcleo apropiado al que proporciona impulsos aferentes.

14. Brazo del colículo inferior

15. Fascículo talámico (H_1)

16. Tracto mamilotalámico

17. Tracto dentotalámico

18. Vía gustativa

RESPUESTAS RAZONADAS

1. La respuesta es la C. El núcleo ventral lateral recibe impulsos motores del sistema motor extrapiramidal (estriado) (globo pálido y sustancia negra) y del cerebelo (núcleo dentado).

2. La respuesta es la D. Las fibras espinotalámicas se proyectan al núcleo VPL, que recibe el lemnisco interno.

3. La respuesta es la D. Las fibras cerebelosas (dentocerebelosas) se proyectan a los núcleos ventral lateral y VPL, que se proyectan a la corteza motora (área 4).

4. La respuesta es la A. El globo pálido, un núcleo del sistema motor extrapiramidal (estriado) se proyecta a tres núcleos talámicos: centromediano, ventral anterior y ventral lateral.

5. La respuesta es la B. El marcador radiactivo se halla en el núcleo anterior del tálamo, que recibe impulsos del núcleo mamilar por vía del tracto mamilotalámico. El núcleo arqueado del hipotálamo se proyecta a los vasos portales del infundíbulo por la vía tuberohipofisaria (tuberoinfundibular); el núcleo ventral anterior del tálamo recibe impulsos del globo pálido y la sustancia negra; el núcleo dorsomedial del tálamo recibe impulsos de la amígdala, la neocorteza temporal y la sustancia negra, y el núcleo supraóptico del hipotálamo sintetiza vasopresina y oxitocina y se proyecta a la hipófisis.

6. La respuesta es la B. El infarto de la cápsula interna da lugar a síntomas contralaterales. Así pues, el infarto de la cápsula derecha ocasionaría síntomas en el lado izquierdo, con hipoestesia táctil, anestesia contralateral, hemiparesia contralateral (con signo de Babinski), debilidad facial inferior contralateral y hemianopsia homónima contralateral.

7. La respuesta es la C. El *ictus* capsular suele producirse por oclusión de las ramas estriadas externas de la arteria cerebral media.

8. La respuesta es la I. El núcleo VPM recibe impulsos gustativos por vía del tracto tegmental central homolateral. El núcleo VPM recibe impulsos sensitivos de la cabeza y la cavidad oral.

9. La respuesta es la E. El núcleo pulvinar, el de mayor tamaño del tálamo, tiene conexiones recíprocas con el lóbulo parietal inferior.

10. La respuesta es la H. El núcleo VPL recibe impulsos del tracto espinotalámico externo contralateral.

11. La respuesta es la B. El núcleo centromediano se proyecta al putamen; este núcleo

talámico tiene también conexiones recíprocas con la corteza motora.

12. La respuesta es la G. El núcleo ventral lateral recibe impulsos cerebelosos contralaterales por vía del tracto dentotalámico.

13. La respuesta es la D. El núcleo mediodorsal desempeña un papel en la expresión de los afectos, las emociones y la conducta (función límbica). Recibe impulsos de la amígdala y tiene conexiones recíprocas con la corteza prefrontal. Las lesiones del núcleo mediodorsal se hallan en pacientes con el estado amnésico de Korsakoff.

14. La respuesta es la C. El cuerpo geniculado interno recibe impulsos auditivos por vía del brazo del colículo inferior.

15. La respuesta es la B. El núcleo ventral lateral recibe impulsos del globo pálido por vía del fascículo talámico (H_1).

16. La respuesta es la A. El núcleo anterior recibe impulsos de los núcleos mamilares por vía del tracto mamilotalámico. Es una conexión importante del circuito de Papez.

17. La respuesta es la B. El núcleo ventral lateral recibe impulsos cerebelosos del núcleo dentado, por vía del tracto dentotalámico.

18. La respuesta es la D. El núcleo VPM recibe fibras AVE (gustativas) del tracto tegmental central.

CAPÍTULO
17

Sistema visual

I. Introducción: el sistema visual

- Funciona por medio del **nervio óptico, II par,** un nervio aferente somático especial **(ASE).**

II. La retina

- Es la capa más interna del ojo.
- Deriva de la vesícula óptica del diencéfalo.
- Sus fibras eferentes dan lugar al nervio óptico, que en realidad es un tracto de fibras del diencéfalo.
- Es sensible a unas longitudes de onda de 400 nm a 700 nm.

A. Estructuras del fondo ocular

1. Disco óptico (papila óptica)

- Está localizado a 3,5 mm nasalmente en relación con la fóvea central.
- Contiene axones amielínicos de la capa de células ganglionares de la retina.
- Es el punto ciego (no posee conos ni bastones).
- Contiene una depresión central, un borde periférico y los vasos retinianos.

2. Mancha amarilla

- Es un área de color amarillo que rodea a la fóvea central.

3. Fóvea central

- Se halla dentro de la mancha amarilla, a 2,5 diámetros de disco, temporalmente en relación con el disco óptico.
- Contiene tan sólo conos y es el lugar de máxima agudeza visual.
- Es avascular y recibe sus nutrientes por difusión a través de los coriocapilares.
- Sirve para la visión en color o diurna (fotópica).

4. Vascularización de la retina

- Se produce mediante los **coriocapilares** de la capa coroidea y la **arteria central de la retina,** una rama de la arteria oftálmica.
- La oclusión de la arteria central de la retina provoca ceguera.

B. Células de la retina (fig. 17-1)

- Forman parte de una cadena de tres neuronas que proyectan impulsos visuales a través del nervio óptico y el cuerpo geniculado externo (CGE) a la corteza visual.

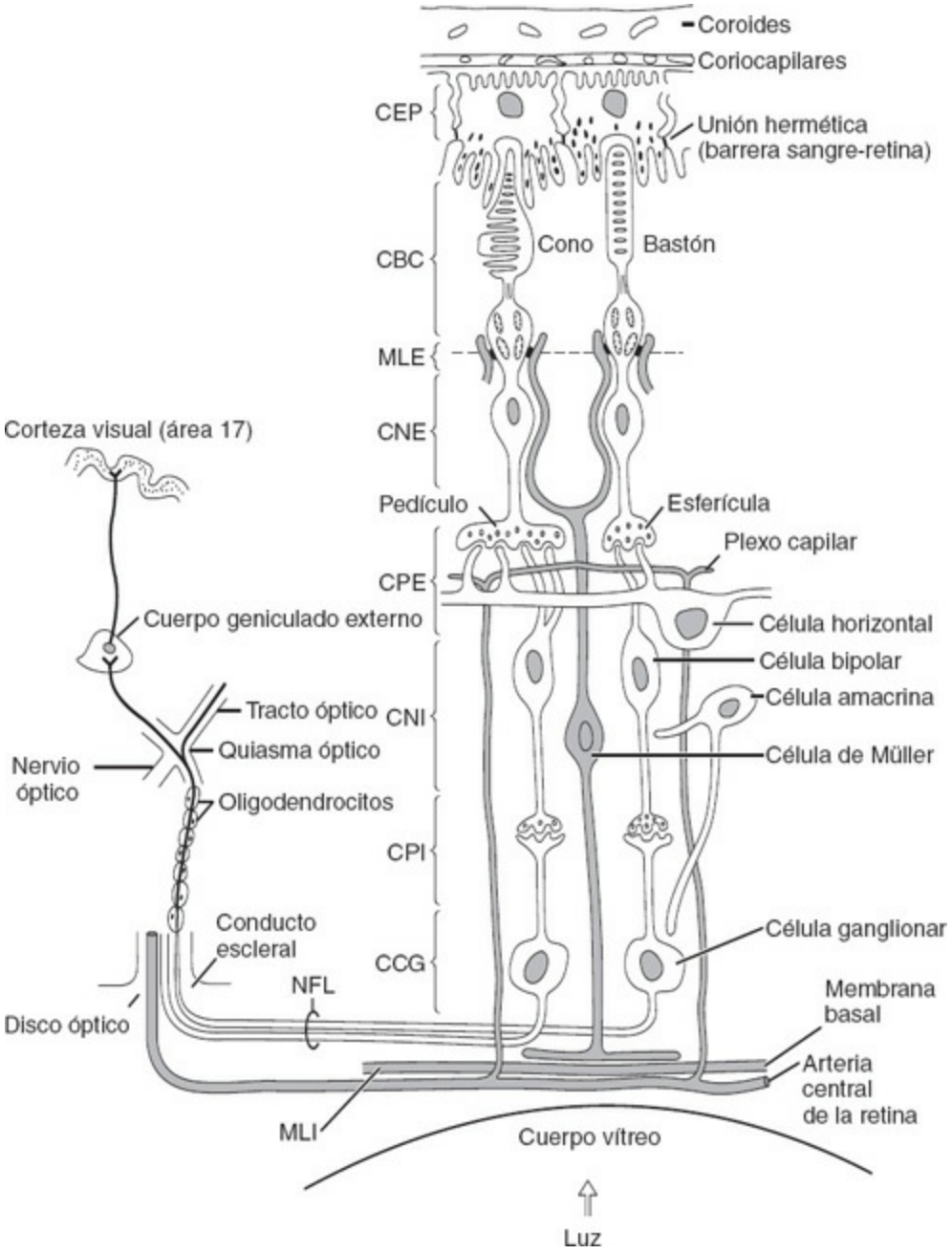

Figura 17-1. Histología de la retina. La retina posee 10 capas: **1)** capa del epitelio pigmentario (CEP), **2)** capa de bastones y conos (CBC), **3)** membrana limitante externa (MLE), **4)** capa nuclear externa (CNE), **5)** capa plexiforme externa (CPE), **6)** capa nuclear interna (CNI), **7)** capa plexiforme interna (CPI), **8)** capa de células ganglionares (CCG), **9)** capa de fibras nerviosas (CFN) y **10)** membrana limitante interna (MLI). Las uniones herméticas que rodean las células epiteliales pigmentarias componen la barrera sangre-retina. El desprendimiento de la retina suele ocurrir entre la capa pigmentaria y la capa de bastones y conos. La arteria central de la retina perfunde la capa plexiforme externa, y los coriocapilares irrigan las cinco capas más externas de la retina. Las células de Müller son células gliales radiales que tienen una función de soporte. La mielina del sistema nervioso central se produce en los oligodendrocitos, que no se hallan normalmente en la retina. (Adaptado con autorización de Dudek RW. *High-Yield Histology*, Baltimore: Williams & Wilkins, 1997, pág. 64.)

1. Bastones y conos

- Son las células receptoras de primer orden que responden directamente a la estimulación lumínica.
- Generan sólo potenciales graduados.
- Utilizan el glutamato como neurotransmisor.

a. Bastones (100 millones)

- Contienen **rodopsina** (púrpura visual).
- Son sensibles a la luz de baja intensidad.
- Actúan en la visión nocturna (escotópica).

b. Conos (7 millones)

- Contienen el fotopigmento **yodopsina.**
- Actúan sólo en condiciones de alta luminosidad.
- Están concentrados en la fóvea central.
- Son responsables de la visión diurna (fotópica), en colores y con alta agudeza visual.

2. Neuronas bipolares

- Son las neuronas de segundo orden que conectan los estímulos de bastones y conos con las células ganglionares.
- Generan sólo potenciales graduados.
- Utilizan el glutamato como neurotransmisor.

3. Células ganglionares

- Son las neurones de tercer orden que forman el nervio óptico (II par).
- Son células retinianas con canales de sodio, sensibles al voltaje, que generan potenciales de acción.
- Se proyectan directamente al hipotálamo, colículo superior, núcleo pretectal y CGE.
- Utilizan el glutamato como neurotransmisor.

4. Interneuronas

a. Células horizontales

- Interconectan los fotorreceptores y las células bipolares.
- Inhiben los fotorreceptores vecinos (inhibición lateral).
- Generan sólo potenciales graduados.
- Utilizan el ácido γ-aminobutírico (GABA) como neurotransmisor.
- Desempeñan un papel en la diferenciación de los colores.

b. Células amacrinas

- Son células de pequeño tamaño que carecen de axones y poseen escasas dendritas.
- Reciben impulsos de las células bipolares y proyectan señales inhibidoras a las células ganglionares.
- Intervienen en las interacciones laterales en la sinapsis célula bipolar-célula ganglionar.

- Utilizan GABA, glicina, dopamina y acetilcolina como neurotransmisores.

5. Células de Müller

- Son células gliales radiales que ejercen una función de soporte, similar a la de los astrocitos.
- Se extienden desde la capa limitante interna hasta la capa limitante externa.

C. Divisiones de la retina en meridianos

1. El campo visual ilustrado en la figura 17-2 es el ambiente que ve un ojo **(campo monocular)** o los dos **(visión binocular).**

2. El meridiano vertical divide la retina en las **hemirretinas nasal y temporal**; el meridiano horizonal la divide en hemirretinas superior e inferior **(cuadrantes superior e inferior).**

a. Hemirretina temporal

- Recibe los impulsos de imágenes del campo visual nasal.
- Posee células ganglionares que se proyectan al CGE homolateral, capas 2, 3 y 5.

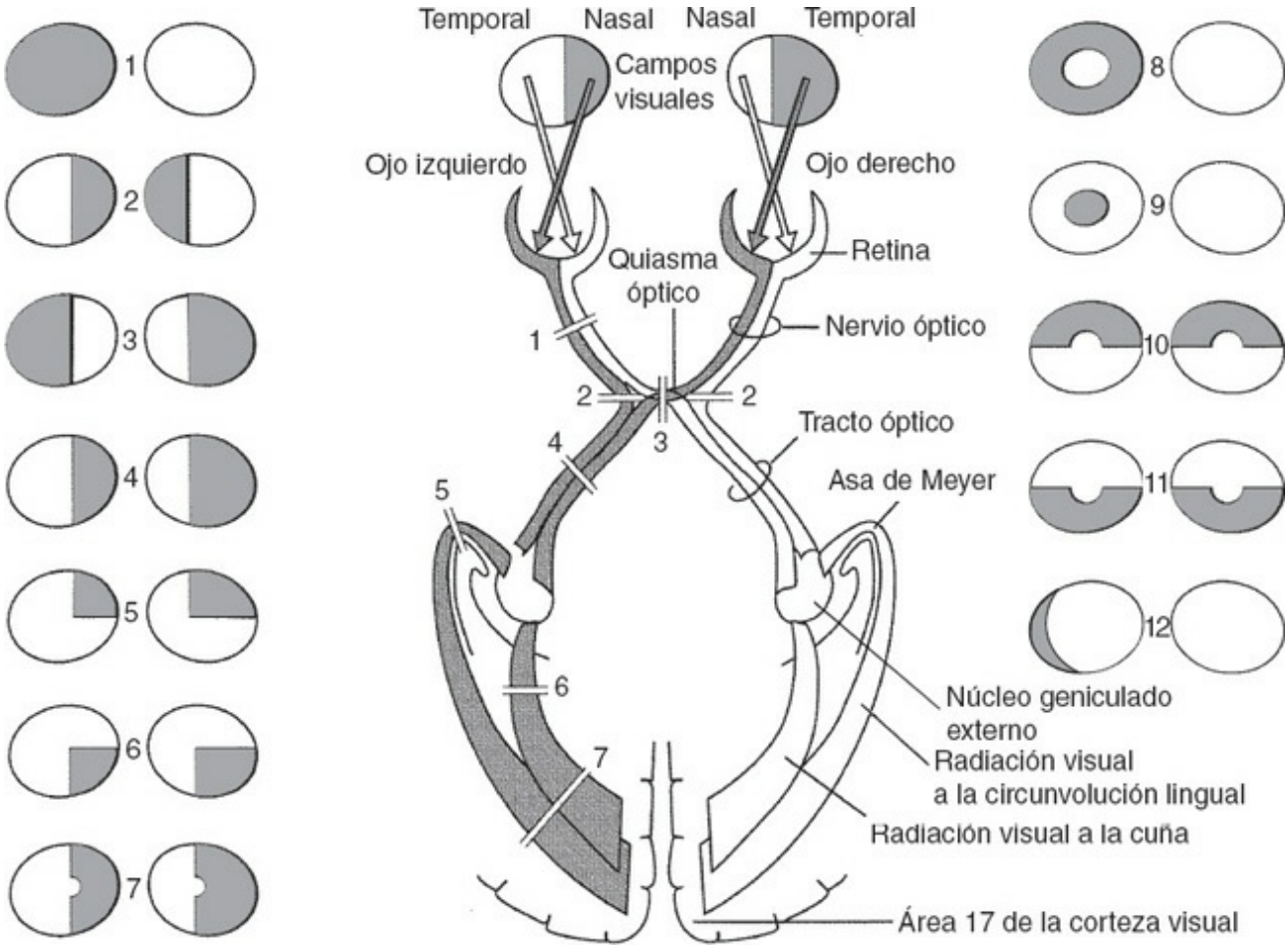

Figura 17-2. Vía visual desde la retina hasta la corteza visual. Se muestran los defectos de los campos visuales. **1)** Ceguera homolateral. **2)** Hemianopsia binasal. **3)** Hemianopsia bitemporal. **4)** Hemianopsia derecha. **5)**

Cuadrantanopsia superior derecha. **6)** Cuadrantanopsia inferior derecha. **7)** Hemianopsia derecha con mácula indemne. **8)** Constricción del campo izquierdo a consecuencia de un glaucoma avanzado; la constricción bilateral de los campos puede observarse en la histeria. **9)** Escotoma central izquierdo como se observa en la neuritis óptica (retrobulbar) de la esclerosis múltiple. **10)** Hemianopsia altitudinal superior por destrucción bilateral de las circunvoluciones linguales. **11)** Hemianopsia altitudinal inferior por destrucción bilateral de las cuñas. **12)** Defecto semilunar temporal izquierdo por una lesión de la corteza visual derecha (área 17). (Reimpreso con autorización de Fix JD. *High-Yield Neuroanatomy*, 3rd ed. Philadelphia: Lippincott Williams & Wilkins, 2005, pág. 119.)

b. Hemirretina nasal

- Recibe los impulsos de imágenes del campo visual temporal.
- Posee células ganglionares que se proyectan al CGE contralateral, capas 1, 4 y 6.

c. Cuadrantes retinianos superiores

- Reciben los impulsos de imágenes de los campos visuales inferiores.
- Poseen células ganglionares que se proyectan por vía del CGE a las filas superiores de la cisura calcarina.

d. Cuadrantes retinianos inferiores

- Reciben los impulsos de imágenes de los campos visuales superiores.
- Poseen células ganglionares que se proyectan por vía del CGE a las filas inferiores de la cisura calcarina.

D. Divisiones concéntricas de la retina y retinotopía

1. Área macular

- Es una pequeña área que rodea la fóvea central e interviene en la visión central (alta agudeza visual).
- Contiene conos.
- Se proyecta principalmente a la parte posterior de la corteza visual.

2. Área paramacular

- Es una gran área que rodea el área macular y contiene predominantemente bastones.
- Se proyecta a la corteza visual anterior a la representación macular.

3. Área monocular

- Representa el campo monocular periférico.
- Se proyecta a la corteza visual anterior a la representación paramacular.
- Su lesión origina un defecto semilunar contralateral.

III. Vía visual (v. figs. 1-2 y 17-2)

- Transmite los impulsos visuales desde la retina hasta el CGE, y desde éste a la corteza visual primaria (área 17) del lóbulo occipital.
- Consta de las siguientes estructuras:

A. Células ganglionares

- Constituyen la capa celular ganglionar de la retina, cuyos axones forman el nervio óptico (II par).
- Se proyectan desde la hemirretina nasal al CGE contralateral.
- Se proyectan desde la hemirretina temporal al CGE homolateral.

B. Nervio óptico (II par)

- Es un tracto mielínico del sistema nervioso central (SNC; diencéfalo); **no es un verdadero nervio.**
- Está revestido por pia aracnoides y duramadre.
- Recibe su vascularización de la arteria central de la retina, arterias piales, arterias ciliares posteriores y polígono arterial de Willis.
- Está rodeado por el espacio subaracnoideo.
- **No puede regenerase.**
- Su compresión da lugar a una **atrofia óptica.**
- La sección del quiasma ocasiona una **ceguera homolateral** y un escotoma temporal superior contralateral **(escotoma de la unión);** las fibras nasales inferiores forman un asa hacia el nervio óptico contralateral (v. fig. 17-1).

C. Quiasma óptico

- Forma parte del diencéfalo.
- Está situado dorsalmente a la hipófisis y al diafragma de la silla.
- Contiene fibras cruzadas de las dos hemirretinas nasales.
- Contiene fibras no cruzadas de las dos hemirretinas temporales.
- Recibe su vascularización de las arterias cerebral anterior y carótida interna.
- Su sección o compresión sagital media da lugar a una **hemianopsia bitemporal** (tumor hipofisario).
- Su compresión en ambos lados origina una **hemianopsia binasal** (calcificación de las arterias carótidas internas).

D. Tracto óptico

- Contiene fibras de la hemirretina temporal homolateral y la hemirretina nasal contralateral.
- Contiene **fibras del reflejo pupilar.**
- Se proyecta al CGE y, por vía del brazo del colículo superior, a los núcleos pretectales y al colículo superior.
- Recibe su irrigación sanguínea de la arteria comunicante posterior y la arteria coroidea anterior.
- Su sección origina una **hemianopsia homónima contralateral** y una **degeneración transináptica del CGE homolateral.**

E. Cuerpo geniculado externo (CGE)

- Es un núcleo de conexión talámica que actúa en la visión.
- Recibe fibras de la hemirretina temporal homolateral, que finalizan en las capas 2, 3 y 5.
- Recibe fibras de la hemirretina nasal contralateral, que finalizan en las capas 1, 4 y 6.
- Proyecta la radiación visual, por vía del tracto geniculocalcarino, a la corteza visual primaria (área 17). La franja de Gennari señala la corteza calcarina.
- Está irrigado por ramas de la arteria cerebral posterior y la arteria coroidea anterior.
- Su destrucción ocasiona una **hemianopsia homónima contralateral.**

F. Tracto geniculocalcarino (radiación visual) (fig. 17-3)

- Se extiende desde el CGE hasta las filas de la cisura calcarina, la corteza visual (área 17).
- Está vascularizado por ramas de la arteria cerebral media, la arteria coroidea anterior y la arteria calcarina (rama de la arteria cerebral posterior).
- Su sección da lugar a una **hemianopsia homónima contralateral.**
- Tiene dos divisiones (v. fig. 17-3):

    1. División superior

    - Se proyecta a la fila superior de la cisura calcarina, la **cuña.**
    - Recibe impulsos aferentes de los cuadrantes retinianos superiores, que representan los cuadrantes de los campos visuales inferiores.
    - Su sección origina una **cuadrantanopsia homónima inferior contralateral.**

    2. División inferior

    - Forma un asa desde el CGE en la parte anterior (asa de Meyer), y luego en la parte posterior, para terminar en la fila inferior de la cisura calcarina, la **circunvolución lingual.**
    - Recibe impulsos aferentes de los cuadrantes retinianos inferiores, que representan los cuadrantes de los campos visuales superiores.
    - La sección del asa de Meyer da lugar a una **cuadrantanopsia homónima superior contralateral.**

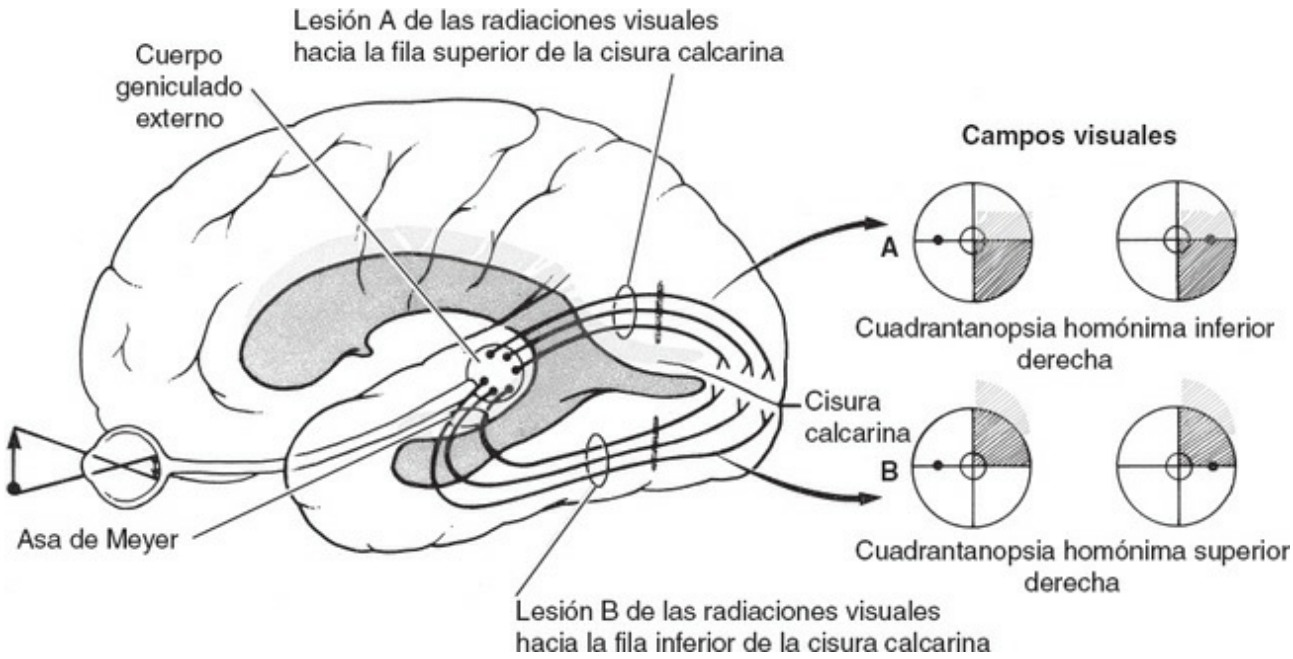

Figura 17-3. Relaciones de las divisiones superior e inferior izquierdas del tracto geniculocalcarino con el ventrículo lateral y la cisura calcarina. La sección de la división superior **(A)** da lugar a una cuadrantanopsia homónima inferior derecha; la sección de la división inferior **(B)** ocasiona una cuadrantanopsia homónima superior derecha.

G. Corteza visual (estriado) (área 17)

- Está localizada en las filas de la cisura calcarina.
- Recibe impulsos aferentes por vía del CGE homolateral.
- Está vascularizada por la arteria calcarina, una rama de la arteria cerebral posterior; puede haber una anastomosis sustancial con la arteria cerebral media **(indemnidad macular).**
- Sus lesiones ocasionan una **hemianopsia homónima contralateral** con indemnidad macular. La destrucción bilateral de ambas cuñas origina una **hemianopsia altitudinal inferior,** y la destrucción bilateral de las circunvoluciones linguales, una **hemianopsia altitudinal superior.**
- La **organización retinotópica** de la corteza visual incluye:
    1. **Tercio posterior de la corteza visual**
        - Recibe impulsos maculares (visión central).
    2. **Área intermedia de la corteza visual**
        - Recibe impulsos paramaculares (impulsos periféricos).
    3. **Área anterior de la corteza visual**
        - Recibe impulsos monoculares.

IV. Reflejos fotomotores y sus vías (fig. 17-4)

A. Reflejos fotomotores

- Dan lugar a la constricción de ambas pupilas por acción de la luz dirigida a un ojo.
    1. **Reflejo fotomotor directo**
        - Es la respuesta del ojo estimulado.
    2. **Reflejo fotomotor consensual**
        - Es la respuesta del ojo no estimulado.

B. Vía del reflejo fotomotor

- Comprende una vía aferente, el **II par,** y una vía eferente, el **III par**.
- Consta de las siguientes estructuras:
    1. **Células ganglionares de la retina**
        - Se proyectan bilateralmente a los núcleos pretectales.
    2. **Núcleo pretectal mesencefálico**
        - Proyecta fibras cruzadas (en la comisura posterior) y sin cruzar al núcleo rostral de Edinger-Westphal.
    3. **Núcleo mesencefálico de Edinger-Westphal**
        - Da lugar a fibras parasimpáticas preganglionares que salen del mesencéfalo con el nervio motor ocular común y hacen sinapsis con neuronas parasimpáticas posganglionares del ganglio ciliar.
    4. **Ganglio ciliar orbitario**
        - Da lugar a fibras parasimpáticas posganglionares que inervan el músculo esfínter del iris.

V. Vía de la dilatación pupilar

- Viene mediada por la división simpática del sistema nervioso vegetativo (SNV).
- Su interrupción a cualquier nivel da lugar al **síndrome de Horner.**
- Se compone de las siguientes estructuras:

A. Hipotálamo

- Posee neuronas que se proyectan directamente al centro cilioespinal (D1-D2) del cordón celular intermediolateral (fig. 17-5).

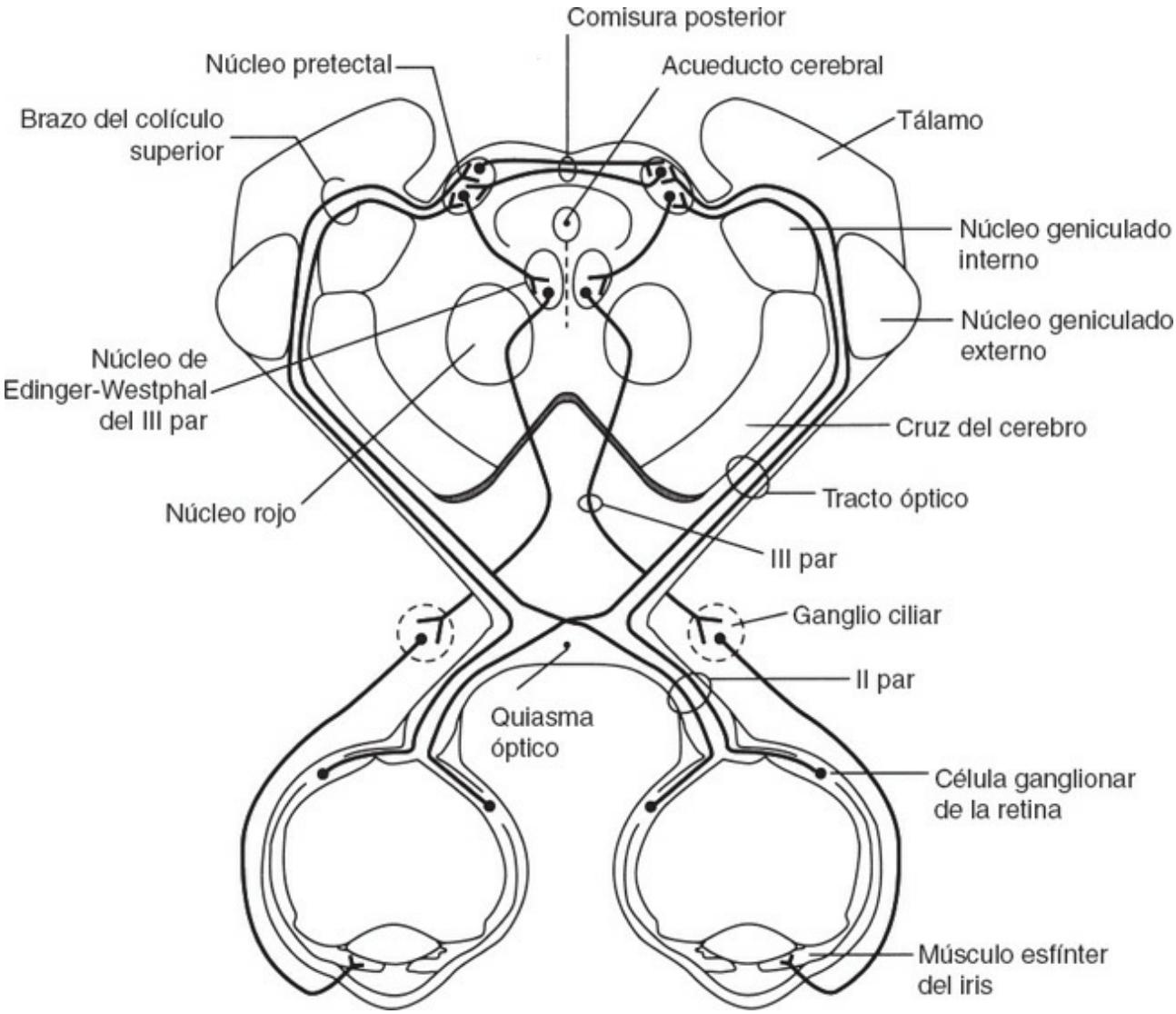

Figura 17-4. Diagrama de la vía de la luz pupilar. La proyección de la luz al ojo da lugar a la constricción de ambas pupilas. La respuesta en el ojo estimulado se denomina reflejo fotomotor directo; la respuesta en el ojo opuesto, reflejo fotomotor consensual. (Reimpreso con autorización de Fix JD. *High-Yield Neuroanatomy*, 3rd ed. Philadelphia: Lippincott Williams & Wilkins, 2005, pág. 123.)

B. Centro cilioespinal medular

- Proyecta fibras simpáticas preganglionares, por vía del tronco simpático, al ganglio cervical superior.

C. Ganglio cervical superior

- Proyecta fibras simpáticas posganglionares, por vía del plexo perivascular del sistema carotídeo, al músculo dilatador del iris y a los músculos palpebrales de Müller. Las fibras simpáticas posganglionares pasan a través del seno cavernoso y penetran en la órbita por la cisura orbitaria superior.

VI. Reacción de convergencia-acomodación (v. fig. 17-5)

- Es esencial para la fijación y la agudeza visuales en la mirada próxima.
- Se inicia por la fijación visual consciente en un objeto cercano o por una imagen retiniana borrosa.

A. Cambios reflejos

- En un esfuerzo de acomodación intervienen tres cambios reflejos:

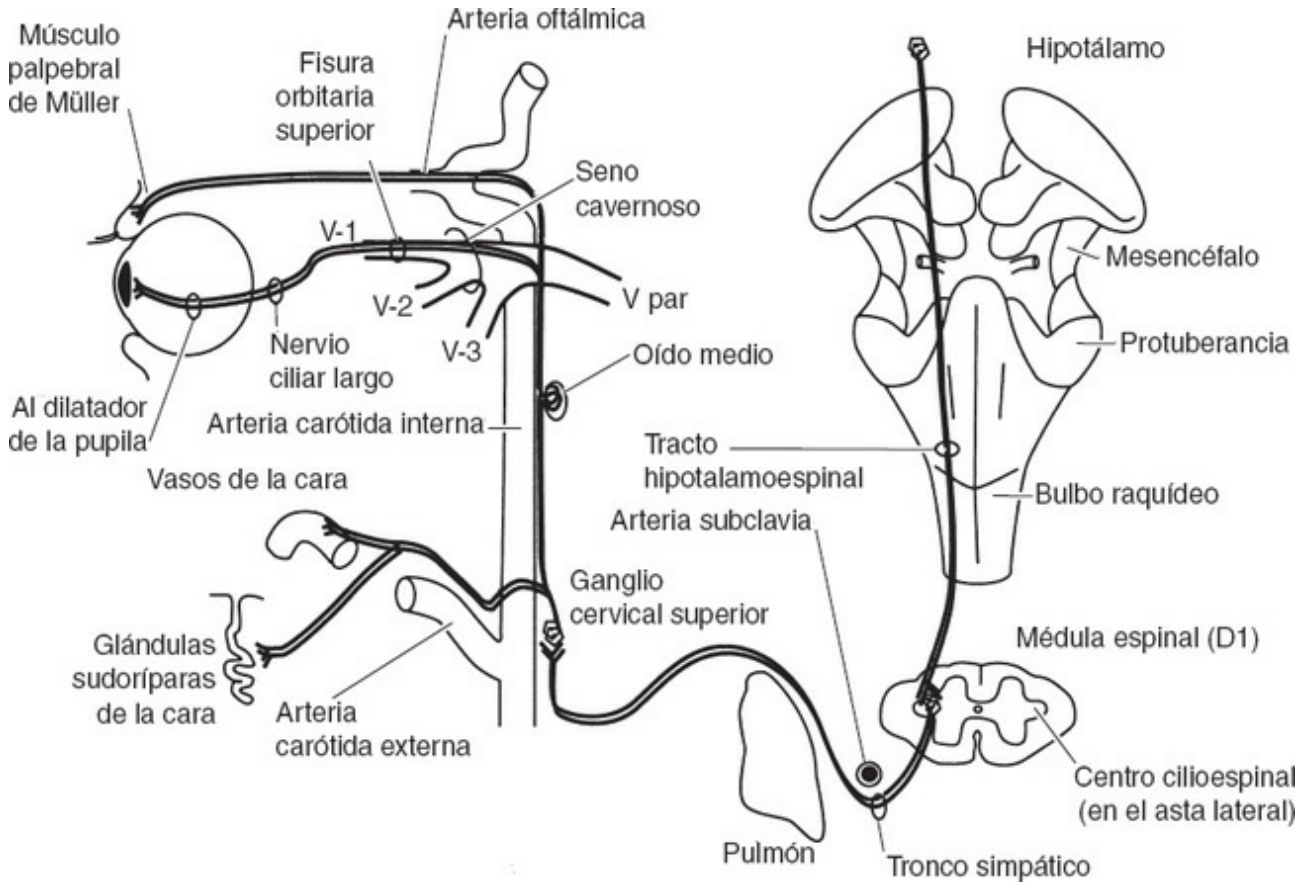

Figura 17-5. Vía de la dilatación pupilar (vía oculosimpática). Las fibras hipotalámicas se proyectan al centro cilioespinal homolateral del cordón celular intermediolateral en D1. El centro cilioespinal proyecta fibras simpáticas preganglionares al ganglio cervical superior. El ganglio cervical superior proyecta fibras simpáticas posganglionares perivasculares, por vía de la caja del tímpano, el seno cavernoso y la fisura orbitaria superior, al músculo dilatador del iris. La interrupción de esta vía a cualquier nivel origina un síndrome de Horner. (Reimpreso con autorización de Fix JD. *High-Yield Neuroanatomy*, 3rd ed. Philadelphia: Lippincott Williams & Wilkins, 2005, pág. 67.)

1. Convergencia

- Ocurre cuando el ojo mira a un punto cercano.
- Viene mediada por la inervación del recto interno, a través del nervio motor ocular común (III par).

2. Acomodación

- Es el ajuste de los ojos para diferentes distancias.
- Se produce por la contracción del músculo ciliar, que da lugar a un engrosamiento del cristalino, con aumento de su poder de refracción.
- Viene mediada a través del núcleo caudal de Edinger-Westphal, por vía del III par.

3. Constricción pupilar

- Da lugar a un aumento en la profundidad de campo y del foco.
- Viene mediada a través del núcleo rostral de Edinger-Westphal, por vía del III par.

B. Vía de la convergencia-acomodación (v. fig. 17-5)

1. Corteza visual (área 17)

- Se proyecta a la corteza de asociación visual (área 19).

2. Corteza de asociación visual (área 19)

- Se proyecta por vía del tracto corticotectal al área pretectal del mesencéfalo.

3. Área pretectal

- Se proyecta al núcleo de Perlia.

4. Núcleo de Perlia del complejo motor ocular común, III par

- Se proyecta a los núcleos rostral y caudal de Edinger-Westphal y a los subnúcleos del recto interno del III par.

VII. Centros para la motilidad ocular

A. Campo visual frontal

- Está localizado en la parte caudal de la circunvolución frontal media (área 8).
- Es un centro cortical para los movimientos voluntarios oculares de carácter rápido, en sacudidas y de búsqueda.
- Su estimulación irritativa da lugar a una **desviación conjugada contralateral de los ojos.**
- Su destrucción (lesiones destructivas) da lugar a una **desviación conjugada homolateral transitoria de los ojos.**

B. Campos visuales occipitales (áreas 18 y 19)

- Son los centros corticales para los movimientos involuntarios de búsqueda o seguimiento.
- Su estimulación da lugar a una **desviación conjugada contralateral de los ojos.**
- Sus lesiones ocasionan una dificultad para seguir un objeto que se mueva lentamente.

C. Centro subcortical para la mirada conjugada vertical

- Está localizado a nivel de la comisura posterior.

- Incluye el **núcleo intersticial rostral del fascículo longitudinal interno (FLI),** que se proyecta a los núcleos oculomotor y patético.
- Interviene en el **síndrome de Parinaud** (v. cap. 14 IV A).

D. Centro subcortical para la mirada conjugada lateral (fig. 17-6)

- Está localizado en el núcleo del motor ocular externo (VI par). Algunos expertos localizan el centro subcortical en la formación reticular paraprotuberancial (FRPP); otros lo sitúan en el núcleo prepósito.
- Recibe impulsos del campo visual frontal contralateral.
- Se proyecta, por vía del FLI contralateral, al subnúcleo recto interno del complejo motor ocular común.
- Se proyecta, por vía del VI par, al músculo motor ocular externo.
- La lesión del FLI entre los núcleos de los pares VI y III da lugar a una **parálisis del recto ocular interno** (v. VIII B).

VIII. Consideraciones clínicas

A. Anisocoria (desigualdad pupilar)

- Es un proceso en el que las dos pupilas son desiguales.
- Está presente en el 10% de la población.
- Se observa en el **síndrome de Horner** y en la **parálisis del III par.**

B. Síndrome del FLI (oftalmoplejía internuclear [OIN]) (fig. 17-7; v. fig. 17-6)

- Es un proceso en el que existe una lesión (desmielinización) del FLI entre los núcleos de los pares VI y III.
- Da lugar a una **parálisis del músculo recto ocular interno** al intentar la mirada conjugada lateral, y a un **nistagmo horizontal monocular** en el ojo en abducción (la convergencia es normal).

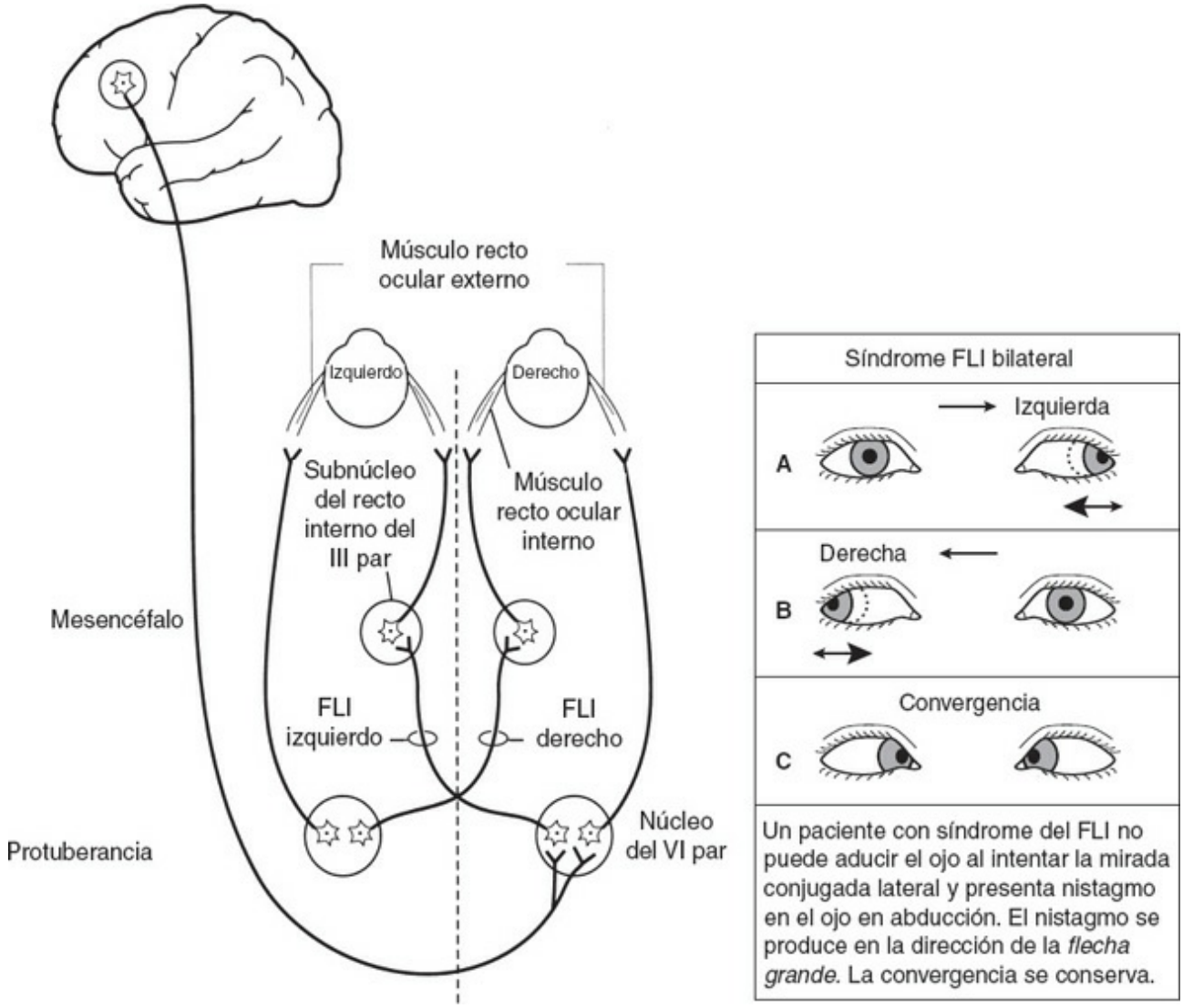

Figura 17-6. Conexiones del centro protuberancial para la mirada conjugada lateral. Las lesiones del fascículo longitudinal interno (FLI) entre los núcleos de los pares VI y III da lugar a una parálisis del músculo recto interno al intentar la mirada conjugada lateral, así como a un nistagmo horizontal del ojo en abducción. La convergencia permanece intacta *(recuadro)*. Una lesión unilateral del FLI interesa sólo el músculo recto interno del mismo lado. (Reimpreso con autorización de Fix JD. *High-Yield Neuroanatomy*, 3rd ed. Philadelphia: Lippincott Williams & Wilkins, 2005, pág. 125.)

C. Síndrome del uno y medio

- Consiste en una lesión bilateral del FLI y una lesión unilateral del núcleo del VI par.
- Al intentar la mirada conjugada lateral, el único músculo que funciona es el recto ocular externo intacto.

D. Pupila de Argyll-Robertson (disociación pupilar luz-mirada cercana) (v. fig. 17-7)

- Es la ausencia de reacción miótica a la luz, tanto directa como consensual, con conservación de la reacción miótica a un estímulo cercano (acomodación-

convergencia).

- Puede estar presente en la **sífilis terciaria, diabetes mellitus y lupus eritematoso.**

E. Pupila aferente (pupila de Marcus-Gunn) (v. fig. 17-7)

- Ocurre por una **lesión de la vía aferente del reflejo fotomotor** (p. ej., **neuritis retrobulbar** del nervio óptico en la **esclerosis múltiple**).
- Puede diagnosticarse mediante la **prueba oscilante con linterna.**

1. La luz dirigida al ojo normal da lugar a una brusca **constricción pupilar** en el ojo normal y en el afectado (reacción consensual).

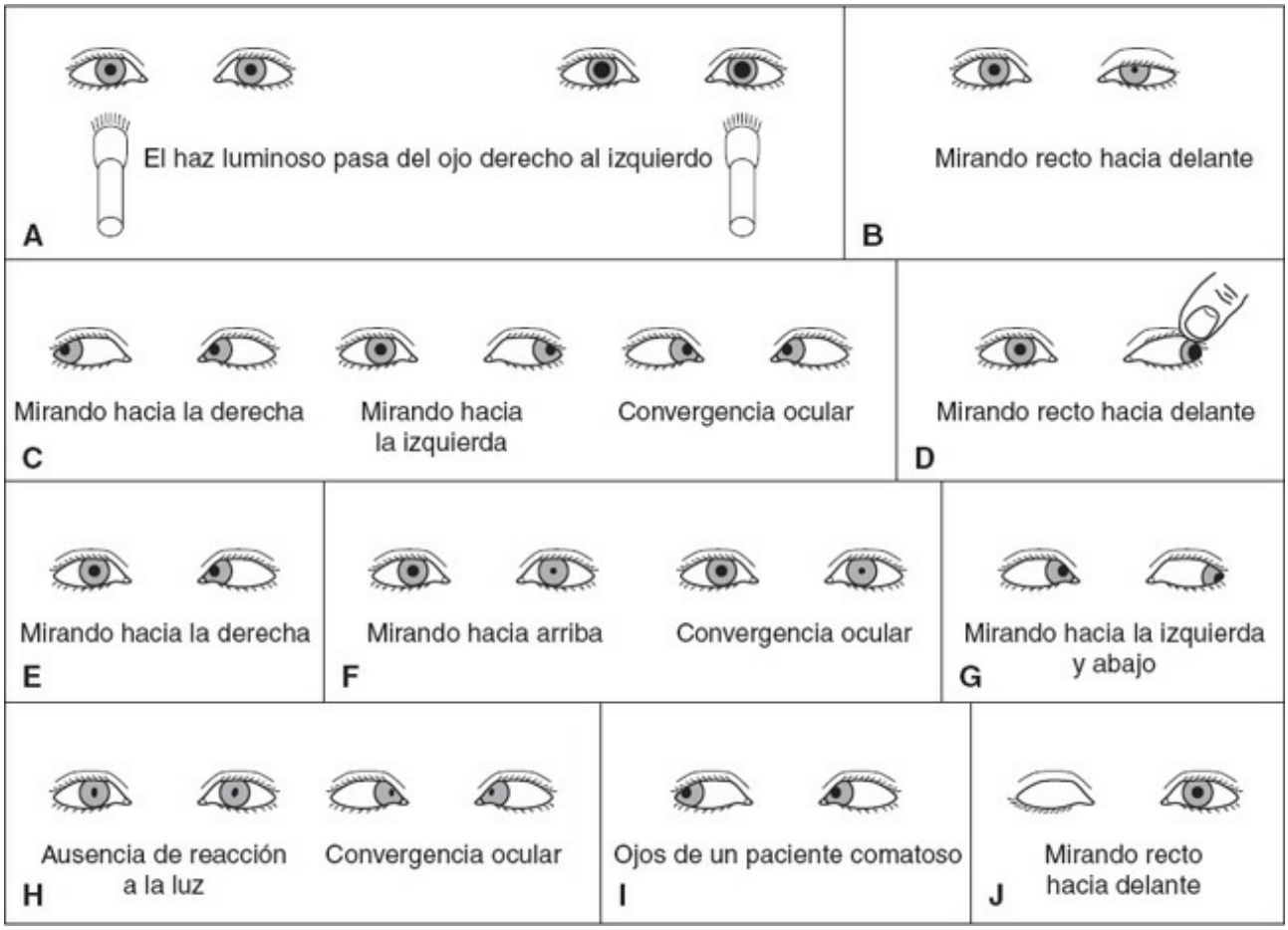

Figura 17-7. Parálisis del motor ocular común y síndromes pupilares. **A)** Pupila aferente reactiva (de Marcus-Gunn), ojo izquierdo. **B)** Síndrome de Horner, ojo izquierdo. **C)** Oftalmoplejía internuclear, ojo derecho. **D)** Parálisis del III par, ojo izquierdo. **E)** Parálisis del VI par, ojo derecho. **F)** Parálisis de la mirada hacia arriba y de la convergencia (síndrome de Parinaud). **G)** Parálisis del IV par, ojo derecho. **H)** Pupila de Argyll-Robertson. **I)** Lesión destructiva del campo ocular frontal derecho. **J)** Parálisis del III par con ptosis, ojo derecho. (Reimpreso con autorización de Fix JD. *High-Yield Neuroanatomy*, 3rd ed. Philadelphia: Lippincott Williams & Wilkins, 2005, pág. 124.)

2. A continuación se dirige inmediatamente la luz al ojo afectado por la lesión aferente, lo que provoca una **dilatación de la pupila aferente.** La estimulación consensual del músculo constrictor de la pupila es mucho mayor que la

estimulación directa a través de un nervio óptico defectuoso.

F. Hernia transtentorial (hernia uncal) (v. fig. 17-7)

- Se produce por un **aumento de la presión supratentorial,** debido generalmente a un tumor cerebral o un hematoma (subdural o epidural).
  1. El cono de presión impulsa el *uncus* parahipocámpico a través de la incisura tentorial.
  2. El *uncus* parahipocámpico impactado impulsa la cruz del cerebro contralateral contra el borde tentorial (escotadura de Kernohan) y traslada la presión sobre el III par homolateral y la arteria cerebral posterior, lo que ocasiona los siguientes trastornos neurológicos:
     a. **Hemiparesia homolateral** por presión sobre el tracto corticoespinal en la cruz del cerebro.
     b. **Pupila dilatada y fija, ptosis y mirada hacia abajo y afuera** por la presión sobre el nervio motor ocular común homolateral.
     c. **Hemianopsia homónima contralateral** por compresión de la arteria cerebral posterior homolateral, que irriga la corteza visual.

G. Edema papilar

- Es una congestión no inflamatoria del disco óptico producida por un aumento de la presión intracraneal.
- Suele producirse por **tumores cerebrales, hematoma subdural o hidrocefalia.**
- Habitualmente no altera la agudeza visual ni provoca defectos en los campos visuales.
- Suele ser asimétrico y es mayor en el lado de la lesión supratentorial.

H. Pupila de Adie (pupila de Holmes-Adie)

- Es una pupila tónica grande que reacciona lentamente a la luz, pero no reacciona a la mirada próxima (disociación luz-mirada próxima).
- Suele observarse en mujeres con ausencia del reflejo rotuliano o aquíleo.

I. Ptosis (v. fig. 17-7)

- Es una caída del párpado que se observa en muchos síndromes.
  1. **Ptosis oculomotora**
     - Se debe a una parálisis del músculo elevador del párpado superior (p. ej., hernia transtentorial).
  2. **Ptosis oculosimpática**
     - Se debe a una parálisis del músculo de Müller, como se observa en el síndrome de Horner. Es una ptosis muy ligera, o seudoptosis (p. ej., tumor de Pancoast).
  3. **Ptosis miasténica**
     - Se observa en la miastenia grave.

- Suele aumentar con la fatiga creciente.
- Mejora inmediatamente después de inyectar un inhibidor de la colinesterasa (edrofonio).
- Suele ser bilateral y asimétrica.

TEST DE AUTOEVALUACIÓN

Instrucciones: *cada una de las preguntas o afirmaciones incompletas numeradas de este apartado va seguida de la respuesta o de la finalización de la afirmación. Seleccione* ***la respuesta*** *o la finalización de la frase* ***correctas*** *en cada caso.*

1. La interrupción del FLI a nivel protuberancial

(A) da lugar a miosis y ptosis.
(B) da lugar a parálisis al intentar la mirada hacia arriba.
(C) da lugar a parálisis al intentar la mirada lateral.
(D) suprime la convergencia.
(E) suprime la acomodación.

2. Un hombre de 75 años, trabajador en una mina de carbón, aqueja una pérdida progresiva de visión. El examen de los campos visuales muestra una pérdida visual en el cuadrante superior derecho en ambos campos visuales. El lugar más probable de la lesión es la/el

(A) circunvolución angular derecha.
(B) cuña izquierda.
(C) lóbulo temporal izquierdo.
(D) polo occipital derecho.
(E) circunvolución lingual derecha.

Preguntas 3 a 10

Las opciones de respuestas para los ítems 3 a 10 son comunes. Seleccione una respuesta para cada ítem de la serie.

(A) Hemianopsia bitemporal
(B) Hemianopsia binasal
(C) Cuadrantanopsia homónima superior izquierda
(D) Cuadrantanopsia homónima inferior derecha
(E) Hemianopsia homónima izquierda

Empareje cada trastorno enumerado a continuación con el proceso que ocasiona.

3. Sección del tracto óptico derecho

4. Sección del asa de Meyer derecha

5. Sección sagital media del quiasma óptico

6. Tumor del CGE

7. Tumor hipofisario

8. Tumor de la cuña izquierda

9. Traumatismo de la circunvolución lingual derecha

10. Constricción bilateral del quiasma óptico

Preguntas 10 a 17

Las opciones de respuestas para los ítems 11 a 17 son comunes. Seleccione una respuesta para cada ítem de la serie.

(A) Anisocoria
(B) Pupila de Argyll-Robertson
(C) Pupila fija y dilatada
(D) Síndrome de Horner
(E) Pupila de Marcus-Gunn

Empareje cada descripción siguiente con el síndrome o trastorno con el que guarde una relación más estrecha.

11. Da lugar a la interrupción del tronco simpático cervical.

12. Se halla presente en el 10% de la población.

13. Se caracteriza por una hernia uncal.

14. Se caracteriza por la ausencia de la reacción miótica a la luz, pero persiste la reacción miótica a la visión cercana.

15. La pupila se dilata cuando se cambia el haz de luz desde la pupila normal a la pupila aferente.

16. Se observa a menudo en la esclerosis múltiple.

17. Se asocia con la sífilis.

Preguntas 18 a 23

Las opciones de respuestas para los ítems 18 a 23 son comunes. Seleccione una respuesta para cada ítem de la serie.

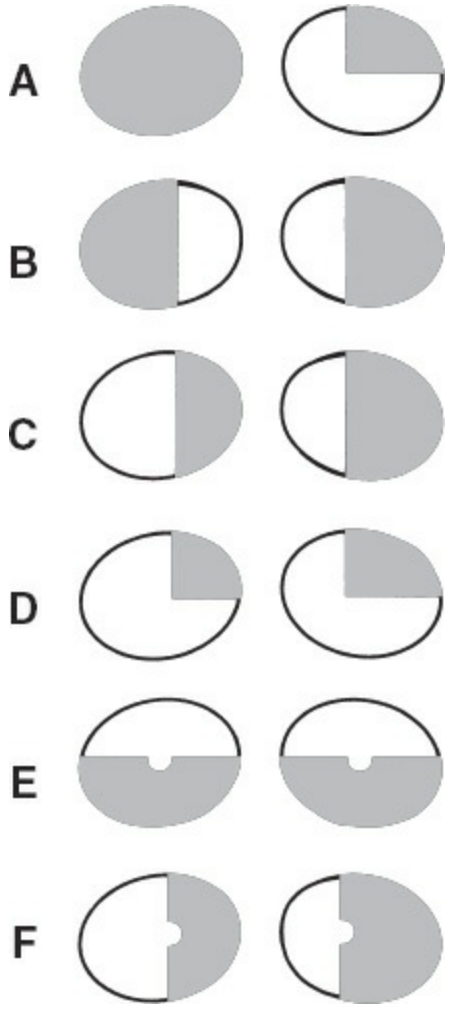

Empareje las descripciones de la lesión en los ítems 18 a 23 con el defecto apropiado del campo visual mostrado en cada figura.

18. Oclusión de la arteria cerebral posterior izquierda

19. Sección del nervio óptico izquierdo en el quiasma

20. Craneofaringioma

21. Lobotomía temporal izquierda

22. Traumatismo bilateral de las circunvoluciones cuneiformes

23. Sección del tracto óptico izquierdo

Preguntas 24 a 32

Las opciones de respuestas para los ítems 24 a 32 son comunes. Seleccione una respuesta para cada ítem de la serie.

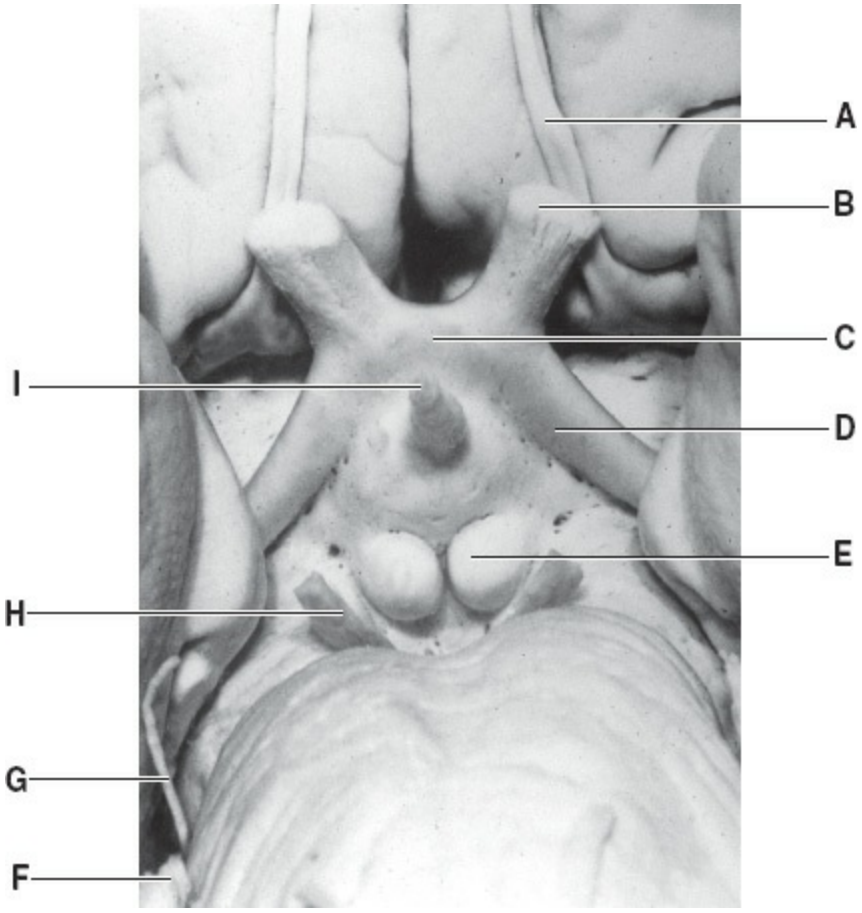

Empareje las descripciones de la lesión en los ítems 24 a 32 con el defecto o hallazgo anatomopatológico apropiado que se muestra en la fotografía de la base del cerebro.

24. La sección da lugar a poliuria y polidipsia.

25. La sección da lugar a ptosis homolateral.

26. La sección da lugar a una torsión externa del globo ocular.

27. La destrucción origina una ausencia del reflejo corneal en el lado de la prueba.

28. La patología se observa en la encefalopatía de Wernicke.

29. La sección da lugar a una hemianopsia contralateral.

30. La sección sagital media da lugar a hemianopsia bitemporal.

31. La sección da lugar a una ceguera total en el ojo izquierdo.

32. La compresión se observa en el síndrome de Foster Kennedy.

RESPUESTAS RAZONADAS

1. La respuesta es la C. La interrupción del FLI protuberancial da lugar a una parálisis del músculo recto ocular interno al intentar la mirada conjugada lateral. La convergencia se conserva intacta. Este síndrome, denominado OIN o del FLI, se observa comúnmente en la esclerosis múltiple.

2. La respuesta es la C. La ablación del lóbulo temporal anterior destruye las radiaciones visuales que se proyectan a la fila inferior de la cisura calcarina. El déficit de campo correspondiente es una cuadrantanopsia homónima superior derecha, que se denomina también cuadrantanopsia del asa de Meyer.

3. La respuesta es la E. La sección del tracto óptico derecho da lugar a una hemianopsia homónima izquierda.

4. La respuesta es la C. La sección del asa de Meyer derecha origina una cuadrantanopsia superior izquierda. El asa de Meyer es la vía geniculocalcarina inferior, que transporta información desde los cuadrantes retinianos inferiores a la fila inferior de la cisura calcarina, la circunvolución lingual.

5. La respuesta es la A. Una sección sagital media del quiasma óptico interrumpe las fibras cruzadas desde la hemirretina nasal y ocasiona una hemianopsia bitemporal.

6. La respuesta es la E. Una lesión del CGE produce una hemianopsia homónima. Una lesión del tracto óptico, del CGE o de la vía visual produce el mismo déficit de campo, una hemianopsia homónima contralateral.

7. La respuesta es la A. Un tumor hipofisario suele producir una hemianopsia bitemporal. La hipófisis está situada ventralmente al quiasma óptico.

8. La respuesta es la D. La destrucción de la cuña izquierda da lugar a una cuadrantanopsia homónima inferior derecha. Los cuadrantes retinianos superiores se proyectan a las filas superiores de la cisura calcarina.

9. La respuesta es la C. La destrucción de la circunvolución lingual derecha produce una cuadrantanopsia homónima superior izquierda. Los cuadrantes retinianos inferiores se proyectan a las filas inferiores de la cisura calcarina.

10. La respuesta es la B. La constricción bilateral del quiasma óptico lesiona las fibras no cruzadas de las hemirretinas temporales y produce una hemianopsia binasal.

11. La respuesta es la D. El síndrome de Horner tiene lugar por interrupción del tronco simpático cervical.

12. La respuesta es la A. La anisocoria, o desigualdad pupilar, está presente en el 10% de la población.

13. La respuesta es la C. En la hernia transtentorial, el *uncus* del hipocampo, debido al aumento de presión (tumor cerebral) se ve impulsado a través de la incisura tentorial. La presión sobre el nervio motor ocular común (III par) da lugar a una pupila dilatada y fija, con mirada hacia abajo y afuera. La presión sobre la base de los pedúnculos, que afecta a los tractos corticoespinales, da lugar a una hemiparesia contralateral.

14. La respuesta es la B. La pupila de Argyll-Robertson se caracteriza por la ausencia del reflejo fotomotor, aunque con reacción miótica a la visión cercana.

15. La respuesta es la E. La pupila de Marcus-Gunn es una pupila aferente, con lesión en la vía aferente de la vía luminosa pupilar.

16. La respuesta es la E. La pupila de Marcus-Gunn se observa comúnmente en la esclerosis múltiple.

17. La respuesta es la B. La pupila de Argyll-Robertson se asocia con la neurosífilis.

18. La respuesta es la F. La oclusión de la arteria cerebral posterior izquierda da lugar a una hemianopsia homónima derecha con indemnidad de la mácula, debida esta última a una doble vascularización de la corteza visual.

19. La respuesta es la A. La sección del nervio óptico izquierdo en el quiasma origina una ceguera total del lado izquierdo y un escotoma en el cuadrante temporal superior derecho. Las fibras del cuadrante nasal inferior forman un asa hacia el nervio óptico contralateral, antes de cruzarse en el quiasma óptico. El defecto del campo visual se denomina un escotoma de la unión.

20. La respuesta es la B. Los craneofaringiomas y los tumores hipofisarios ejercen presión sobre las fibras cruzadas del quiasma óptico, lo que produce una hemianopsia bitemporal.

21. La respuesta es la D. La lobotomía temporal izquierda secciona el asa de Meyer, que se proyecta hacia la fila inferior de la cisura calcarina, lo que da lugar a una cuadrantanopsia superior derecha.

22. La respuesta es la E. Un traumatismo bilateral en las circunvoluciones cuneiformes origina una hemianopsia altitudinal inferior.

23. La respuesta es la C. La sección del tracto óptico izquierdo provoca una hemianopsia derecha con indemnidad de la mácula.

24. La respuesta es la I. La sección del infundíbulo interrumpe el tracto supraopticohipofisario, lo que origina una diabetes insípida, con polidipsia y poliuria (p. ej., craneofaringioma).

25. La respuesta es la H. La destrucción del nervio motor ocular común da lugar a una parálisis del músculo elevador del párpado superior, con intensa ptosis homolateral.

26. La respuesta es la G. El nervio patético provoca la torsión interna, la elevación y la abducción del globo ocular. En la parálisis del IV par hay torsión homolateral externa del ojo. El mentón del paciente se desvía hacia el lado de la lesión. Recuérdese que el ladeamiento de la cabeza se asocia con una parálisis del IV par.

27. La respuesta es la F. La división oftálmica del nervio trigémino interviene como vía aferente en el reflejo corneal.

28. La respuesta es la E. En la encefalopatía de Wernicke suelen producirse hemorragias pete-quiales en los cuerpos mamilares, junto con hiperplasia capilar y gliosis astrocitaria. La encefalopatía de Wernicke se debe a un déficit de tiamina (vitamina B_1).

29. La respuesta es la D. La sección del tracto óptico da lugar a una hemianopsia contralateral.

30. La respuesta es la C. La sección sagital media a través del quiasma óptico origina una hemianopsia bitemporal.

31. La respuesta es la B. La sección del nervio óptico (fascículo) provoca una ceguera total en el ojo del mismo lado.

32. La respuesta es la A. En el síndrome de Foster Kennedy se afectan el tracto olfatorio y el nervio óptico. Este trastorno puede deberse a un tumor (meningioma del surco olfatorio). Los signos consisten en anosmia y atrofia óptica homolaterales y edema papilar contralateral.

CAPÍTULO
18

Sistema nervioso vegetativo

I. Visión global: el sistema nervioso vegetativo

- Es un sistema motor eferente visceral general (EVG) que controla y regula el músculo liso, el músculo cardíaco y las glándulas.
- Posee tres divisiones: simpático, parasimpático y entérico.
- Consta de dos tipos de neuronas de proyección: **neuronas preganglionares y neuronas posganglionares** (los ganglios simpáticos poseen interneuronas).
- Sus impulsos eferentes están influidos por el hipotálamo.

II. Divisiones del sistema nervioso vegetativo

A. División simpática (fig. 18-1tabla 18-1)

- Se denomina también **sistema dorsolumbar o adrenérgico.**
- Estimula las actividades que se movilizan en situaciones urgentes de estrés, y las respuestas de lucha, temor y huida, que incluyen un aumento de la frecuencia y la fuerza de contracción cardíacas y de la tensión arterial.

1. Neuronas preganglionares (v. figs. 6-2 y 6-3)

- Están localizadas en el cordón celular intermediolateral (D1-L3).
- Se proyectan, por vía de las raíces anteriores y los ramos comunicantes blancos, al tronco simpático o, por vía de los nervios esplácnicos, a los ganglios prevertebrales (colaterales). En ambas localizaciones hacen sinapsis con las neuronas posganglionares.

2. Neuronas posganglionares (v. figs. 6-2 y 6-3)

- Están localizadas en el tronco simpático (ganglios paravertebrales) y en los ganglios prevertebrales (colaterales).
- En el tronco simpático se proyectan, por vía de los ramos comunicantes grises, a los nervios raquídeos, e inervan los vasos sanguíneos, los músculos erectores del pelo y las glándulas sudoríparas.
- En los ganglios prevertebrales, se proyectan a las vísceras abdominales y pélvicas.

3. Interneuronas

- Se denominan **células pequeñas intensamente fluorescentes (SIF, *small intensely fluorescent*).**
- Están localizadas en los ganglios simpáticos.
- Son dopaminérgicas e inhibidoras.

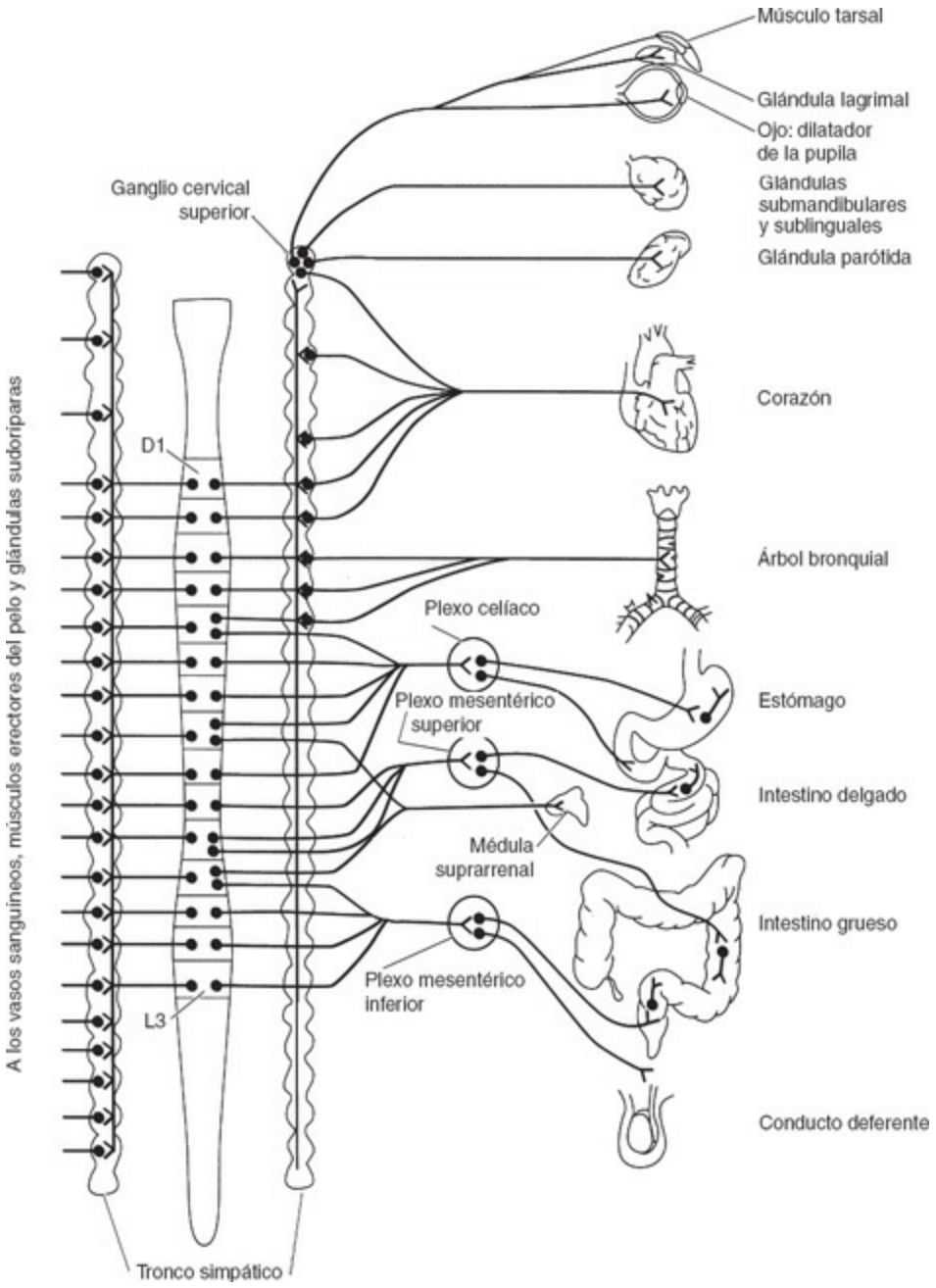

Figura 18-1. Diagrama esquemático donde se muestra la inervación simpática (dorsolumbar) del sistema nervioso vegetativo. Toda la inervación simpática de la cabeza se realiza a través del ganglio cervical superior. Los ramos comunicantes grises se hallan a todos los niveles medulares, mientras que los ramos comunicantes blancos sólo se encuentran en los segmentos D1 a L3. (Reimpreso con autorización de Fix JD. *High-Yield Neuroanatomy*, 3rd ed. Philadelphia: Lippincott Williams & Wilkins, 2005, pág. 128.)

TABLA 18-1 ***Actividad simpática y parasimpática sobre los sistemas orgánicos***

Estructura	Función simpática	Función parasimpática
Ojo		
Músculo radial del iris	Dilata la pupila (midriasis)	
Músculo circular del iris		Contrae la pupila (miosis)
Músculo ciliar		Se contrae para la visión cercana
Glándula lagrimal		Estimula la secreción
Glándulas salivales	Secreción viscosa	Secreción acuosa
Glándulas sudoríparas		
Termorreguladoras	Aumenta	
Apocrinas (estrés)	Aumenta	
Corazón		
Nódulo sinusal	Acelera	Desacelera (paro vagal)
Nódulo auriculoventricular	Aumenta la velocidad de conducción	Disminuye la velocidad de conducción
Contractilidad	Aumenta	Disminuye (aurículas)
Músculo liso vascular		
Piel, vasos esplácnicos	Contrae	
Vasos de los músculos esqueléticos	Relaja	
Músculo liso bronquial	Relaja	Contrae
Tracto gastrointestinal		
Músculo liso		
Paredes	Relaja	Contrae
Esfínteres	Contrae	Relaja
Secreción y motilidad	Disminuye	Aumenta
Tracto genitourinario		
Músculo liso		
Vejiga	Efecto escaso o nulo	Contrae
Esfínter	Contrae	Relaja
Pene, vesículas seminales	Eyaculación	Erección
Médula suprarrenal	Segrega adrenalina y noradrenalina	
Funciones metabólicas		
Hígado	Neoglucogénesis y glucogenólisis	
Células adiposas	Lipólisis	
Riñón	Liberación de renina	

4. Neurotransmisores

a. Acetilcolina (ACh)

- Es el neurotransmisor de las **neuronas preganglionares.**

b. Noradrenalina

- Es el neurotransmisor de las **neuronas simpáticas posganglionares,** con la excepción de las glándulas sudoríparas y algunos vasos sanguíneos que reciben una inervación simpática colinérgica.

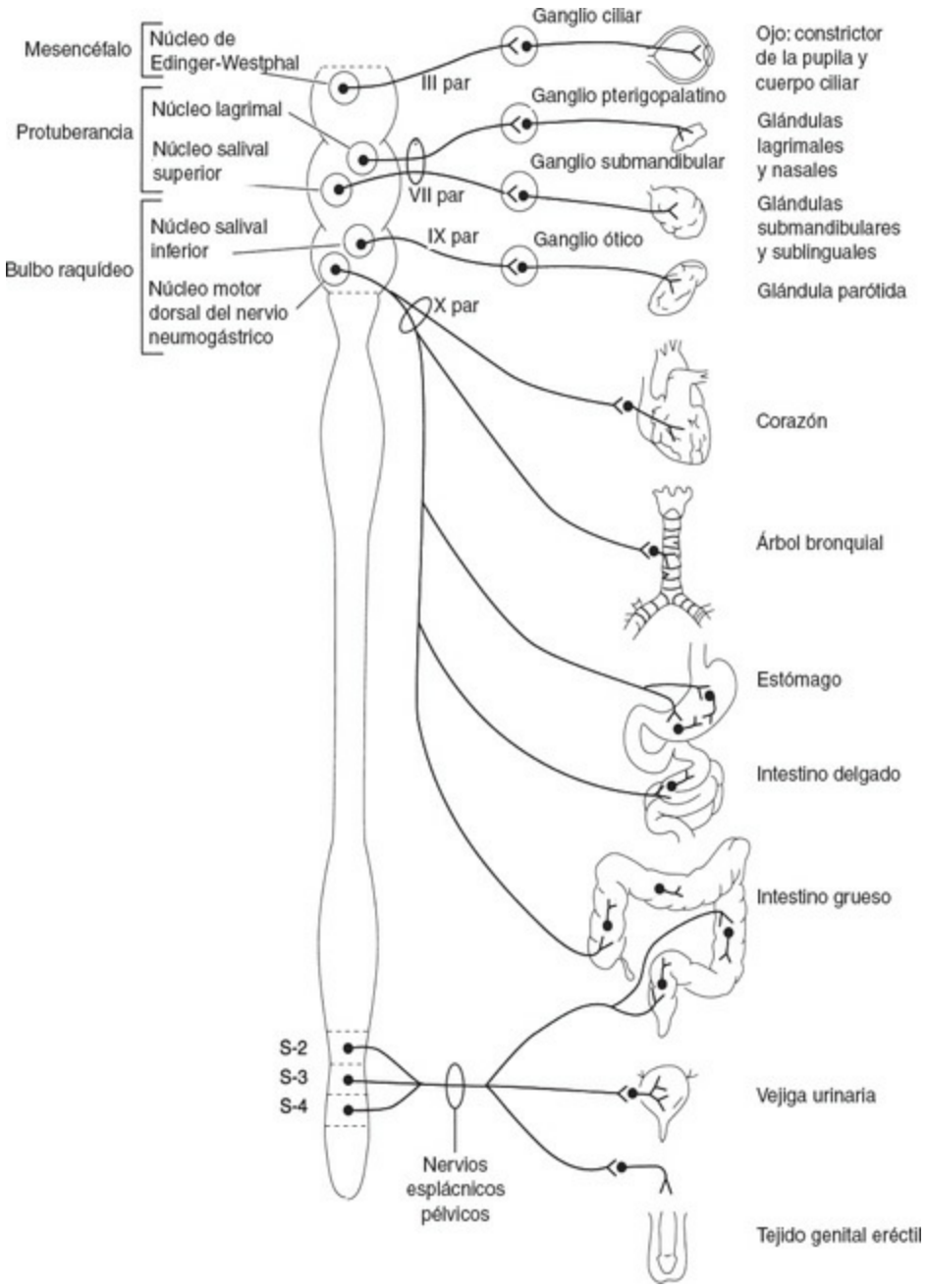

Figura 18-2. Diagrama esquemático donde se muestra la inervación parasimpática (craneosacra) del sistema nervioso vegetativo. Los impulsos eferentes sacros incluyen los segmentos S2 a S4. Los impulsos eferentes craneales vienen mediados por cuatro nervios craneales, los pares III, VII, IX y X. (Reimpreso con autorización de Fix JD. *High-Yield Neuroanatomy*, 3rd ed. Philadelphia: Lippincott Williams & Wilkins, 2005, pág. 129.)

c. Adrenalina

- Se produce en las células cromafines de la médula suprarrenal.
- Guarda una proporción de 4:1 con la noradrenalina.

d. Dopamina

- Es el neurotransmisor de las **células SIF.**

e. Polipéptido intestinal vasoactivo (VIP)

- Está localizado, junto con la ACh, en algunas fibras parasimpáticas posganglionares.
- Es un vasodilatador.

B. División parasimpática (fig. 18-2; v. tabla 18-1)

- Se denomina **sistema craneosacro o colinérgico.**
- Estimula las actividades que conservan energía y restauran los recursos del organismo, tales como la disminución de la frecuencia cardíaca y el aumento de la digestión y absorción de los alimentos.
- **Utiliza la ACh** como neurotransmisor, tanto en las sinapsis preganglionares como en las posganglionares.

1. División craneal

- Se asocia con cuatro pares craneales:

a. Nervio motor ocular común (III par) (v. IV A 2; fig. 17-4)

b. Nervio facial (VII par) (v. fig. 13-6)

(1) Núcleo salival superior

- Proyecta fibras preganglionares a los ganglios pterigopalatino y submandibular.

(2) Ganglio pterigopalatino

- Proyecta fibras posganglionares a la glándula lagrimal y a la mucosa nasal y palatina.

(3) Ganglio submandibular

- Proyecta fibras posganglionares a las glándulas submandibulares y sublinguales.

c. Nervio glosofaríngeo (IX par)(v. fig. 9-5)

(1) Núcleo salival inferior

- Proyecta fibras preganglionares al ganglio ótico.

(2) Ganglio ótico

- Proyecta fibras posganglionares a la glándula parótida.

d. Nervio neumogástrico (X par) (v. figs. 9-3 y 9-4)

(1) Núcleo motor dorsal

- Proyecta fibras preganglionares a los ganglios intramurales (terminales) en el interior de los órganos viscerales o junto a ellos.

(2) Ganglios intramurales (terminales)

- Por vía de fibras posganglionares cortas, inervan las vísceras del tórax y el abdomen, hasta el ángulo esplénico del colon.

(3) Núcleo ambiguo

- Proyecta fibras preganglionares a los ganglios intramurales del corazón (nódulos sinusal y auriculoventricular).

2. División sacra

- Se origina en el núcleo parasimpático sacro de los segmentos sacros S2 a S4.
- Las neuronas posganglionares están situadas en la pared de la víscera inervada (ganglios intramurales), o en su vecindad.
- Inerva, por vía de los nervios pélvicos, las vísceras de la parte baja del abdomen y pelvianas, incluidos el colon distal al ángulo esplénico, la vejiga urinaria (músculo detrusor) y los órganos genitales.
- Interviene en la **micción,** la **defecación** y la **función sexual.**

3. Neurotransmisores

a. Acetilcolina

b. Polipéptido intestinal vasoactivo

- Se localiza junto con la ACh.
- Estimula las neuronas secretomotoras y vasodilatadoras.

c. Óxido nítrico

- Es un neurotransmisor descubierto recientemente, responsable de la relajación del músculo liso.
- Es responsable de la erección peneana (v. cap. 22 IX).

C. División entérica

- Está compuesta por ganglios intramurales (entéricos) y plexos del tracto gastrointestinal, incluidos el plexo submucoso (de Meissner) y el mientérico (de Auerbach).
- Está influida por los impulsos simpáticos adrenérgicos posganglionares.
- Está influida por los impulsos parasimpáticos colinérgicos preganglionares.
- Funciona independientemente cuando no hay inervación del sistema nervioso central.
- Desempeña un papel principal en el control de la **motilidad gastrointestinal.**

III. Fibras aferentes viscerales y dolor visceral

- Todos los nervios simpáticos y parasimpáticos contienen fibras aferentes viscerales generales (AVG) y EVG.

A. Fibras AVG y estructuras inervadas

- La mayoría de reflejos viscerales y sensaciones orgánicas vienen mediados por fibras aferentes parasimpáticas.

1. Cuerpos celulares AVG

- Se hallan en los ganglios de las raíces posteriores, en los ganglios inferiores de los nervios glosofaríngeo (IX par) y neumogástrico (X par) y en el ganglio geniculado del nervio facial (VII par).

2. Fibras del dolor AVG

- Se hallan en los ramos comunicantes blancos.
- Acompañan exclusivamente a los nervios simpáticos.
- Tienen sus cuerpos celulares en los ganglios de las raíces posteriores de la región dorsolumbar (D1-L3).

3. **Fibras reflejas AVG**
   - Acompañan a los nervios simpáticos y parasimpáticos.
   - Terminan centralmente en el núcleo solitario y participan en el reflejo nauseoso.
4. **Seno carotídeo**
   - Es una ligera dilatación situada en la bifurcación de la arteria carótida primitiva. Contiene barorreceptores cuya estimulación provoca bradicardia y descenso de la tensión arterial.
   - Está inervado por fibras AVG del IX par.
5. **Cuerpo carotídeo (glomo carotídeo)**
   - Es una pequeña estructura situada inmediatamente por encima de la bifurcación de la arteria carótida primitiva. Contiene quimiorreceptores que responden a los valores sanguíneos de dióxido de carbono, oxígeno y pH.
   - Está inervado por fibras AVG de los pares craneales IX y X.

B. Dolor visceral

- Se produce por los siguientes procesos:
  1. **Dilatación de cualquier víscera.**
  2. **Espasmos o contracciones intensas,** especialmente si se acompañan de isquemia.
  3. **Estimulación mecánica**, especialmente si el órgano se halla hiperémico.
  4. **Isquemia miocárdica** con liberación de cininas.

C. Dolor visceral referido

- Es la falsa referencia o localización de un estímulo visceral doloroso en un dermatoma somático del mismo segmento medular.
- Puede explicarse por el **mecanismo de convergencia-proyección.**
  1. Por ejemplo, en la angina de pecho, los impulsos dolorosos del miocardio se proyectan a las neuronas de conexión sensitivas del asta posterior en los segmentos dorsales D1 a D4. Estas mismas neuronas de conexión reciben también impulsos cutáneos de sus dermatomas correspondientes.
  2. Los impulsos dolorosos se proyectan a la corteza somestésica por vía de los tractos espinotalámico y talamocortical. Estos impulsos se perciben erróneamente como procedentes de los nociceptores de la parte izquierda del tórax (D2-D4) y se irradian hacia el brazo izquierdo (D1 y D2).

IV. Inervación vegetativa de algunos órganos (v. tabla 18-1)

A. Ojo

1. **Impulsos simpáticos**
   - **a.** Las **neuronas hipotalámicas** se proyectan directamente al cordón celular intermediolateral en D1 y D2, el centro cilioespinal de Budge.
   - **b.** El **cordón celular intermediolateral** (D1-D2) proyecta fibras preganglionares, por vía del tronco simpático, al ganglio cervical superior.
   - **c.** El **ganglio cervical superior** proyecta fibras posganglionares, por vía de la arteria carótida interna, al seno cavernoso.
   - **d.** Las fibras pupilodilatadoras alcanzan el músculo del iris dilatador de la pupila, por vía de la fisura orbitaria superior y los nervios nasociliar y ciliar largo (V par). Algunas fibras pupilodilatadoras acompañan a los nervios carotidotimpánicos antes de penetrar en la órbita; ello explica el síndrome de Horner (ptosis, enoftalmos, miosis, enrojecimiento y hemianhidrosis) que puede aparecer en la otitis media.
   - **e.** Las fibras de los músculos tarsales de **Müller** alcanzan los párpados por vía de la **arteria oftálmica** (en el conducto óptico).
   - **f.** La interrupción de los impulsos simpáticos aferentes del ojo, a cualquier nivel, origina el **síndrome de Horner.**
2. **Síndrome de Horner preganglionar o posganglionar**
   - **a.** Instilar hidroxianfetamina al 1% en el saco conjuntival.
   - **b.** Un iris dilatado indica un síndrome preganglionar (central); un iris no dilatado, un síndrome de Horner posganglionar.
   - **c.** Esta prueba se utiliza para descartar otras causas de miosis (p. ej., anisocoria).
3. **Impulsos parasimpáticos** (v. fig. 17-4)
   - **a.** El **núcleo de Edinger-Westphal** proyecta fibras preganglionares, por vía del nervio motor ocular común (III par), al ganglio ciliar.
   - **b.** El **ganglio ciliar** proyecta fibras posganglionares, por vía de los nervios ciliares cortos, al esfínter de la pupila (que actúa para contraer la pupila) y al músculo ciliar (que interviene en el cambio de forma del cristalino durante la acomodación).
   - **c.** Las **fibras posganglionares** constituyen la vía eferente del reflejo fotomotor.
   - **d.** La interrupción de los impulsos parasimpáticos da lugar a una **oftalmoplejía interna** (pupila fija [sin respuesta] y dilatada) y a cicloplejía (parálisis de la acomodación).

B. Vasos sanguíneos

- Reciben su inervación de la división **simpática** del sistema nervioso vegetativo.

1. **Arterias y arteriolas**
   - **a.** La constricción de los vasos cutáneos y esplácnicos se produce por la estimulación simpática de los receptores α.
   - **b.** La dilatación de las arterias de los músculos esqueléticos es consecuencia de la estimulación simpática de los receptores β.
   - **c.** Los vasos sanguíneos no se afectan por la estimulación parasimpática.
2. **Grandes venas y vénulas**
   - Están moderadamente inervadas.
3. **Capilares**
   - Al parecer, carecen de inervación.
4. **Vasos sanguíneos cerebrales**
   - Responden a los metabolitos circulantes (dióxido de carbono y oxígeno).

C. Corazón

1. **Impulsos simpáticos**
   - **a.** El **cordón celular intermediolateral** (D1-D5) proyecta fibras preganglionares a los ganglios dorsales superiores y a los tres ganglios cervicales del tronco simpático.
   - **b.** El **tronco simpático superior** proyecta fibras posganglionares, por vía de los nervios cardíacos, a las paredes auriculares y ventriculares y al tejido del marcapasos.
   - **c.** La **estimulación de los nervios cardíacos** incrementa la frecuencia cardíaca y la fuerza contráctil del corazón (por vía de los receptores β_1-adrenérgicos).
2. **Impulsos parasimpáticos**
   - **a.** El **núcleo ambiguo** del X par proyecta fibras preganglionares, por vía del nervio neumogástrico, a los ganglios intramurales de las aurículas y al nódulo sinusal.
   - **b.** Las **fibras posganglionares** de los ganglios intramurales inervan el corazón.
   - **c.** La **estimulación vagal** reduce la fuerza y el ritmo de la contracción cardíaca.

D. Vejiga urinaria (control de la micción)

- El control es predominantemente parasimpático.

1. **Impulsos simpáticos**
   - Proceden de D12-L3 y, por vía del plexo mesentérico inferior y del plexo hipogástrico inferior, llegan al músculo detrusor y al esfínter interno.
   - La lesión de las fibras simpáticas carece de efecto sobre la función vesical.
2. **Impulsos parasimpáticos**
   - Proceden de S2-S3 y, por vía de los nervios esplácnicos pélvicos, llegan al músculo detrusor y al esfínter interno.
   - Su estimulación da lugar al vaciamiento de la vejiga.

- Su parálisis origina una vejiga atónica, sin control voluntario ni reflejo.

3. **Impulsos somatomotores**
   - Proceden de S2-S4 y, por vía de los nervios pudendos, llegan al esfínter muscular externo.
4. **Impulsos sensitivos a la médula espinal**
   - Se producen por vía de los nervios hipogástricos, pélvicos y pudendos.
   - Su lesión da lugar a una vejiga atónica con incontinencia por rebosamiento (goteo).
5. **Vía ascendente para la sensibilidad vesical**
   - Controla la necesidad de miccionar.
   - Se sitúa con las fibras sacras del tracto espinotalámico lateral.
   - Su sección da lugar a la pérdida de la sensación de necesidad de miccionar, con incontinencia por rebosamiento.
6. **Impulsos de la neurona motora superior (NMS)**
   - Controlan la micción voluntaria.
   - Proceden del lóbulo paracentral, por vía del tracto corticosacro (entre el ligamento dentado y el asta lateral).
   - Su sección bilateral da lugar a una vejiga neurógena no inhibida. La sensación es normal, pero el paciente no tiene control sobre la micción; la vejiga se llena y súbitamente se vacía sin control cortical.

V. Consideraciones clínicas

A. Megacolon (enfermedad de Hirschsprung)

- Se denomina también **megacolon aganglionar congénito.**
- Se caracteriza por una extrema dilatación e hipertrofia del colon, con retención fecal y ausencia de células ganglionares en el plexo mientérico.
- Es consecuencia de un **fallo de emigración de las células de la cresta neural hacia el colon.**

B. Disautonomía familiar (síndrome de Riley-Day)

- Afecta predominantemente a niños judíos.
- Es un **rasgo autosómico recesivo** que se caracteriza por sudoración anormal, inestabilidad de la tensión arterial (hipotensión ortostática), dificultad para la alimentación por insuficiencia del tono muscular en el tracto gastrointestinal y pérdida sensitiva progresiva.
- Se produce por una **pérdida de neuronas en los ganglios vegetativos y sensitivos.**

C. Enfermedad de Raynaud

- Es un trastorno doloroso de las arterias terminales de las extremidades.
- Se caracteriza por una cianosis paroxística bilateral idiopática de los dedos, por una contracción arterial y arteriolar causada por el frío o las emociones.
- Puede tratarse mediante una **simpatectomía preganglionar.**

D. Úlcera péptica

- Es consecuencia de una **producción excesiva de ácido clorhídrico** por aumento de la estimulación (tono) parasimpática.

E. Botulismo

- Ocurre cuando la toxina del *Clostridium botulinum* bloquea la liberación de ACh a partir de las vesículas presinápticas en las placas motoras y sinapsis de los ganglios vegetativos.
- Conduce a una parálisis de los músculos estriados, el trastorno más llamativo.
- Los trastornos vegetativos consisten en sequedad ocular y bucal e íleo gastrointestinal.
- Se caracteriza por una ausencia de trastornos sensitivos.

TEST DE AUTOEVALUACIÓN

Instrucciones:*cada una de las preguntas o afirmaciones incompletas numeradas de este apartado va seguida de la respuesta o de la finalización de la afirmación. Seleccione* ***la respuesta*** *o la finalización de la frase* ***correctas*** *en cada caso.*

1. Las fibras colinérgicas simpáticas posganglionares inervan

(A) glándulas sudoríparas.
(B) glándula lagrimal.
(C) conducto deferente.
(D) trígono vesical.
(E) músculo detrusor.

2. ¿Cuál de los siguientes ganglios no contiene neuronas parasimpáticas posganglionares?

(A) Ótico
(B) Celíaco
(C) Pterigopalatino
(D) Submandibular
(E) Ciliar

3. ¿Qué trastorno produce la destrucción del ganglio ciliar?

(A) Ptosis intensa
(B) Pérdida del reflejo corneal
(C) Pérdida del lagrimeo
(D) Pérdida del reflejo pupilar directo
(E) Miosis

Preguntas 4 a 8

Las opciones de respuestas para los ítems 4 a 8 son comunes. Seleccione una respuesta para cada ítem de la serie.

(A) Enfermedad de Hirschsprung
(B) Síndrome de Horner
(C) Enfermedad ulcerosa péptica
(D) Síndrome de Riley-Day
(E) Enfermedad de Raynaud

Empareje cada una de las afirmaciones siguientes con el trastorno más apropiado.

4. Se produce por un aumento de la estimulación parasimpática.

5. Es un trastorno vasoespástico doloroso que afecta a los dedos.

6 Es un rasgo autosómico recesivo que se caracteriza por sudoración anormal e inestabilidad de la tensión arterial.

7. Se produce por una ausencia congénita de las células ganglionares en el plexo mientérico.

8. Consiste en anisocoria y falta de sudoración.

Preguntas 9 a 14

Las opciones de respuestas para los ítems 9 a 14 son comunes. Seleccione una respuesta para cada ítem de la serie.

(A) ACh
(B) Dopamina
(C) Óxido nítrico
(D) Noradrenalina
(E) VIP

Empareje cada una de las características siguientes con el neurotransmisor apropiado.

9. Es un vasodilatador.

10. Es el neurotransmisor de las células SIF.

11. Inerva las glándulas sudoríparas apocrinas.

12. Inerva las glándulas sudoríparas ecrinas (merocrinas).

13. Es el transmisor responsable de la erección peneana.

14. Es el neurotransmisor del músculo erector del pelo.

RESPUESTAS RAZONADAS

1. La respuesta es la A. Las fibras colinérgicas simpáticas posganglionares inervan las glándulas sudoríparas ecrinas (merocrinas) y algunos vasos sanguíneos, aunque éstos reciben su inervación predominantemente de las fibras adrenérgicas simpáticas posganglionares. Las glándulas sudoríparas apocrinas axilares reciben inervación adrenérgica; estas glándulas segregan en respuesta a un estrés mental.

2. La respuesta es la B. El ganglio celíaco es un ganglio simpático prevertebral (colateral) que contiene neuronas posganglionares.

3. La respuesta es la D. La destrucción del ganglio ciliar interrumpe las fibras parasimpáticas posganglionares, que inervan el músculo esfínter del iris y el músculo ciliar; ello da lugar a una pérdida del reflejo pupilar directo, midriasis y parálisis de la acomodación. Además se interrumpen las fibras vasomotoras simpáticas posganglionares, lo que ocasiona una hiperemia del globo ocular. Las fibras pupilodilatadoras simpáticas posganglionares alcanzan el iris por vía de los nervios nasociliar y ciliar largo. Se produce una ptosis intensa por la parálisis oculomotora que interesa las fibras que inervan el músculo elevador del párpado superior. Ocurre una ptosis ligera en la lesión de las fibras oculosimpáticas, que inervan el músculo liso tarsal (síndrome de Horner).

4. La respuesta es la C. La enfermedad ulcerosa péptica se produce por un aumento del tono parasimpático.

5. La respuesta es la E. La enfermedad de Raynaud es un proceso simétrico benigno que se caracteriza por vasoespasmos dolorosos que interesan los dedos.

6. La respuesta es la D. El síndrome de Riley-Day, disautonomía familiar, es un rasgo autosómico recesivo que se caracteriza por una sudoración anormal e inestabilidad de la tensión arterial.

7. La respuesta es la A. El megacolon aganglionar congénito, o enfermedad de Hirschsprung, se produce por un fallo en la emigración de las células de la cresta neural hacia el interior de la pared del colon distal (sigma y recto) y en la formación consiguiente del plexo mientérico. Se caracteriza por una extrema dilatación e hipertrofia del colon, con retención fecal.

8. La respuesta es la B. La anisocoria (desigualdad pupilar) y la hemianhidrosis (falta de sudoración en la mitad de la cara) son compatibles con el síndrome de Horner, que se caracteriza por ptosis, miosis y hemianhidrosis.

9. La respuesta es la E. El VIP es un vasodilatador que se halla en las fibras parasimpáticas posganglionares, junto con la ACh.

10. La respuesta es la B. La dopamina es el neurotransmisor de las células SIF.

11. La respuesta es la D. La noradrenalina inerva las glándulas sudoríparas apocrinas; estas glándulas, en su localización axilar y anal, responden al estrés emocional.

12. La respuesta es la A. La ACh inerva las glándulas sudoríparas ecrinas (merocrinas), que responden al estrés calórico.

13. La respuesta es la C. El óxido nítrico es el transmisor responsable de la erección peneana.

14. La respuesta es la D. La noradrenalina es el neurotransmisor de los músculos erectores del pelo.

CAPÍTULO

19

Hipotálamo

I. Visión global: el hipotálamo

- Es una división del diencéfalo.
- Está situado en el suelo y en la parte anterior de las paredes del tercer ventrículo.
- Actúa principalmente en el **mantenimiento de la homeostasis.**
- Sirve de ayuda a tres sistemas: el **sistema nervioso vegetativo (SNV),** el **sistema endocrino** y el **sistema límbico.**

II. Anatomía de la superficie hipotalámica (v. figs. 1-2 y 1-5)

- El hipotálamo es visible sólo desde la cara anterior del cerebro.
- Está situado entre el quiasma óptico y la fosa interpeduncular (sustancia perforada posterior).
- Está situado por debajo del surco hipotalámico.
- Incluye las siguientes **estructuras en su cara anterior:**

A. Infundíbulo

- Es el tallo hipofisario.
- Contiene los vasos portales hipofisarios.
- Contiene los tractos supraopticohipofisario y tuberohipofisario.

B. *Tuber cinereum*

- Es la prominencia situada entre el infundíbulo y los tubérculos mamilares.
- Incluye la **eminencia media**, que contiene el **núcleo arqueado** (núcleo infundibular).

C. Tubérculos mamilares

- Contienen los **núcleos mamilares.**

D. Quiasma óptico

- Es el suelo del receso óptico del tercer ventrículo.

E. Polígono arterial de Willis

- Rodea la superficie anterior del hipotálamo, al que irriga.

III. Regiones y núcleos hipotalámicos

- El hipotálamo está dividido en un área externa y un área interna, separadas por el *fornix* y el tracto mamilotalámico.

A. Área hipotalámica externa

- Está atravesada por el **fascículo prosencefálico interno.**
- Incluye dos núcleos principales.

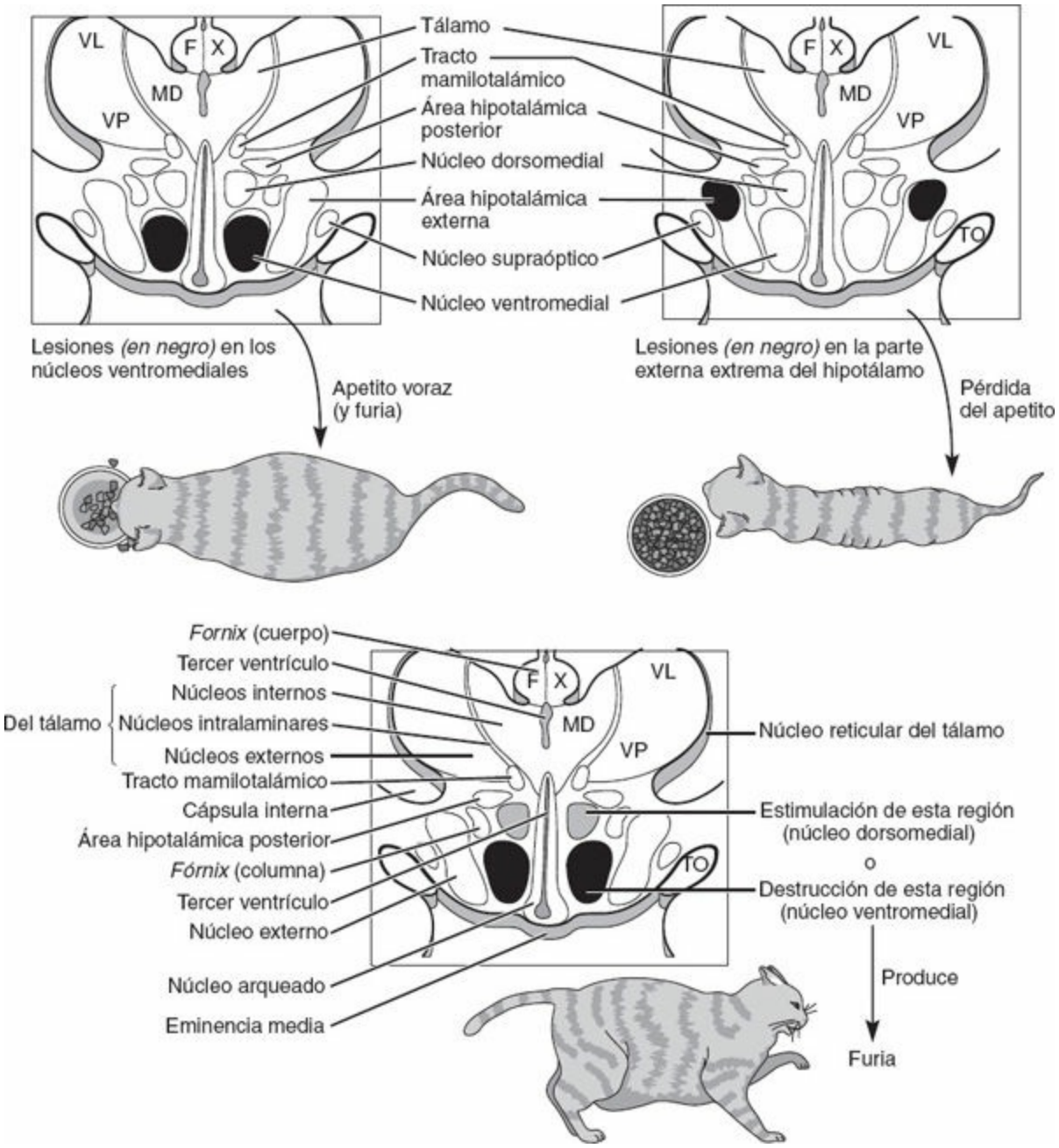

Figura 19-1. Corte coronal a través del hipotálamo a nivel de los núcleos hipotalámicos dorsomedial, ventromedial y externo. Las lesiones o la estimulación de estos núcleos dan lugar a obesidad, caquexia y furia. La columna del *fornix* separa las zonas hipotalámicas interna y externa. La lesión del tracto óptico da lugar a una hemianopsia contralateral. FX, *fornix*; MD, núcleo medio dorsal del tálamo; TO, tracto óptico; VL, núcleo ventral

lateral del tálamo; VP, núcleo ventral posterior del tálamo.

1. **Núcleo preóptico externo**
   - Es la porción telencefálica anterior.
2. **Núcleo hipotalámico externo** (fig. 19-1)
   - Cuando se estimula induce la ingestión de alimentos.
   - Sus lesiones producen anorexia e inanición.

B. Área hipotalámica interna (fig. 19-2)

- Incluye el área periventricular que bordea el tercer ventrículo.
- Está dividida en cuatro regiones, que son, de delante atrás:

1. **Región preóptica**
   - Es la porción telencefálica anterior.
   - Contiene el **núcleo preóptico interno**, que regula la liberación de hormonas gonadotrópicas desde la adenohipófisis. El núcleo preóptico interno contiene el núcleo sexualmente dimórfico, cuyo desarrollo depende de la concentración de testosterona.
2. **Región supraóptica**
   - Está situada dorsalmente al quiasma óptico.

   a. Núcleo supraóptico
     - Recibe impulsos directos de la retina.
     - Interviene en el **control de los ritmos circadianos.**

   b. Núcleo anterior
     - Participa en la **regulación de la temperatura.**
     - Estimula el sistema nervioso parasimpático.
     - Su destrucción da lugar a **hipertermia.**

   c. Núcleo paraventricular
     - Células neurosecretoras que sintetizan y liberan hormona antidiurética **(ADH), oxitocina** y hormona liberadora de corticotropina **(CRH).**

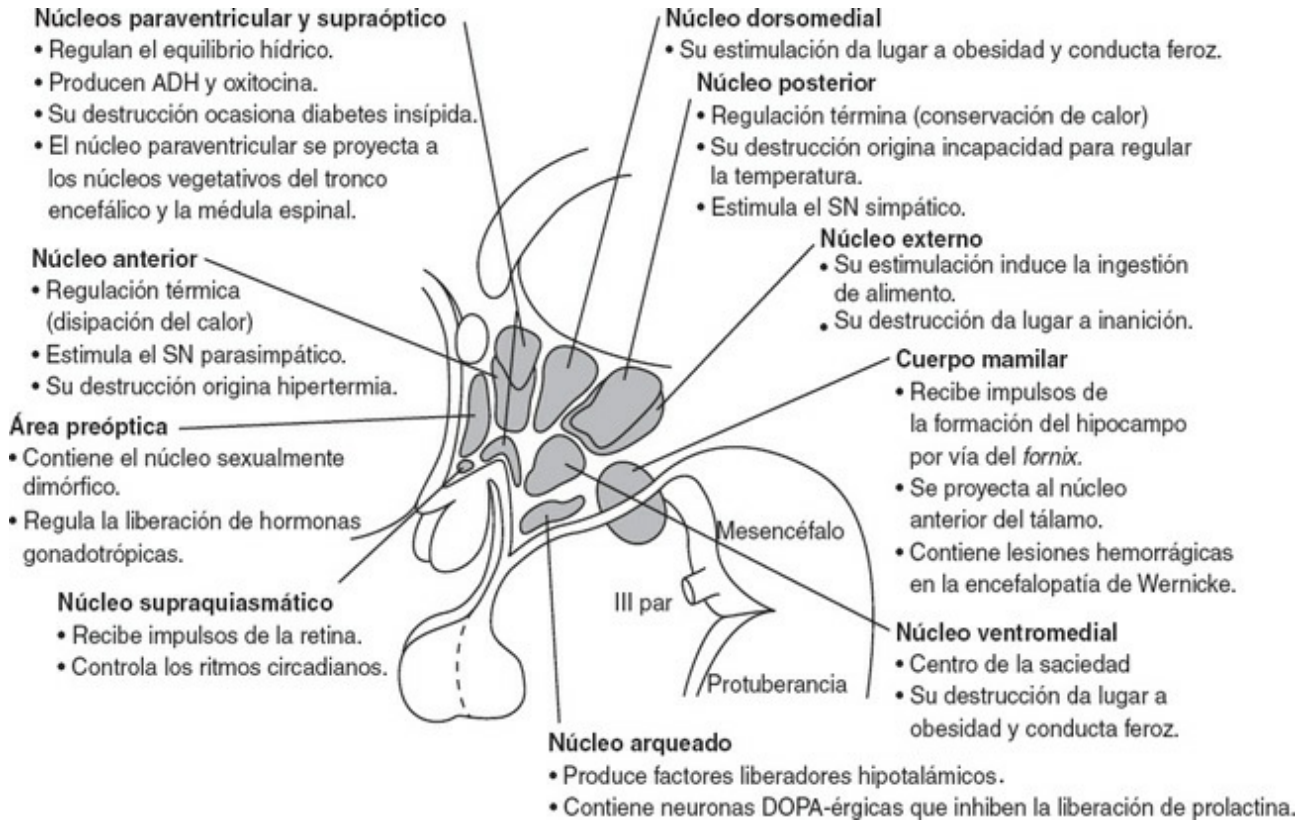

Figura 19-2. Principales núcleos hipotalámicos y sus funciones. SN, sistema nervioso. (Modificado con autorización de Fix JD. *High-Yield Neuroanatomy*, 3rd ed. Philadelphia: Lippincott Williams & Wilkins, 2005, pág. 132.)

- Regula el equilibrio hídrico (conservación del agua).
- Da lugar al tracto supraopticohipofisario, que se proyecta a la neurohipófisis.
- Su destrucción origina **diabetes insípida.**

d. Núcleo supraóptico

- Sintetiza **ADH** y **oxitocina.**
- Se proyecta a la neurohipófisis por vía del tracto supraopticohipofisario.

3. Región tuberal

- Está situada dorsalmente al *tuber cinereum*.

a. Núcleo dorsomedial (v. fig. 19-1)

- Cuando se estimula en el animal da lugar a una conducta feroz.

b. Núcleo ventromedial (v. fig. 19-1)

- Está considerado como un **centro de la saciedad.**
- Cuando se estimula inhibe la imperiosidad de tomar alimento.
- Su destrucción bilateral da lugar a hiperfagia, obesidad y conducta feroz.

c. Núcleo arqueado (infundibular)

- Está localizado en el *tuber cinereum*.
- Es un núcleo periventricular.
- Contiene neuronas que producen **factores liberadores hipotalámicos** y da lugar al tracto tuberohipofisario, que finaliza en el sistema portal hipofisario del infundíbulo.
- Por vía de los factores liberadores hipotalámicos, libera o deja de liberar hormonas adenohipofisarias a la circulación sistémica.
- Contiene neuronas dopaminérgicas; la **dopamina** es el **factor inhibidor de la prolactina (PIF).**

4. Región mamilar

- Está situada dorsalmente a los tubérculos mamilares.

a. Núcleos mamilares

- Reciben impulsos de la **formación del hipocampo** (específicamente del subículo), por vía del ***fornix***.
- Reciben impulsos de los núcleos tegmentales posterior y anterior y de los núcleos del rafe, por vía del pedúnculo mamilar.
- Se proyectan al núcleo anterior del tálamo por vía del tracto mamilotalámico.
- Contienen lesiones hemorrágicas en la encefalopatía de Wernicke.

b. Núcleo posterior

- Desempeña un papel en la **regulación térmica** (conservación y aumento de producción de calor).
- Sus lesiones dan lugar a **poiquilotermia**, o incapacidad para regular la temperatura.

IV. Principales conexiones hipotalámicas (figs. 19-3 y 19-4)

A. Conexiones aferentes al hipotálamo

- **Proceden** de las siguientes estructuras:

1. Área y núcleos septales y corteza orbitofrontal

- Por vía del fascículo prosencefálico interno

2. Formación del hipocampo

- Principalmente desde el subículo, por vía del *fornix*

3. Complejo amigdaloide

- Por vía de la estría terminal y la vía amigdalofugal anterior

4. Corteza olfatoria primaria (área 14)

- Por vía del fascículo prosencefálico interno

5. Núcleo mediodorsal del tálamo

- Por vía del pedúnculo talámico inferior

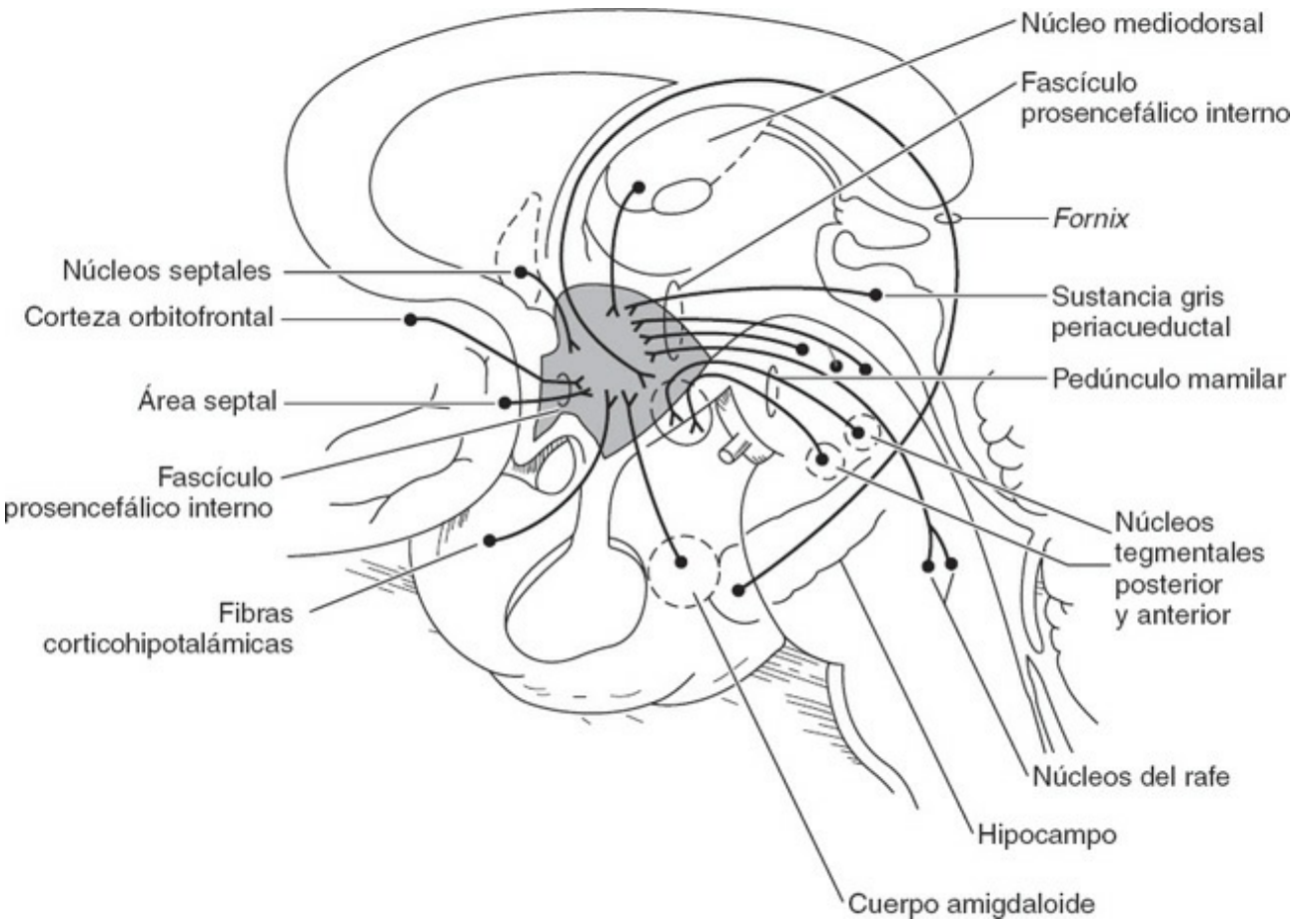

Figura 19-3. Principales conexiones aferentes (de entrada) del hipotálamo. El *fornix* se proyecta desde la formación del hipocampo a los tubérculos mamilares. El fascículo prosencefálico interno conduce fibras aferentes y eferentes.

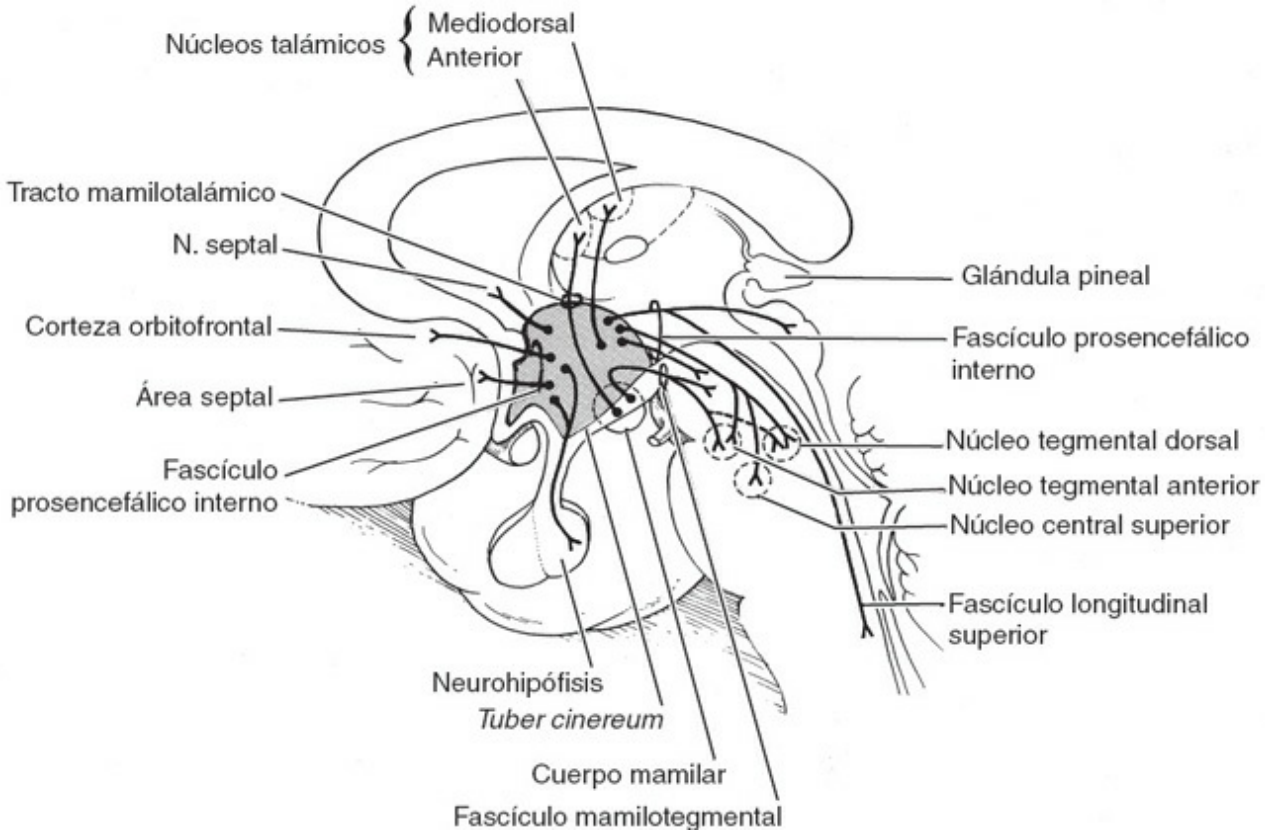

Figura 19-4. Principales conexiones eferentes (de salida) del hipotálamo. El fascículo prosencefálico interno conduce fibras aferentes y eferentes. El hipotálamo se proyecta directamente a los núcleos viscerales vegetativos del tronco encefálico y la médula espinal.

6. Núcleos del tronco encefálico

a. Núcleos tegmentales (posterior y anterior)

- Se proyectan por vía del pedúnculo mamilar.

b. Núcleos del rafe (posterior y central superior)

- Proyectan fibras serotoninérgicas por vía del fascículo prosencefálico interno y el pedúnculo mamilar (v. fig. 22-4).

c. *Locus caeruleus*

- Proyecta fibras noradrenérgicas por vía del fascículo prosencefálico interno (v. figura 22-4).

B. Conexiones eferentes del hipotálamo

- Se **proyectan** a las siguientes estructuras:

1. Área y núcleos septales

- Por vía del fascículo prosencefálico interno

2. Núcleo anterior del tálamo

- Por vía del tracto mamilotalámico

3. Núcleo mediodorsal del tálamo

- Por vía del pedúnculo talámico inferior

4. **Complejo amigdaloide**
   - Por vía de la estría terminal y la vía amigdalopetal anterior
5. **Núcleos del tronco encefálico y médula espinal**
   - Por vía del fascículo longitudinal posterior y el fascículo prosencefálico interno
6. **Adenohipófisis**
   - Por vía del tracto tuberohipofisario y el sistema portal hipofisario
7. **Neurohipófisis**
   - Por vía del tracto supraopticohipofisario

V. Principales sistemas de fibras

A. *Fornix* (v. figs. 1-4, 1-5, 19-2, 20-3 y 20-6)

- Tiene cinco partes: **álveo, fimbria, cruz, cuerpo y columna.**
- Se proyecta desde la formación del hipocampo al núcleo mamilar, al núcleo anterior del tálamo y al área septal.
- Es la proyección más voluminosa del hipotálamo.
- Su sección transversal da lugar a un síndrome amnésico agudo.

B. Fascículo prosencefálico interno (v. figs. 19-3 y 19-4)

- Atraviesa toda el área hipotalámica externa.
- Interconecta el área y los núcleos septales, el hipotálamo y el tegmento mesencefálico.

C. Tracto mamilotalámico (v. fig. 20-3)

- Se proyecta desde los núcleos mamilares al núcleo anterior del tálamo.

D. Pedúnculo mamilar (v. fig. 19-3)

- Conduce fibras desde los núcleos tegmentales posterior y anterior y los núcleos del rafe al cuerpo mamilar.

E. Tracto mamilotegmental (v. fig. 19-4)

- Conduce fibras desde los núcleos mamilares hacia los núcleos tegmentales posterior y anterior.

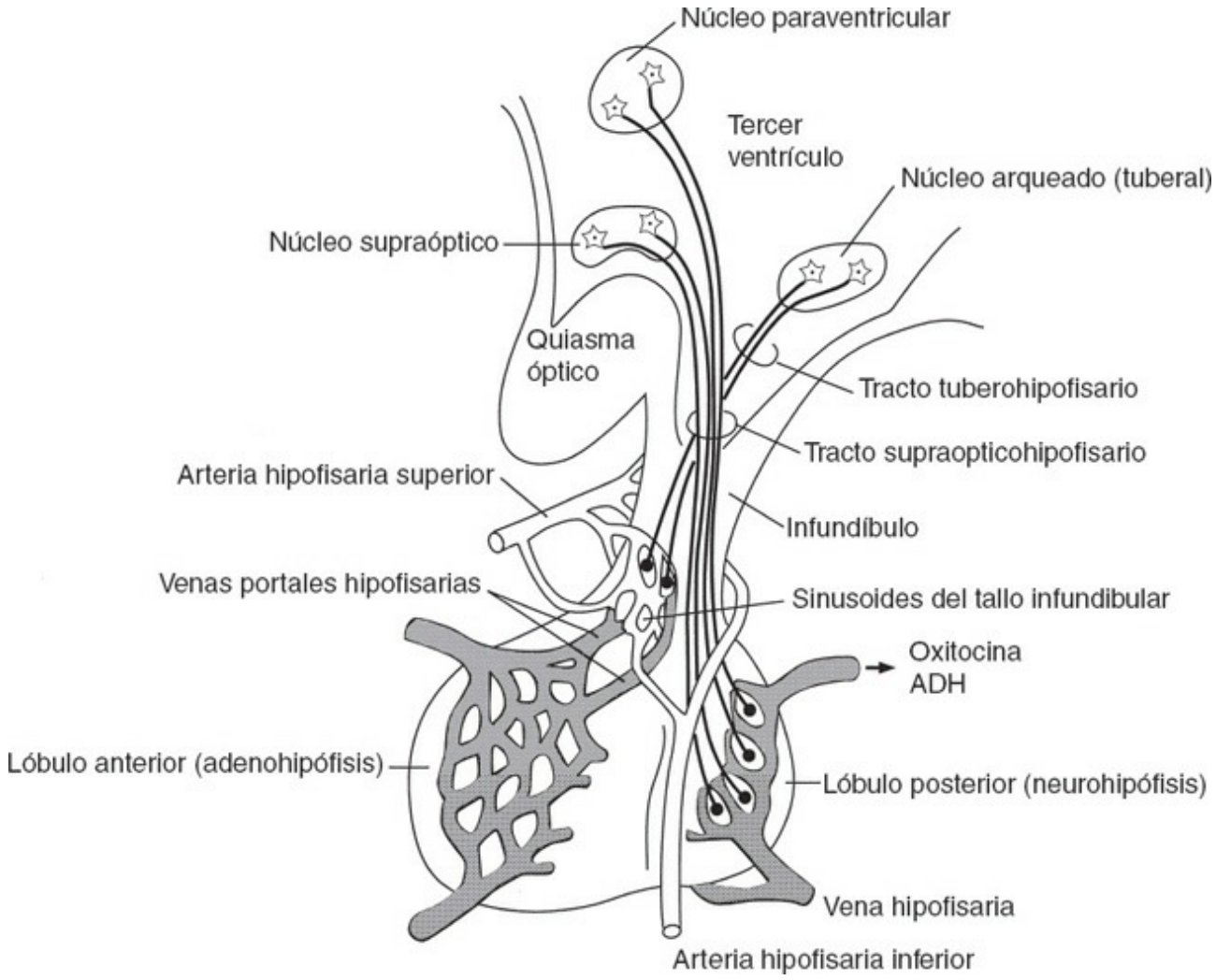

Figura 19-5. Sistema portal hipofisario. Los núcleos paraventricular y supraóptico producen ADH y oxitocina y transportan las sustancias por vía del tracto supraopticohipofisario al lecho capilar de la neurohipófisis. El núcleo arqueado del infundíbulo transporta hormonas liberadoras por vía del tracto tuberohipofisario a los sinusoides del tallo infundibular, que drenan en el plexo capilar secundario de la adenohipófisis. (Modificado con autorización de Fix JD. *High-Yield Neuroanatomy*, 3rd ed. Philadelphia: Lippincott Williams & Wilkins, 2005, pág. 133.)

F. Estría terminal (v. fig. 20-3)

- Es la vía más importante desde el complejo amigdaloide.
- Interconecta el área septal, el hipotálamo y el complejo amigdaloide.
- Está situada en el surco terminal, entre el núcleo caudado y el tálamo.

G. Vía amigdalofugal anterior (v. fig. 20-3)

- Interconecta el complejo amigdaloide y el hipotálamo.

H. Tracto supraopticohipofisario (fig. 19-5)

- Conduce fibras desde los núcleos supraóptico y paraventricular a la **neurohipófisis** (el lugar de liberación de ADH y oxitocina).

I. Tracto tuberohipofisario (tuberoinfundibular) (v. fig. 19-5)

- Conduce fibras desde el núcleo arqueado al sistema portal hipofisario del infundíbulo.

J. Fascículo longitudinal posterior (v. fig. 19-4)

- Se extiende desde el hipotálamo hasta la parte inferior del bulbo raquídeo.
- Se proyecta a los núcleos parasimpáticos del tronco encefálico.

K. Tracto hipotalamoespinal

- Contiene fibras vegetativas descendentes que ejercen influencia sobre las neuronas simpáticas preganglionares del cordón celular intermediolateral y las neuronas preganglionares del núcleo parasimpático sacro.
- Su interrupción por encima de D1 da lugar al síndrome de Horner.

VI. Consideraciones funcionales

A. Función vegetativa

- El SNV está regulado por los núcleos hipotalámicos.

1. Hipotálamo anterior

- Ejerce un efecto excitador sobre el sistema nervioso parasimpático.

2. Hipotálamo posterior

- Ejerce un efecto excitador sobre el sistema nervioso simpático.

B. Regulación térmica

1. Hipotálamo anterior

- Ayuda a **regular y mantener la temperatura corporal.**
- Su destrucción causa **hipertermia.**

2. Hipotálamo posterior

- Ayuda a **producir y conservar el calor.**
- Su destrucción causa una Incapacidad para regular la temperatura.

C. Regulación del balance hídrico

- La ADH controla la excreción renal de agua.

D. Regulación de la ingesta de alimentos

- Dos núcleos hipotalámicos intervienen en el control del apetito:

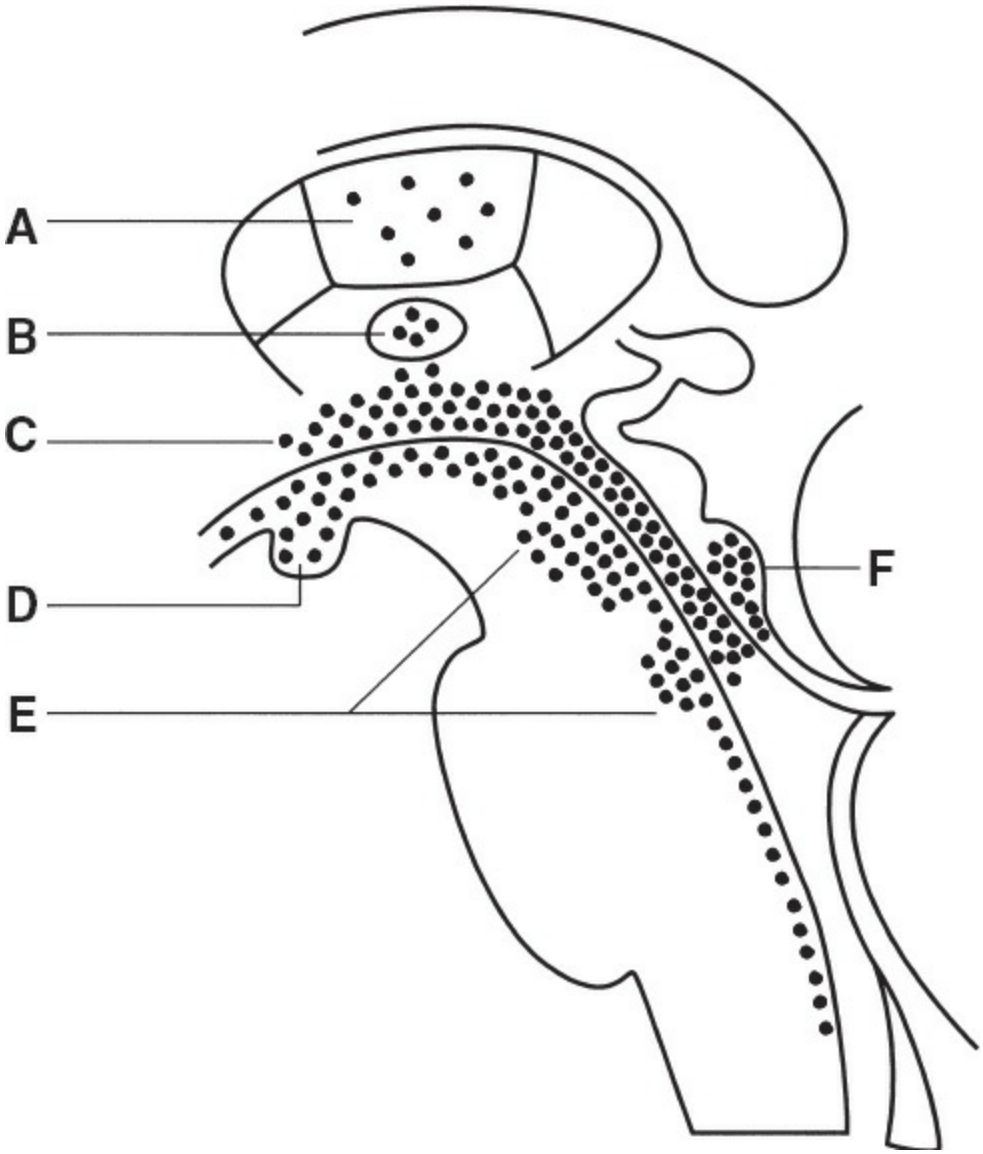

Figura 19-6. Corte sagital medio a través del tronco encefálico y el diencéfalo, donde se observa la distribución de las lesiones en la encefalopatía de Wernicke. **A)** Núcleo mediodorsal del tálamo. **B)** Masa intermedia. **C)** Área periventricular. **D)** Núcleos mamilares. **E)** Mesencéfalo y tegmento protuberancial. **F)** Colículo inferior. Las lesiones en los núcleos mamilares se asocian con la encefalopatía de Wernicke y el déficit de tiamina (vitamina B_1). (Modificado con autorización de Fix JD. *High-Yield Neuroanatomy*, 3rd ed. Philadelphia: Lippincott Williams & Wilkins, 2005, pág. 140.)

1. **Núcleo ventromedial** (v. III B 3 b)
2. **Núcleo hipotalámico externo**
   - Se denomina **centro del apetito o de la toma de alimentos.**
   - Su destrucción origina Inanición y emaciación.

E. Factores hipotalámicos liberadores e inhibidores de la liberación

- Se producen en el **núcleo arqueado** de la eminencia media.
- Se transportan al sistema portal hipofisario por vía del tracto tuberohipofisario.

- Dan lugar a la liberación o falta de liberación de las hormonas adenohipofisarias.
- Excepto la dopamina, son **péptidos** (hipofisotropinas):
  1. Hormona liberadora de tirotropina **(TRH)**
  2. Hormona liberadora de gonadotropina **(GnRH)**
  3. **Somatostatina** (hormona inhibidora de la hormona de crecimiento)
  4. Hormona liberadora de la hormona de crecimiento (GHRH)
  5. **Hormona liberadora de corticotropina (CRH)**
  6. **Factor inhibidor de prolactina (PIF)** y factor liberador de prolactina **(PRF)** (el **PIF** es la dopamina)

VII. Consideraciones clínicas

A. Craneofaringioma

- Es un tumor epidermoide congénito que, al parecer, procede de restos de la bolsa de Rathke.
- Suele estar calcificado.
- Es el **tumor supratentorial** más frecuente en la edad infantil.
- La presión sobre el quiasma provoca una **hemianopsia bitemporal.** La presión sobre el hipotálamo causa un **síndrome hipotalámico**, con adiposidad, diabetes insípida, disregulación térmica y somnolencia.

B. Adenoma hipofisario

- Constituye el 15 % de los **tumores infratentoriales** clínicamente sintomáticos.
- Raras veces se observa en niños.
- Cuando tiene actividad endocrina produce anomalías endocrinológicas (p. ej., amenorrea y galactorrea por un adenoma con secreción de prolactina, el tipo más común).
- La presión sobre el quiasma origina una **hemianopsia bitemporal** (en la mayoría de los casos hay asimetría de los defectos del campo visual). La presión sobre el hipotálamo puede causar un **síndrome hipotalámico.**

C. Encefalopatía de Wernicke (fig. 19-6)

- Se debe a un déficit de tiamina (vitamina $\mathbf{B_1}$).
- Se caracteriza por la tríada: **parálisis oculares, marcha atáxica y confusión mental.**
- Se hallan lesiones en el hipotálamo (principalmente en los tubérculos mamilares) y en la sustancia gris periacueductal del mesencéfalo.

TEST DE AUTOEVALUACIÓN

Instrucciones: *cada una de las preguntas o afirmaciones incompletas numeradas de este apartado va seguida de la respuesta o de la finalización de la afirmación. Seleccione* ***la respuesta*** *o la finalización de la frase* ***correctas*** *en cada caso.*

1. El núcleo sexualmente dimórfico está localizado en el

(A) núcleo anterior.
(B) núcleo arqueado.
(C) núcleo preóptico interno.
(D) núcleo posterior.
(E) núcleo ventromedial.

2. Una mujer de 40 años que ha tomado píldoras anticonceptivas presenta un historial de 4 meses de amenorrea y una hemianopsia bitemporal que se inició como una cuadrantanopsia bitemporal. ¿Cuál es la causa más probable de estos trastornos?

(A) Meningioma de la silla turca
(B) Meningioma del seno cavernoso
(C) Adenoma hipofisario
(D) Glioma óptico
(E) Aneurisma de la arteria comunicante anterior

3. ¿Cuál de las afirmaciones siguientes sobre el hipotálamo es la correcta?

(A) Es una división del subtálamo.
(B) Contiene el *tuber cinereum.*
(C) Su núcleo supraóptico recibe impulsos de la retina.
(D) No guarda relación con el sistema límbico.
(E) Sus núcleos dorsomedial y ventrome-dial están separados por las estrías medulares.

4. ¿Cuál de los siguientes es una estructura hipotalámica?

(A) Álveo
(B) Arqueado
(C) Fimbria
(D) Cruz
(E) Columna

Preguntas 5 a 11

Las opciones de respuestas para los ítems 5 a 11 son comunes. Seleccione una respuesta para cada ítem de la serie.

(A) *Fornix*
(B) Fascículo prosencefálico interno

(C) Estría terminal
(D) Pedúnculo mamilar
(E) Fascículo longitudinal posterior

Empareje cada una de las descripciones siguientes con la estructura que corresponda.

5. Se extiende desde el núcleo hipotalámico posterior hasta la parte inferior del bulbo raquídeo.

6. Interconecta el hipotálamo y el complejo amigdaloide.

7. Es la mayor proyección al hipotálamo.

8. Conecta el área septal con el tegmento mesencefálico.

9. Conduce fibras desde la formación del hipocampo hasta el núcleo mamilar.

10. Se localiza entre el núcleo caudado y el tálamo.

11. Separa el hipotálamo interno del hipotálamo externo.

Preguntas 12 a 20

Las opciones de respuestas para los ítems 12 a 20 son comunes. Seleccione una respuesta para cada ítem de la serie.
(A) Anorexia
(B) Craneofaringioma
(C) Diabetes insípida
(D) Hipertermia
(E) Incapacidad para regular la temperatura
(F) Obesidad y conducta feroz
(G) Adenoma hipofisario
(H) Encefalopatía de Wernicke

Empareje cada una de las descripciones siguientes con el proceso clínico apropiado.

12. Amenorrea y galactorrea

13. Lesiones hemorrágicas en los cuerpos mamilares

14. Se asocia con la bolsa de Rathke.

15. Destrucción de los núcleos hipotalámicos anteriores

16. Estimulación de los núcleos ventromediales

17. Lesiones bilaterales de los núcleos hipotalámicos ventromediales

18. Lesiones bilaterales de los núcleos hipotalámicos posteriores

19. Destrucción de los núcleos supraóptico y paraventricular

20. Se debe a un déficit de tiamina (vitamina B_1).

RESPUESTAS RAZONADAS

1. La respuesta es la C. El núcleo sexualmente dimórfico está localizado en el núcleo preóptico interno de la región preóptica.

2. La respuesta es la C. El adenoma hipofisario se caracteriza por amenorrea y defectos en los campos visuales, específicamente una hemianopsia bitemporal. El síndrome de amenorrea-galactorrea incluye anomalías visuales, amenorrea, galactorrea y aumento de la prolactina sérica.

3. La respuesta es la C. El núcleo supraquiasmático del hipotálamo recibe impulsos directos de la retina y participa en el control de los ritmos circadianos. El *tuber cinereum* está situado sobre el núcleo trigonal espinal. El sistema límbico tiene conexiones recíprocas con el hipotálamo. Las estrías medulares separan la cara posterior de la protuberancia de la cara dorsal del bulbo raquídeo.

4. La respuesta es la B. El núcleo arqueado es un núcleo periventricular en el *tuber cinereum*. Contiene neuronas que producen factores liberadores hipotalámicos y da lugar al tracto tuberohipofisario. Álveo, fimbria, cruz y columna son componentes del *fornix*.

5. La respuesta es la E. El fascículo longitudinal posterior se extiende desde el núcleo hipotalámico posterior hasta la parte inferior del bulbo raquídeo y se proyecta a los centros vegetativos del tronco encefálico. Contiene fibras ascendentes y descendentes.

6. La respuesta es la C. El complejo amigdaloide está interconectado con el hipotálamo por vía de la estría terminal y la vía amigdalofugal anterior.

7. La respuesta es la A. El *fornix* contiene 2,7 millones de fibras y es la mayor proyección al hipotálamo.

8. La respuesta es la B. El fascículo prosencefálico interno interconecta el área septal, el hipotálamo y el tegmento mesencefálico.

9. La respuesta es la A. El *fornix* se proyecta desde el subículo de la formación hipocámpica al núcleo mamilar del hipotálamo. El *fornix* se proyecta al núcleo anterior del tálamo, núcleos septales, región preóptica externa y núcleo de la banda diagonal de Broca.

10. La respuesta es la C. La estría terminal está situada en el surco terminal con la vena terminal, separa la cabeza del núcleo caudado y el tálamo e interconecta el complejo nuclear amigdaloide con el hipotálamo.

11. La respuesta es la A. La columna del *fornix* está situada entre el hipotálamo interno y el hipotálamo externo.

12. La respuesta es la G. La amenorrea y la galactorrea son consecuencia de un adenoma hipofisario secretor de prolactina, el tipo más común de este tumor.

13. La respuesta es la H. Las lesiones hemorrágicas en los tubérculos mamilares y en la sustancia gris periacueductal del mesencéfalo se observan en la encefalopatía de Wernicke.

14. La respuesta es la B. Los craneofaringiomas, tumores epidermoides congénitos, derivan de la bolsa de Rathke; son los tumores supratentoriales más comunes en la infancia.

15. La respuesta es la D. La destrucción de los núcleos hipotalámicos anteriores da lugar a hipertermia.

16. La respuesta es la A. La estimulación de los núcleos ventromediales inhibe los impulsos para la ingesta alimentaria, con emaciación (caquexia o anorexia). La destrucción de estos núcleos da lugar a hiperfagia y conducta feroz.

17. La respuesta es la F. Las lesiones bilaterales de los núcleos hipotalámicos ventromediales provocan hiperfagia y conducta feroz.

18. La respuesta es la E. Las lesiones bilaterales de los núcleos hipotalámicos posteriores dan lugar a inestabilidad termorreguladora (poiquilotermia). La destrucción bilateral aislada de la cara posterior del núcleo hipotalámico externo origina anorexia y emaciación.

19. La respuesta es la C. La destrucción de los núcleos supraóptico y paraventricular o del tracto supraopticohipofisario da lugar a diabetes insípida con polidipsia y poliuria.

20. La respuesta es la H. La encefalopatía de Wernicke se debe a un déficit de tiamina (vitamina B_1).

CAPÍTULO
20

Sistemas olfatorio, gustativo y límbico

I. Sistema olfatorio

- Participa en la modalidad aferente visceral especial (AVE) del **olfato,** por vía del nervio olfatorio (I par craneal).
- Es el único sistema sensorial que carece de conexión precortical en el tálamo.
- Se proyecta al tálamo, hipotálamo, amígdala y formación del hipocampo.

A. Vía olfatoria (fig. 20-1; v. fig. 1-2)

1. Células receptoras olfatorias

- Son quimiorreceptores.
- Su número es de 25 millones en cada lado.
- Se reemplazan durante toda la vida (pueden regenerarse).
- Se hallan en la mucosa nasal.
- Son **neuronas de primer orden** en la vía olfatoria.
- Son neuronas bipolares amielínicas cuyas proyecciones centrales constituyen el I par craneal.
- Poseen axones que penetran en el bulbo olfatorio y hacen sinapsis en los glomérulos olfatorios con **células mitrales y en penacho.**

2. Bulbo olfatorio

- Está situado en la lámina cribosa del hueso etmoides y recibe el nervio olfatorio.
- Contiene **células mitrales y en penacho** (neuronas de segundo orden) que se proyectan por vía del tracto olfatorio y las estrías olfatorias externas a la corteza olfatoria primaria y al núcleo amigdaloide.

3. Tracto olfatorio

- Contiene el **núcleo olfatorio anterior.**
- Da lugar a las **estrías olfatorias interna y externa.**
- Se proyecta al tracto olfatorio contralateral por vía de la comisura anterior.

4. Estría olfatoria externa

- Se proyecta a la corteza olfatoria primaria y al núcleo amigdaloide.

5. Corteza olfatoria primaria

- Está situada sobre el ***uncus*** de la circunvolución parahipocámpica (área 34).
- Recibe impulsos de la estría olfatoria externa.
- Está compuesta por las **cortezas prepiriforme y periamigdaloide.**
- Se proyecta al núcleo mediodorsal del tálamo por vía del núcleo amigdaloide al hipotálamo, y por vía de la corteza entorrinal (área 28) a la

formación del hipocampo.

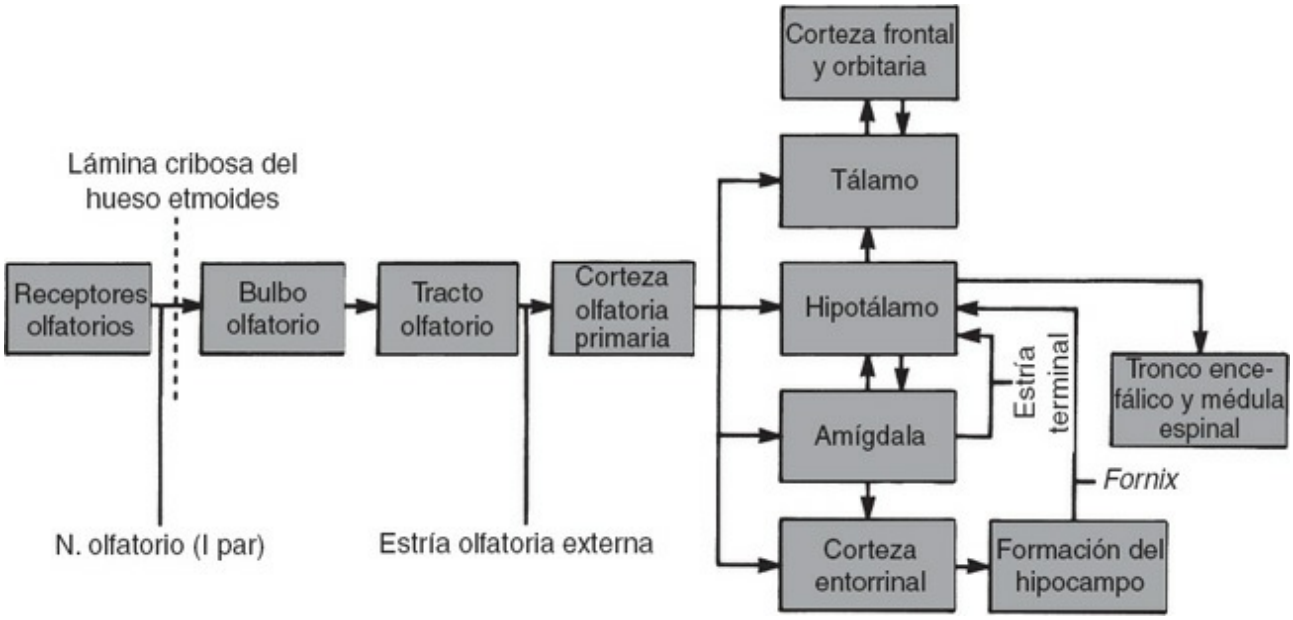

Figura 20-1. Vías del sistema olfatorio. El nervio olfatorio penetra en el bulbo olfatorio por vía de la lámina cribosa. Las células mitrales y en penacho del bulbo olfatorio se proyectan por vía de la estría olfatoria externa a la corteza olfatoria primaria (cortezas prepiriforme y periamigdaloide). La corteza olfatoria primaria se proyecta al hipotálamo, tálamo, núcleo amigdaloide y área entorrinal. El sistema olfatorio es el único sistema sensorial que se proyecta directamente a la corteza telencefálica, sin una conexión precortical en el tálamo.

6. **Núcleo mediodorsal del tálamo**
   - Se proyecta a la **corteza orbitofrontal,** donde tiene lugar la **percepción consciente del olor.**

B. Consideraciones clínicas

1. La **anosmia,** o pérdida del olfato, puede ocurrir a consecuencia de una lesión del nervio olfatorio; la anosmia es homolateral.
2. Los nervios olfatorios pueden lesionarse por **fracturas de la lámina cribosa, meningitis, meningiomas, gliomas o abscesos de los lóbulos frontales.**
3. **Alucinaciones olfatorias.** Pueden ser consecuencia de lesiones del *uncus* parahipocámpico.
4. **Síndrome de Foster-Kennedy**
   - Ocurre por un **meningioma del surco olfatorio,** que comprime el tracto olfatorio y el nervio óptico.
   - Da lugar a una anosmia homolateral, atrofia óptica y edema papilar contralateral.
5. **Fractura de la lámina cribosa del hueso etmoides.** Puede originar anosmia y rinorrea de líquido cefalorraquídeo.

II. Sistema gustativo

- Participa en la modalidad AVE del **gusto.**
- Interviene en la sensación gustativa que, junto al olfato, es de tipo químico. En sentido coloquial, el gusto puede ser una sensación olfativa.

A. Vía gustativa (fig. 20-2)

1. Células receptoras gustativas

- Son quimiorreceptores.
- Son células epiteliales modificadas, no neuronas.
- Se regeneran continuamente.
- Se localizan en las papilas gustativas de la lengua, la epiglotis y el paladar.

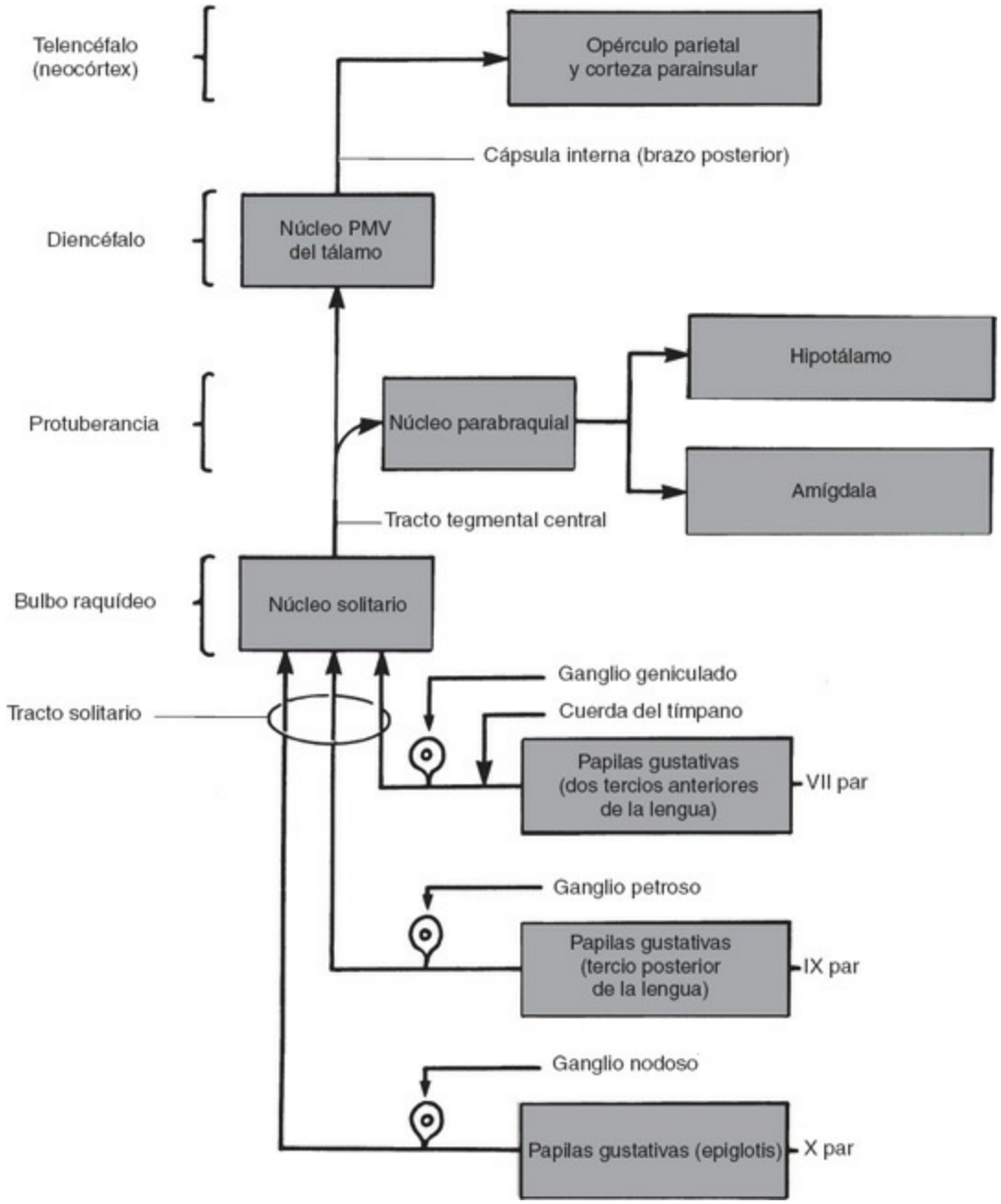

Figura 20-2. Vía gustativa. Los pares craneales VII, IX y X transmiten la información gustativa (AVE) desde los dos tercios anteriores de la lengua, el tercio posterior de la lengua y la epiglotis al tracto y núcleo solitarios; desde el núcleo solitario, por vía del tracto tegmental central, al núcleo parabraquial interno, y al núcleo posterome-dial ventral (PMV) del tálamo, al hipotálamo y al complejo amigdaloide. La corteza gustativa está localizada en el opérculo parietal y la corteza parainsular.

- Son inervadas por fibras AVE de los nervios facial (VII par), glosofaríngeo (IX par) y neumogástrico (X par).

2. Neuronas de primer orden

- Son **células ganglionares seudounipolares** situadas en el ganglio geniculado del VII par, en el ganglio petroso del IX par y en el ganglio

nudoso del X par.

- Se proyectan centralmente, por vía del tracto solitario, al núcleo solitario.

3. **Núcleo solitario**
   - Recibe impulsos gustativos de la lengua y la epiglotis.
   - Se proyecta homolateralmente, por vía del **tracto tegmental central,** al núcleo ventral posteromedial (VPM) del tálamo.
4. **Núcleo parabraquial de la protuberancia**
   - Recibe impulsos gustativos del núcleo solitario.
   - Proyecta impulsos gustativos al hipotálamo y la amígdala.
5. **Núcleo ventral posteromedial**
   - Se proyecta a la corteza gustativa del opérculo parietal (área 43) en la corteza parainsular.
6. **Corteza gustativa del área insular** (área 43)
   - Se proyecta, por vía de la corteza entorrinal (área 28), a la formación del hipocampo.

B. Percepción gustativa

1. **Prueba de la sensibilidad gustativa**
   - Debe abarcar los dos tercios anteriores de la lengua. Por motivos de incomodidad no hay que estimular el tercio posterior de la lengua.
2. Las **papilas gustativas** de la lengua detectan:
   a. Sabor dulce en la punta de la lengua
   b. Sabor salado en la parte posterolateral de la punta de la lengua
   c. Sabor amargo en las papilas circunvaladas
   d. Sabor ácido en los dos tercios anteriores de la cara dorsal de la lengua

C. Correlación clínica: ageusia (anestesia gustativa, o falta del sentido del gusto)

- Su causa más frecuente es el abuso del tabaco.
- Suele asociarse con lesiones periféricas del VII par (parálisis de Bell y patología del oído medio [cuerda del tímpano]) y del IX par.

III. Sistema límbico

- Se considera como el sustrato anatómico subyacente a la expresión conductual y emocional.
- Interviene en los sentimientos, la alimentación, la lucha, la huida y la actividad de apareamiento.
- Se expresa a través del hipotálamo por vía del sistema nervioso vegetativo (SNV).

A. Principales componentes y conexiones (fig. 20-3)

- Incluye estructuras del telencéfalo, diencéfalo y mesencéfalo.

1. **Corteza orbitofrontal** (v. fig. 1-2)
   - Participa en la percepción consciente del **olor.**
   - Tiene conexiones recíprocas con el núcleo mediodorsal del tálamo.
   - Está interconectado, por vía del haz prosencefálico interno, con el área septal y los núcleos hipotalámicos.
2. **Núcleo mediodorsal del tálamo**
   - Tiene conexiones recíprocas con las cortezas orbitofrontal y prefrontal y con el hipotálamo.
   - Recibe impulsos del núcleo amigdaloide.
   - Desempeña un papel en la **conducta afectiva y la memoria.**
3. **Núcleo anterior del tálamo**
   - Recibe impulsos del núcleo mamilar por vía del tracto mamilotalámico y el *fornix*.
   - Se proyecta a la circunvolución del cíngulo.
   - Es una conexión importante en el **circuito límbico de Papez.**
4. **Área septal** (v. figs. 1-4 y 23-1 B)
   - Es una estructura telencefálica.

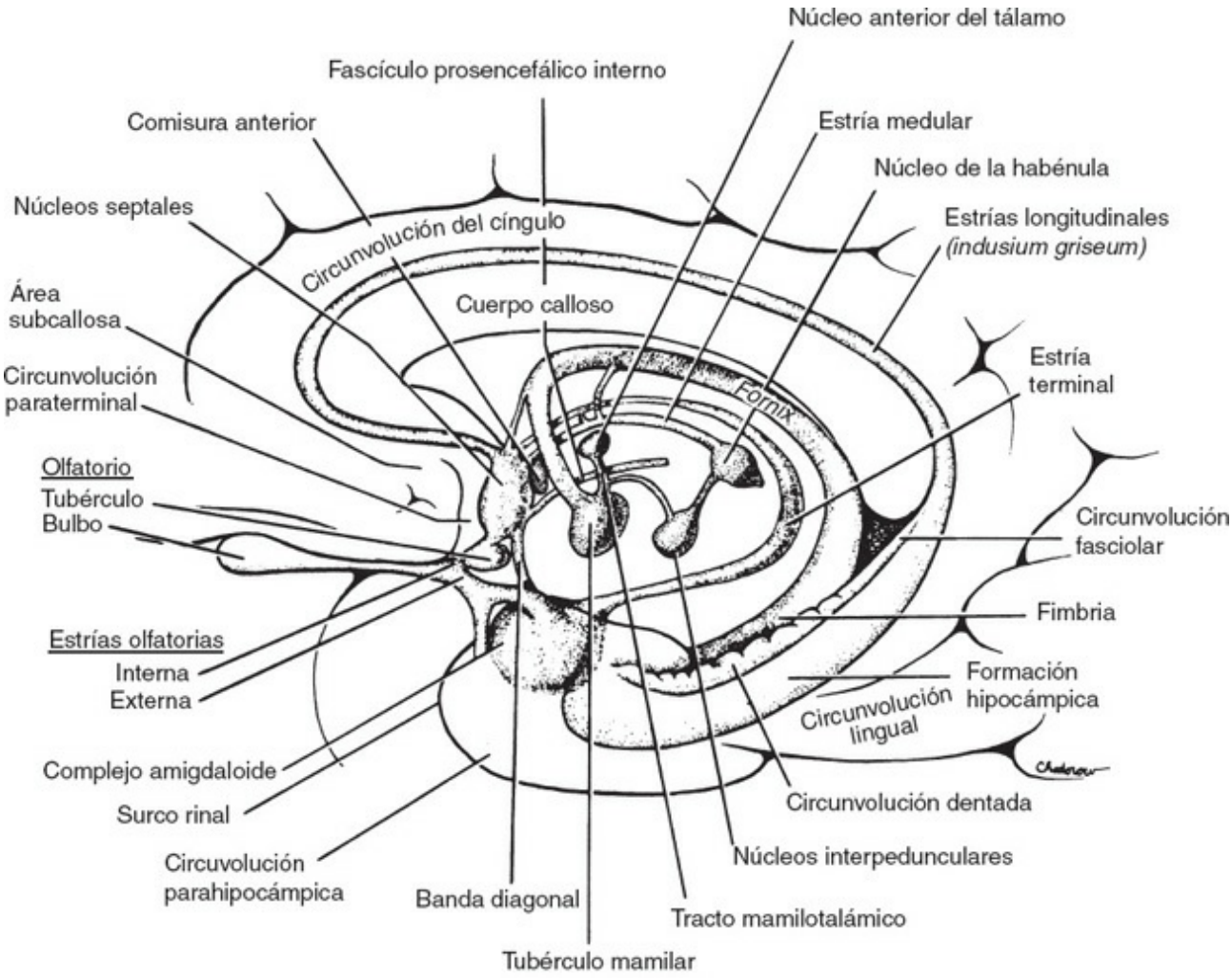

Figura 20-3. Principales estructuras subcorticales del sistema límbico. El *fornix* se proyecta desde la formación hipocámpica a los núcleos septales (*fornix* precomisural) y al tubérculo mamilar (*fornix* poscomisural). La vía principal desde el núcleo amigdaloide es la estría terminal, que finaliza en los núcleos septales y el hipotálamo. La estría medular del tálamo conecta los núcleos septales con el núcleo de la habénula. (Reimpreso con autorización de Carpenter MB, Sutlin J. *Human Neuroanatomy*. Baltimore: Williams & Wilkins, 1983, pág. 618.)

- Comprende un área septal cortical, que incluye la circunvolución paraterminal y el área subcallosa.
- Comprende un área septal subcortical (los núcleos septales), situada entre el septo pelúcido y la comisura anterior.
- Tiene conexiones recíprocas con la formación del hipocampo, por vía del *fornix*.
- Tiene conexiones recíprocas con el hipotálamo, por vía del fascículo prosencefálico interno.
- Se proyecta, por vía de la **estría medular** (del tálamo) al **núcleo de la habénula.**

5. Lóbulo límbico (v.fig. 23-1 B)

- Incluye el **área subcallosa,** la **circunvolución paraterminal,** la

circunvolución del cíngulo y el **istmo** y la **circunvolución parahipocámpica,** que incluye el ***uncus*** (v. fig. 1-4).

- Contiene, enterrados en la circunvolución parahipocámpica, la **formación hipocámpica** y el **complejo nuclear amigdaloide.**

6. **Formación hipocámpica** (fig. 20-4)
   - Funciona en el aprendizaje, la memoria y el reconocimiento de lo nuevo.
   - Recibe impulsos importantes por vía de la corteza entorrinal.
   - Proyecta impulsos importantes por vía del *fornix*.

   a. Principales estructuras de la formación hipocámpica
      - Proyecta impulsos, por vía del *fornix*, al área septal y los núcleos mamilares.

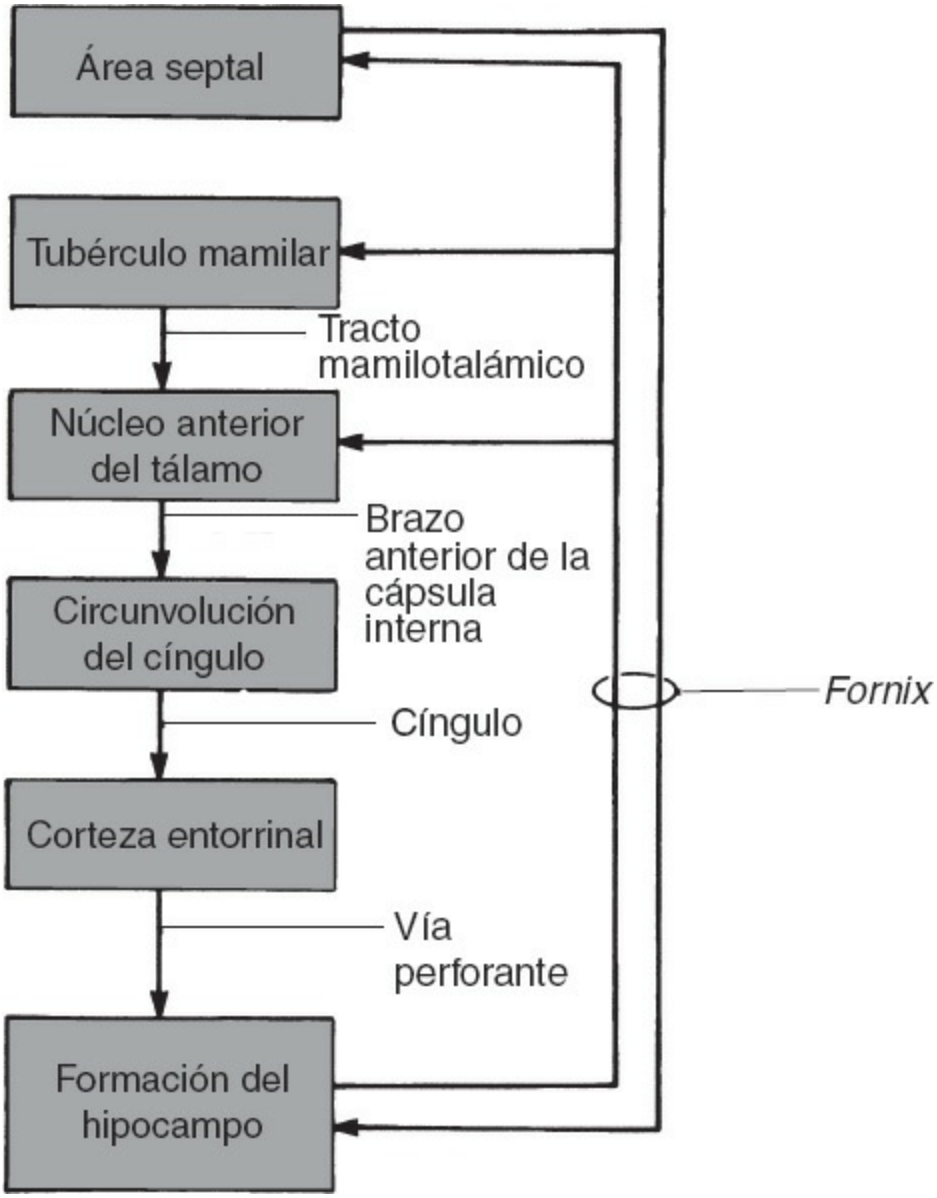

Figura 20-4. Conexiones límbicas. Principales conexiones aferentes y eferentes de la formación hipocámpica. El

circuito de Papez es: formación hipocámpica → núcleo mamilar → núcleo talámico anterior → circunvolución del cí ngulo → formación hipocámpica. La formación hipocámpica consta de tres componentes: el hipocampo propiamente dicho (asta de Ammon), el subículo y la circunvolución dentada. El hipocampo se proyecta al área septal; el subículo, a los núcleos mamilares, y la circunvolución dentada no se proyecta más allá de la formación hipocámpica.

- Recibe impulsos del área septal, por vía del *fornix*.
- Recibe impulsos, por vía de la corteza entorrinal (área 28), como la vía alveolar al hipocampo y la vía perforante, a la circunvolución dentada.

(1) Circunvolución dentada (v. fig. 1-4)

- Posee un arquicórtex de tres capas.
- Contiene **células granulosas** que reciben impulsos del hipocampo y los proyectan a las células piramidales del hipocampo y el subículo.

(2) Hipocampo (asta de Ammon)

- Posee un arquicórtex de tres capas.
- Contiene **células piramidales** que se proyectan, por vía del *fornix*, al área septal y al hipotálamo.
- Se divide en 4 áreas citoarquitectónicas (CA1-CA4); la CA1 (sector de Sommer) es especialmente vulnerable a la hipoxia (fig. 20-5).

(3) Subículo

- Recibe impulsos por vía de las células piramidales del hipocampo.
- Se proyecta, por vía del *fornix*, a los núcleos mamilares y al núcleo anterior del tálamo.

b. Principales conexiones aferentes a la formación hipocámpica (v. figs. 20-4 y 20-5)

(1) Cortezas de asociación cerebrales (áreas 19, 22 y 7)

(2) Área septal

(3) Núcleo anterior del tálamo, por vía de la circunvolución del cíngulo, el cíngulo y la corteza entorrinal

c. Principales conexiones eferentes de la formación hipocámpica (v. figs. 20-4 y 20-5)

(1) Núcleo mamilar del hipotálamo

(2) Área septal

(3) Núcleo anterior del tálamo

7. Complejo amigdaloide (amígdala) (fig. 20-6)

- Es un ganglio basal subyacente al *uncus* parahipocámpico.

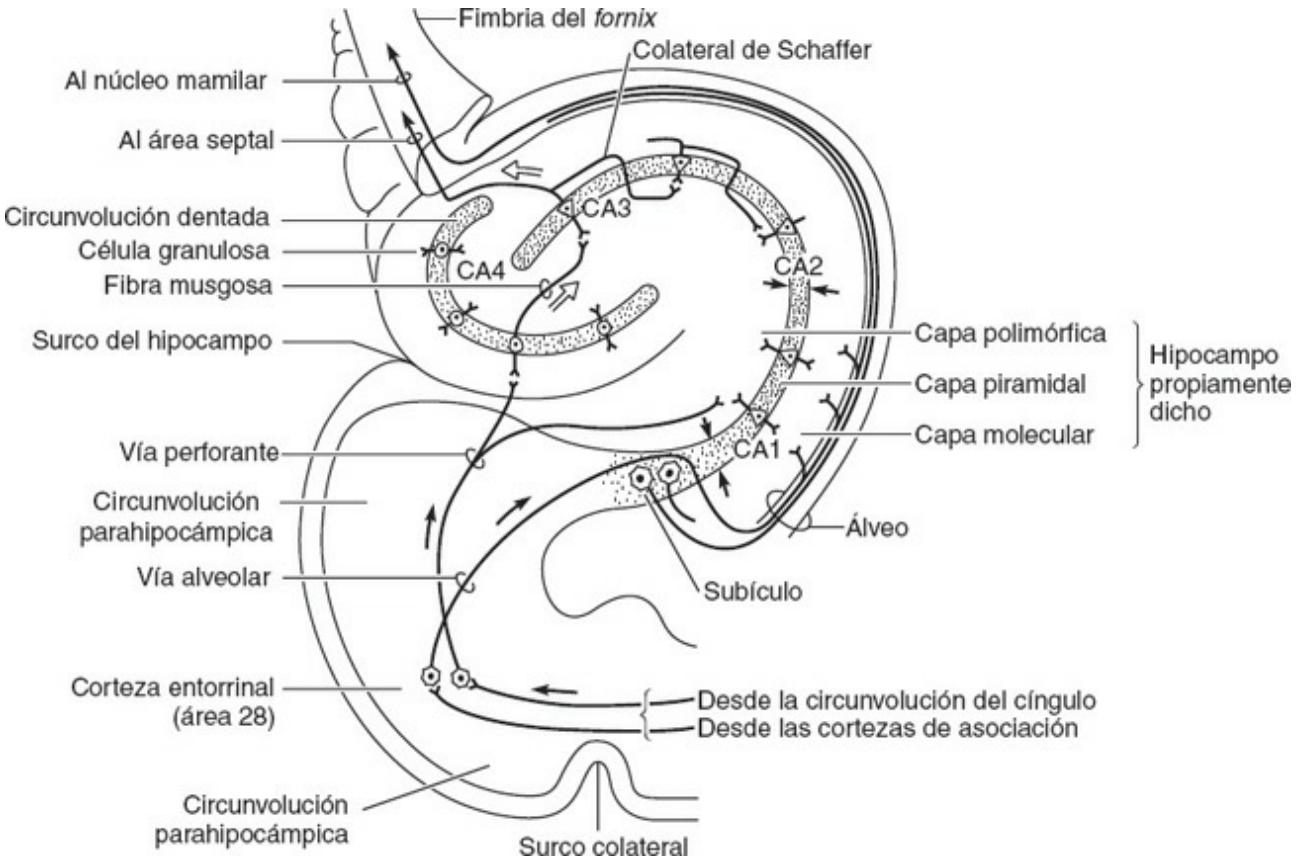

Figura 20-5. Principales conexiones de la formación del hipocampo. La formación del hipocampo (FH) se compone de tres partes: el hipocampo, la circunvolución dentada y el subículo. Las dos principales vías hipotalámicas eferentes son: 1) célula granulosa, por vía de la fibra musgosa a la célula piramidal, por vía del *fornix* precomisural a los núcleos septales, y 2) neurona subicular, por vía del *fornix* poscomisural al núcleo mamilar interno. La FH desempeña un importante papel en el aprendizaje y la memoria; sus lesiones dan lugar a un déficit de la memoria para los hechos recientes. En la enfermedad de Alzheimer, la pérdida de células en la FH y en la corteza entorrinal conduce a una pérdida de la memoria y la función cognitiva. AA, asta de Ammon. El sector CA1 es muy sensible a la hipoxia (paro cardíaco o *ictus*).

- Cuando se estimula produce actividades asociadas con la alimentación y la nutrición.
- Cuando se estimula puede causar furia y conducta agresiva.
- Se divide en un grupo corticomedial y un grupo basolateral. El grupo corticomedial recibe impulsos olfatorios; el basolateral, grandes impulsos corticales.

a. Principales conexiones aferentes al complejo amigdaloide (v. fig. 20-6)

- **Desde** las siguientes estructuras:
  - **(1) Bulbo y corteza olfatorios**
  - **(2) Corteza cerebral** (cortezas límbica y de asociación sensorial)
  - **(3) Hipotálamo**

b. Principales conexiones eferentes del complejo amigdaloide (v. fig. 20-

6)

- **A** las siguientes estructuras:
  - **(1) Corteza cerebral** (cortezas límbica y de asociación sensorial)
  - **(2) Hipotálamo**
  - **(3) Tronco encefálico y médula espinal**

8. Hipotálamo

- Es una parte importante del sistema límbico que se proyecta al tronco encefálico y la médula espinal (v. cap. 19).

9. Núcleos mesencefálicos límbicos

a. Área tegmental anterior (v. fig. 22-2)

- Proyecta fibras dopaminérgicas ascendentes a todas las estructuras límbicas.

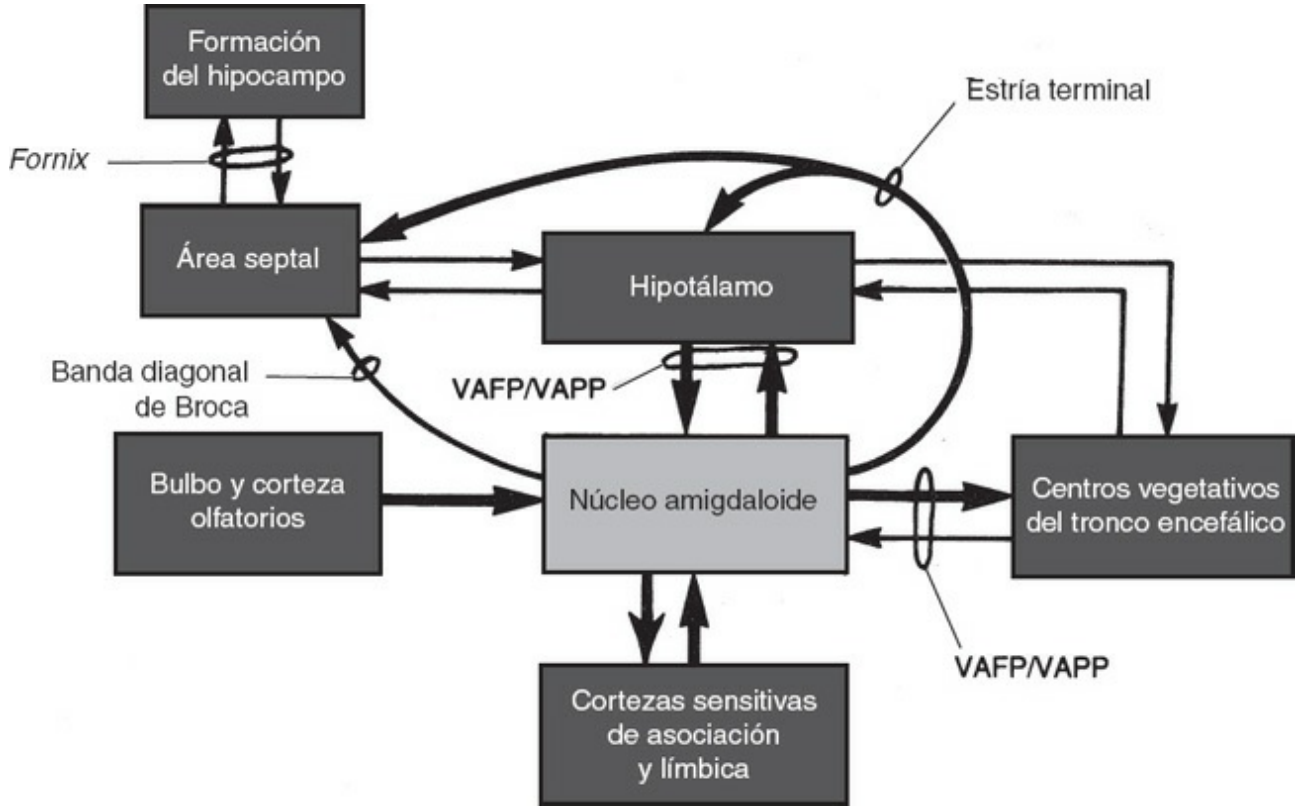

Figura 20-6. Principales conexiones del núcleo amigdaloide. El núcleo amigdaloide recibe impulsos desde tres fuentes principales: el sistema olfatorio, las cortezas sensitivas de asociación y límbica y el hipotálamo. Los principales impulsos eferentes desde el núcleo amigdaloide se producen por vía de dos canales: la estría terminal se proyecta al hipotálamo y al área septal, y la vía amigdalofugal anterior (VAFP) se proyecta al hipotálamo, al tronco encefálico y a la médula espinal. Un fascículo eferente más pequeño, la banda diagonal de Broca, se proyecta al área septal. Las fibras aferentes desde el hipotálamo y el tronco encefálico penetran en el núcleo amigdaloide por la vía amigdalopetal anterior (VAPP).

b. Núcleos del rafe mesencefálicos (v. fig. 22-4)

- Proyectan fibras serotoninérgicas ascendentes a todas las estructuras

límbicas.

c. *Locus caeruleus* (v. fig. 22-3)

- Proyecta fibras noradrenérgicas ascendentes a todas las estructuras límbicas.

B. Principales sistemas de fibras límbicas (v. figs. 20-3, 20-4 y 20-6)

1. *Fornix* (v. figs. 1-4, 1-5 y 20-3)

- Se proyecta desde la formación hipocámpica al hipotálamo (núcleo mamilar), al núcleo anterior del tálamo y al área septal.
- Se proyecta desde el área septal a la formación del hipocampo.

2. Estría terminal

- Está situada entre el tálamo y el núcleo caudado.
- Se proyecta desde la amígdala al hipotálamo y al área septal.

3. Vía amigdalofugal anterior

- Se proyecta desde la amígdala al hipotálamo, tálamo, tronco encefálico y médula espinal.

4. Estría medular (del tálamo)

- Se proyecta desde el área septal al núcleo de la habénula.

5. Banda diagonal de Broca

- Forma el límite interno de la sustancia perforada anterior.
- Interconecta el núcleo amigdaloide y el área septal.

6. Tracto retroflexo (tracto habenulointerpeduncular)

- Se proyecta desde el núcleo de la habénula (epitálamo) al núcleo interpeduncular (mesencéfalo).

C. Circuito de Papez (v. fig. 20-4)

- Es una vía circular que interconecta las principales estructuras límbicas.
- Contiene las siguientes estaciones:

1. Formación del hipocampo

- Se proyecta al núcleo mamilar por vía del *fornix*.

2. Cuerpo mamilar

- Se proyecta al núcleo anterior del tálamo por vía del **tracto mamilotalámico.**

3. Núcleo anterior del tálamo

- Se proyecta a la **circunvolución del cíngulo.**
- Recibe el tracto mamilotalámico.

4. Circunvolución del cíngulo

- Se proyecta, por vía de la corteza entorrinal, a la formación del hipocampo (v. fig. 20-5).

D. Consideraciones funcionales y clínicas

1. Hipocampo

- Posee un umbral bajo para la actividad convulsiva.
- Interviene en el aprendizaje y la memoria.
- Su ablación bilateral da lugar a una **incapacidad para elaborar la memoria a largo plazo.**

2. Circunvolución del cíngulo

- Sus lesiones originan **acinesia, mutismo, apatía e indiferencia al dolor.**

3. Núcleo amigdaloide

- Modula las actividades hipotalámicas y endocrinas.
- Posee las concentraciones más elevadas de receptores opioides en el cerebro.
- Posee las concentraciones más elevadas de receptores de estradiol.
- Sus lesiones bilaterales originan **placidez y pérdida del temor, la furia y la agresividad.**

4. Síndrome de Klüver-Bucy

- Se produce por la ablación de los polos temporales, incluidos los núcleos amigdaloides, las formaciones del hipocampo y el neocórtex temporal anterior.
- Puede ocurrir a consecuencia de intervenciones quirúrgicas sobre el lóbulo temporal por epilepsia; también se observa en la encefalitis vírica (p. ej., el virus del herpes simple afecta predominantemente a los lóbulos temporales) y en las contusiones del lóbulo temporal por traumatismos craneanos.
- Se caracteriza por placidez, hipersexualidad, hiperfagia y ceguera psíquica (agnosia visual).

5. Tubérculos mamilares y núcleo mediodorsal del tálamo

- Se lesionan en el alcoholismo crónico y el déficit de tiamina (vitamina B_1), con **síndrome de Korsakoff** (síndrome amnésico-confabulatorio). Se considera que este síndrome es un estadio crónico tardío de la encefalopatía de Wernicke (v. fig. 19-6). Los signos clínicos incluyen trastornos de la memoria (amnesia), confabulación y desorientación temporoespacial.

TEST DE AUTOEVALUACIÓN

Instrucciones: *cada una de las preguntas o afirmaciones incompletas numeradas de este apartado va seguida de la respuesta o de la finalización de la afirmación. Seleccione* ***la respuesta*** *o la finalización de la frase* ***correctas*** *en cada caso.*

1. ¿Cuál es el hueso cuya fractura es más probable que origine una rinorrea?

(A) Etmoides
(B) Frontal
(C) Lagrimal
(D) Nasal
(E) Palatino

2. Un paciente se presenta con agnosia visual y es remitido a una unidad de psiquiatría. La causa más probable de la ceguera psíquica es una lesión bilateral del/de la

(A) núcleo de los septos *accumbens.*
(B) amígdala.
(C) hipocampo.
(D) colículo superior.
(E) subículo.

3. ¿Quién escribió el trabajo clásico *A Proposed Mechanism of Emotion*, que describe una vía principal del sistema límbico?

(A) Klüver y Bucy
(B) Wernicke y Korsakoff
(C) Papez
(D) Liepmann
(E) Brodmann

4. Una mujer de 40 años es remitida a una unidad de psiquiatría con signos de ninfomanía que se manifestaron por primera vez después de un accidente de automóvil. El lugar más probable de la lesión responsable de este cuadro es la/el

(A) circunvolución dentada.
(B) asta de Ammon.
(C) subículo.
(D) amígdala.
(E) álveo.

5. Un hombre de 40 años ingresó en el hospital y fue explorado por un neurólogo de plantilla. El examen reveló lo siguiente: abuso del alcohol, parálisis de la mirada conjugada, nistagmo, confusión y pérdida de memoria. Estos síntomas se deben probablemente a un déficit de

(A) vitamina A.
(B) vitamina B_1.
(C) vitamina B_6.
(D) vitamina B_{12}.
(E) niacina.

6. ¿Cuál es la estructura cuya ablación bilateral ocasiona la incapacidad para la memoria a largo plazo?
(A) Hipocampo
(B) Amígdala
(C) Circunvolución del cíngulo
(D) Hipotálamo
(E) Área tegmental anterior

7. Una mujer de 50 años se presenta con anosmia bilateral, atrofia óptica y edema papilar contralateral. El síndrome es el de
(A) Foster-Kennedy.
(B) Edinger-Westphal.
(C) Brown-Séquard.
(D) Klüver-Bucy.
(E) Wernicke-Korsakoff.

Preguntas 8 a 12

Las opciones de respuestas para los ítems 8 a 12 son comunes. Seleccione una respuesta para cada ítem en la serie.
(A) Estría terminal
(B) Estría medular
(C) Fascículo prosencefálico interno
(D) Tracto retroflexo
(E) Banda diagonal de Broca

Empareje la característica con la estructura más apropiada.

8. Se compone de fibras septohabenulares.

9. Forma el límite interno de la sustancia perforada anterior.

10. Se localiza entre el tálamo y el núcleo caudado.

11. Se proyecta desde el epitálamo al tegmento mesencefálico.

12. Es una vía eferente principal desde la amígdala.

Preguntas 13 a 16

Las opciones de respuestas para los ítems 13 a 16 son comunes. Seleccione una respuesta para cada ítem en la serie.

(A) Amígdala
(B) Formación del hipocampo
(C) A y B
(D) Ni A ni B

Empareje la característica con la estructura más apropiada.

13. Se localiza en el lóbulo temporal.

14. Se destruye en el síndrome de Klüver-Bucy.

15. Se proyecta por vía de la estría terminal.

16. Recibe impulsos olfatorios directos.

RESPUESTAS RAZONADAS

1. La respuesta es la A. La rinorrea sería consecuencia de una fractura de la lámina cribosa del hueso etmoides, con desgarro de la membrana aracnoides y fuga del líquido cefalorraquídeo a la cavidad nasal.

2. La respuesta es la B. Las lesiones bilaterales de la amígdala dan lugar a ceguera psíquica o incapacidad para reconocer visualmente los objetos. El paciente puede ver el objeto, pero no entiende lo que ve. Las lesiones bilaterales del hipocampo provocan pérdida de memoria (p. ej., encefalitis vírica). Las lesiones del colículo superior originan parálisis de la mirada hacia arriba y abajo.

3. La respuesta es la C. Papez escribió *A Proposed Mechanism of Emotion*. El circuito es el siguiente: formación del hipocampo →tubérculo mamilar → núcleo anterior del tálamo → circunvolución del cíngulo → corteza entorrinal → formación del hipocampo (v. fig. 20-4). El síndrome de Klüver-Bucy se caracteriza por placidez, hipersexualidad, hiperfagia y ceguera psíquica (agnosia visual). El síndrome de Wernicke-Korsakoff se caracteriza por abuso del alcohol que da lugar a un déficit de tiamina, parálisis de la mirada conjugada, ataxia, confusión y pérdida de memoria. Liepmann es conocido por su obra clásica sobre ataxias. Brodmann es conocido por sus mapas cerebrales, llamados áreas de Brodmann.

4. La respuesta es la D. La ablación bilateral de la corteza temporal inferior da lugar a una lesión de la amígdala, con hipersexualidad, hiperfagia, docilidad y ceguera psíquica (síndrome de Klüver-Bucy).

5. La respuesta es la B. El déficit de vitamina B_1 da lugar al síndrome de Wernicke-Korsakoff; la tríada clínica clásica de la encefalopatía de Wernicke consiste en confusión, ataxia de la marcha y oftalmoplejía. El síndrome de Korsakoff se compone de una alteración profunda de la memoria y confabulación. El déficit de vitamina A da lugar a un trastorno de la visión nocturna; cuando se ingiere en exceso, la vitamina A puede originar un seudotumor cerebral. La piridoxina (vitamina B_6) se utiliza para prevenir la neuropatía por isoniazida. El déficit de vitamina B_{12} da lugar a anemia y degeneración combinada subaguda. La niacina (ácido nicotínico) es necesaria para prevenir la pelagra.

6. La respuesta es la A. La ablación bilateral del hipocampo da lugar a la incapacidad para elaborar recuerdos a largo plazo. El hipocampo desempeña un papel principal en el aprendizaje y la memoria.

7. La respuesta es la A. El síndrome de Foster-Kennedy incluye anosmia homolateral, atrofia óptica y edema papilar contralateral; la presión sobre el tracto olfatorio causa anosmia homolateral; la presión sobre el nervio óptico, atrofia óptica homolateral,

escotoma central y edema papilar contralateral. Edinger y Westphal describieron este núcleo parasimpático del mesencéfalo anterior. El síndrome de Brown-Séquard se asocia a una hemisección medular. Klüver y Bucy describieron el síndrome del lóbulo límbico. El síndrome de Wernicke-Korsakoff se compone de la encefalopatía de Wernicke y la psicosis de Korsakoff.

8. La respuesta es la B. La estría medular (del tálamo) contiene fibras septohabenulares (es decir, fibras que se proyectan desde los núcleos septales a los núcleos de la habénula). La estría medular (en singular) no debe confundirse con las estrías medulares (en plural). Las estrías medulares (rombencefálicas) surgen de los núcleos arqueados bulbares y se observan en el suelo de la fosa romboidea.

9. La respuesta es la E. La banda diagonal de Broca es el borde interno de la sustancia perforada anterior. Este haz de fibras contiene fibras amigdaloseptales y septoamigdalares. El núcleo de la banda diagonal se proyecta, por vía del *fornix*, a la formación del hipocampo.

10. La respuesta es la A. La estría terminal y la vena terminal están situadas en el surco terminal, entre el tálamo y el núcleo caudado.

11. La respuesta es la D. El tracto retroflexo contiene fibras habenulointerpedunculares que se proyectan desde los núcleos de la habénula epitalámicos al núcleo interpeduncular del tegmento mesencefálico.

12. La respuesta es la A. La estría terminal es una vía eferente principal desde la amígdala. Se proyecta al área septal y al núcleo del lecho de la estría terminal.

13. La respuesta es la C. La formación del hipocampo y la amígdala se hallan en la circunvolución parahipocámpica del lóbulo temporal (límbico).

14. La respuesta es la C. La formación del hipocampo y la amígdala intervienen en el síndrome de Klüver-Bucy.

15. La respuesta es la A. La amígdala se proyecta por vía de la estría terminal y de la vía amigdalofugal anterior. La estría terminal es la proyección más prominente desde el complejo amigdaloide.

16. La respuesta es la A. La amígdala recibe impulsos olfatorios directos e indirectos.

CAPÍTULO
21

Ganglios basales y sistema motor estriado

I. Ganglios basales (fig. 21-1)

- Consisten en núcleos (sustancia gris) subcorticales situados en el interior de los hemisferios cerebrales.

A. Componentes

1. **Núcleo caudado**
2. **Putamen**
3. **Globo pálido**
4. **Amígdala (complejo nuclear amigdaloide)** (v. cap. 20 III A 7)
5. **Claustro**
   - Está localizado entre el putamen y la corteza insular y entre la cápsula externa y la cápsula extrema.

B. Agrupamientos de los ganglios basales

1. **Estriado (neoestriado)**
   - Se compone del **núcleo caudado** y el **putamen**, similares en cuanto a su estructura y conexiones y con un origen embriológico común.
2. **Núcleo lentiforme**
   - Está formado por el **putamen** y el **globo pálido.**
3. **Cuerpo estriado**
   - Se compone del **núcleo lentiforme** y el **núcleo caudado.**

II. Sistema motor estriado (v. fig. 21-1)

- Se denomina también **sistema motor extrapiramidal.**
- Desempeña un papel en el inicio y la ejecución de la actividad motora somática, especialmente los movimientos voluntarios.
- Interviene en la actividad motora estereotipada automática de naturaleza postural y refleja.
- Ejerce su influencia en las actividades motoras por vía del tálamo, la corteza motora y los sistemas corticobulbar y corticoespinal.

A. Componentes del sistema estriado

- Está formado por los siguientes núcleos:

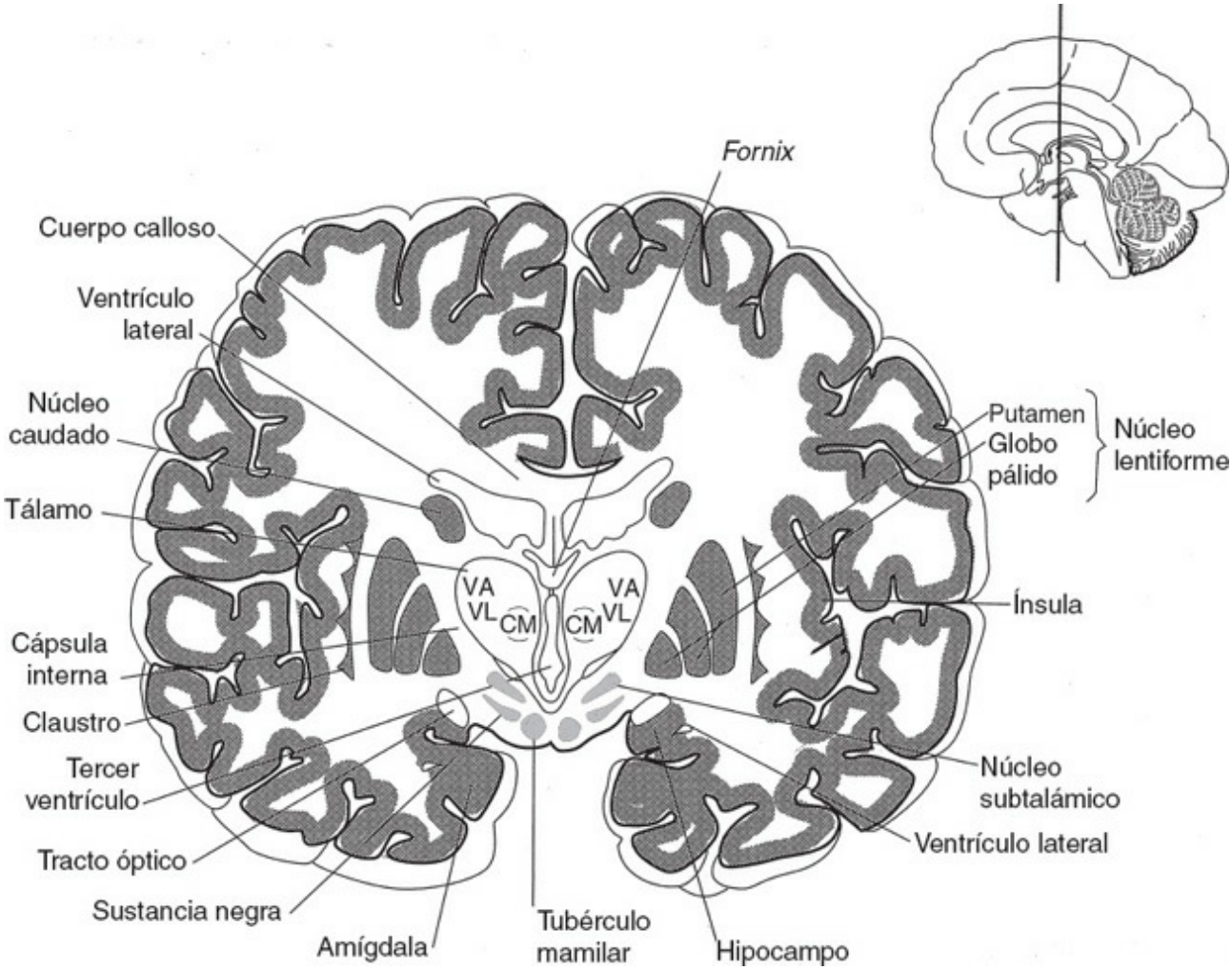

Figura 21-1. Corte coronal a través de la parte media del tálamo, a nivel de los tubérculos mamilares. Todos los ganglios basales son prominentes a este nivel e incluyen el estriado y el núcleo lentiforme. El núcleo subtalámico y la sustancia negra son componentes importantes del sistema motor estriado. Núcleos: CM, ventromedial; VA, ventral anterior; VL, ventral lateral. (Modificado con autorización de Fix JD. *High-Yield Neuroanatomy*, 3rd ed. Philadelphia: Lippincott Williams & Wilkins, 2005, pág. 142.)

1. **Estriado (caudadoputamen o neoestriado)**
   a. **Núcleo caudado**
   b. **Putamen**
2. **Globo pálido (pálido o paleoestriado)**
   a. **Segmento medial (interno)**
      - Se halla adyacente a la cápsula interna.
   b. **Segmento lateral (externo)**
      - Se halla adyacente al putamen.
3. **Núcleo subtalámico**
   - Está situado entre la cápsula interna y el tálamo, y entre la cápsula interna y el fascículo lenticular.
4. **Tálamo**

a. Núcleo ventral anterior

b. Núcleo ventral lateral

c. Núcleo centromediano

5. Sustancia negra

a. Parte compacta

- Contiene neuronas dopaminérgicas, con el pigmento melanina.

b. Parte reticular

- Contiene neuronas GABA (ácido γ-aminobutírico)-érgicas.

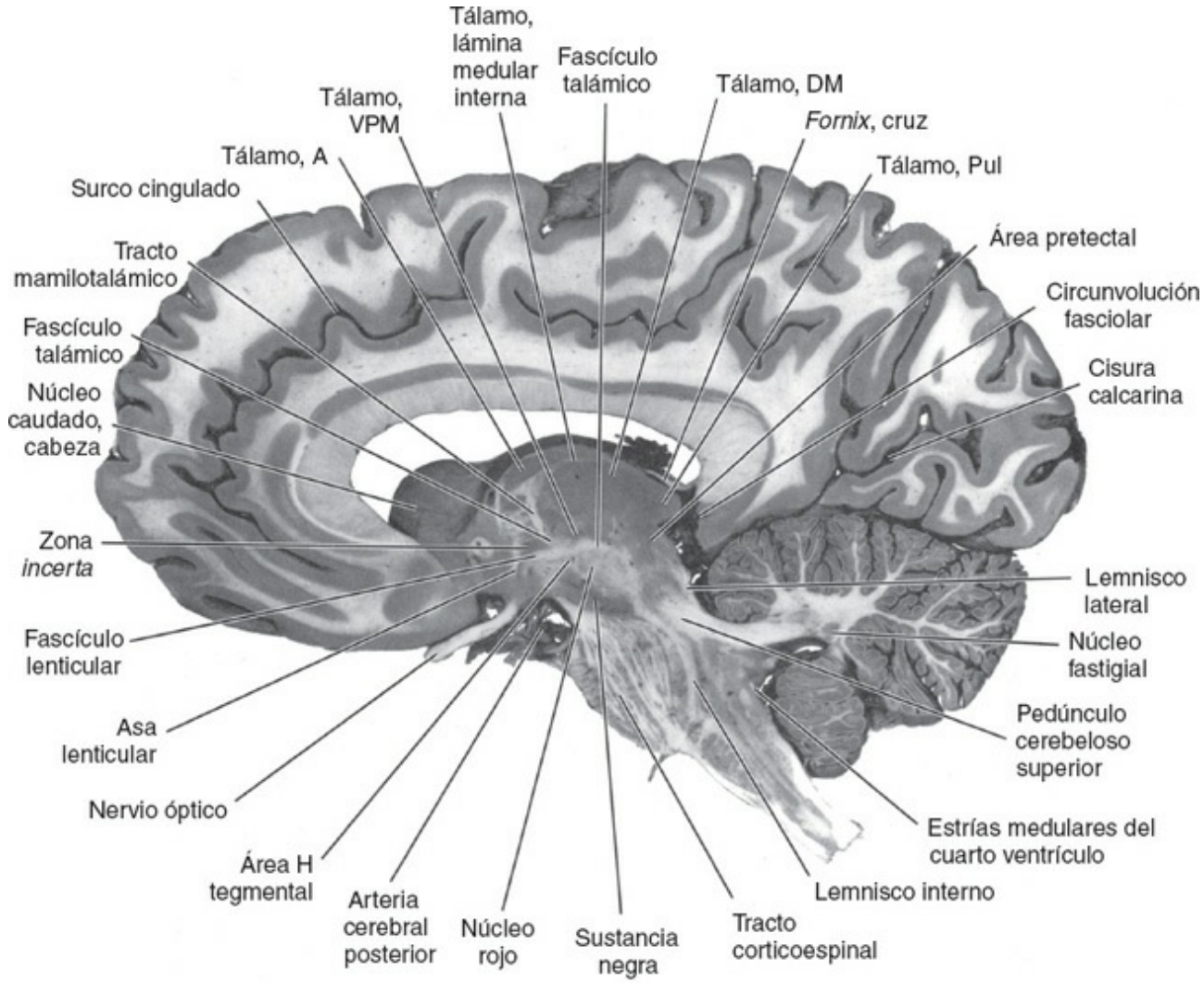

Figura 21-2. Corte parasagital a través del núcleo caudado y la sustancia negra. A, anterior; DM, dorso mediano; VPM, ventral posteriomediano. (Modificado con autorización de Woolsey TA, Hanaway J, Gado MH. *The Brain Atlas: A Visual Guide to the Human Cerebral Nervous System*, 2nd ed. Hoboken: John Wiley & Sons, 2003, pág. 128.)

6. Núcleo pedunculoprotuberancial

- Está situado en el tegmento lateral del mesencéfalo caudal.

B. Principales conexiones del sistema estriado (fig. 21-2)

1. Estriado (núcleo caudado y putamen)

- Recibe sus mayores impulsos desde el **neocórtex,** prácticamente a partir de todas las áreas neocorticales.
- Recibe impulsos desde el **tálamo** (núcleo centromediano) y la **sustancia negra.**
- Proyecta fibras a dos núcleos principales: el **globo pálido** y la **sustancia negra** (parte reticular).

2. Globo pálido (fig. 21-3)

- Recibe impulsos desde dos núcleos principales: el **estriado** y el **núcleo subtalámico.**
- Proyecta fibras a tres núcleos principales: el **núcleo subtalámico,** el **tálamo** (núcleos ventral anterior, ventral lateral y centromediano) y el **núcleo pedunculoprotuberancial.**

3. Núcleo subtalámico

- Recibe impulsos desde el **globo pálido** y la **corteza motora.**
- Proyecta fibras al globo pálido.

4. Tálamo (v. fig. 16-1)

a. Impulsos aferentes al tálamo

(1) Globo pálido

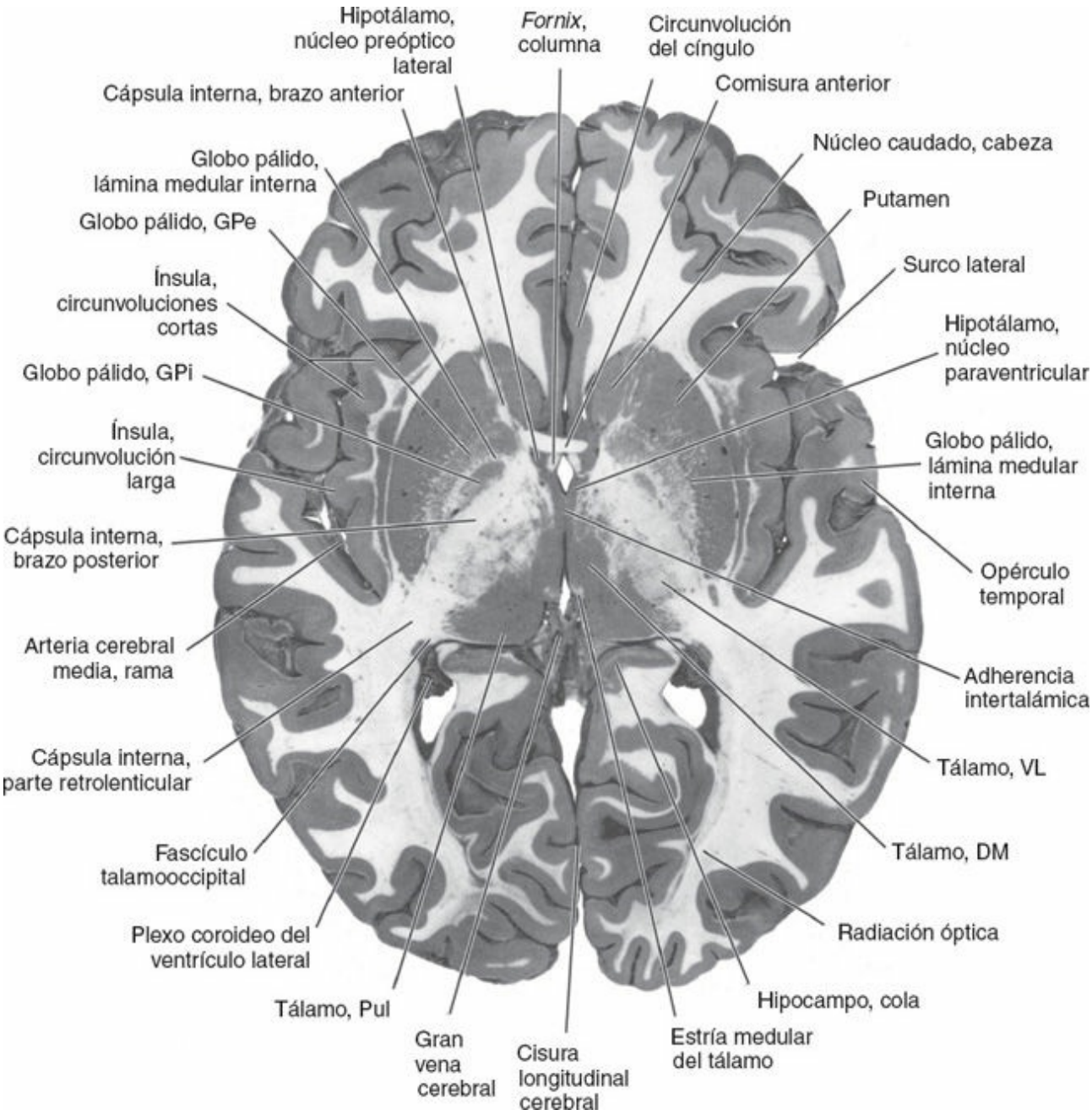

Figura 21-3. Corte axial (horizontal) a través de la comisura anterior y la masa intermedia. (Modificado con autorización de Woolsey TA, Hanaway J, Gado MH. *The Brain Atlas: A Visual Guide to the Human Cerebral Nervous System*, 2nd ed. Hoboken: John Wiley & Sons, 2003, pág. 128.)

- Proyecta fibras a los **núcleos ventral anterior, ventral lateral** y **centromediano.**

(2) Sustancia negra

- Se proyecta desde la parte reticular a los **núcleos ventral anterior, ventral lateral** y **mediodorsal** del tálamo.

b. Proyecciones eferentes desde el tálamo

(1) Corteza motora (área 4)

- Desde los **núcleos ventral lateral** y **centromediano.**

(2) Corteza premotora (área 6)

- Desde los **núcleos ventral anterior** y **ventral lateral.**

(3) Corteza motora suplementaria (área 6)

- Desde los **núcleos ventral lateral** y **ventral anterior.**

(4) Estriado

- Desde el **núcleo centromediano**

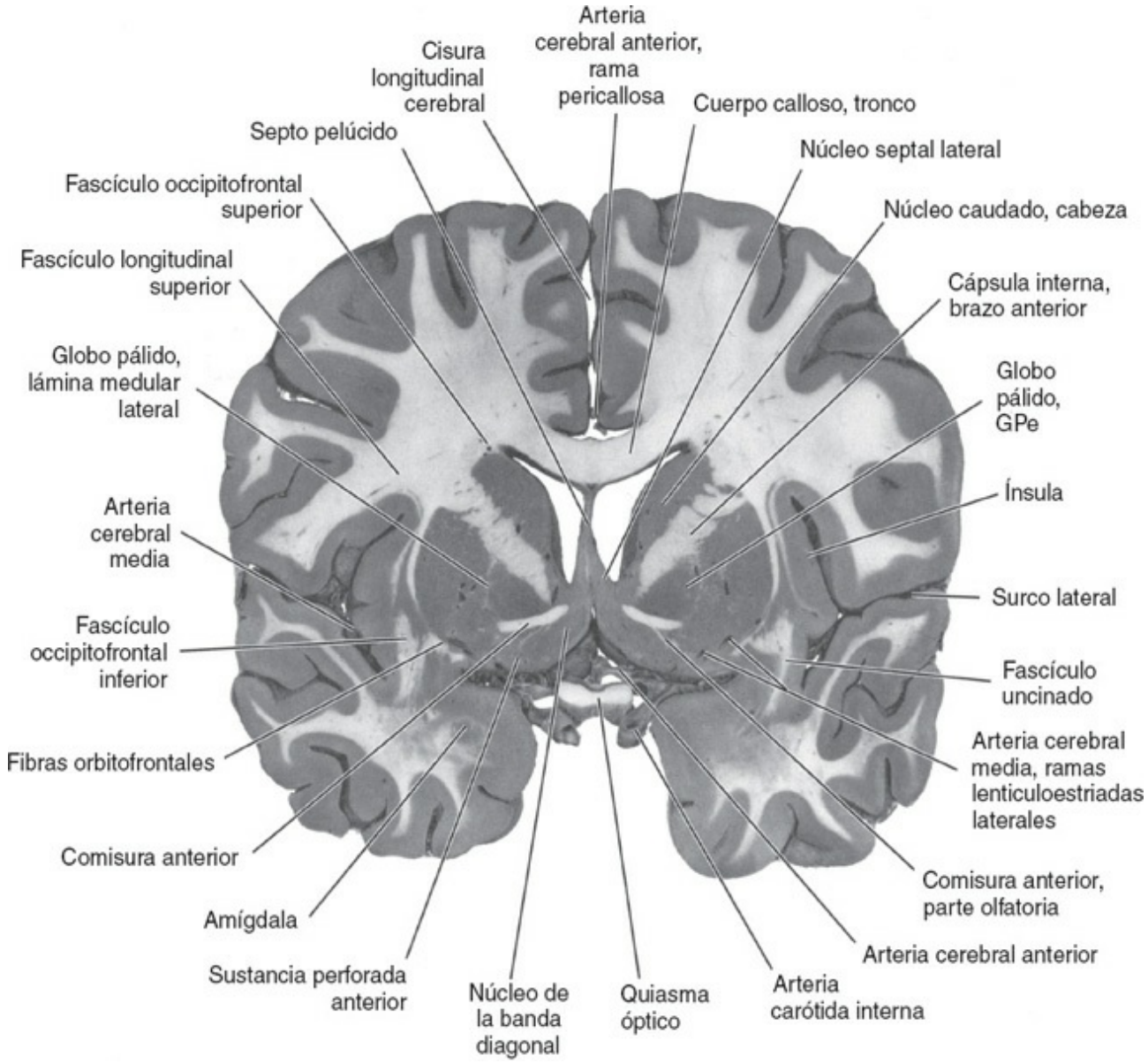

Figura 21-4. Corte coronal a través del núcleo lentiforme y el núcleo amigdaloide; el núcleo lentiforme está compuesto por el putamen y el globo pálido. El núcleo amigdaloide aparece con un perfil circular por debajo del *uncus*. (Modificado con autorización de Woolsey TA, Hanaway J, Gado MH. *The Brain Atlas: A Visual Guide to the Human Cerebral Nervous System,* 2nd ed. Hoboken: John Wiley & Sons, 2003, pág. 60.)

5. Sustancia negra

- Recibe impulsos importantes desde el **estriado.**
- Proyecta fibras al **estriado** y al **tálamo** (núcleos ventral anterior, ventral lateral y mediodorsal).

6. Núcleo pedunculoprotuberancial

- Recibe impulsos GABA-érgicos desde el **globo pálido.**
- Proyecta fibras glutaminérgicas al **globo pálido** y la **sustancia negra.**

C. Principales neurotransmisores de las neuronas del sistema estriado (fig. 21-4)

1. Neuronas que contienen glutamato (v. fig. 22-10)

- Se proyectan desde la corteza cerebral al estriado.
- Se proyectan desde el núcleo subtalámico al globo pálido.
- Excitan las **neuronas GABA-érgicas y colinérgicas del estriado.**

2. Neuronas que contienen GABA (v. fig. 22-9)

- Son las neuronas predominantes del sistema estriado.
- Se hallan en el estriado, el globo pálido y la sustancia negra (parte reticular).
- Dan lugar a las siguientes **proyecciones GABA-érgicas**: estriadopalidales, estriadonígricas, palidotalámicas y nigrotalámicas.
- Degeneran en la enfermedad de Huntington.

3. Neuronas que contienen dopamina (v. fig. 22-2)

- Se hallan en la parte compacta de la sustancia negra.
- Dan lugar a la proyección dopaminérgica nigroestriada.
- Se cree que regulan la producción de péptidos y ARNm peptídico del estriado.
- Degeneran en la enfermedad de Parkinson.

4. Neuronas que contienen acetilcolina (ACh) (v. fig. 22-1)

- Son neuronas de circuitos locales que se hallan en el estriado.

5. Neuronas que contienen neuropéptidos (v. figs. 22-6-22-8)

- Incluyen los siguientes: **encefalina, dinorfina, sustancia P, somatostatina, neurotensina, neuropéptido Y** y **colecistocinina.**
- Se hallan también en los ganglios basales.
- Coexisten con los principales neurotransmisores (p. ej., GABA y/o encefalina, y GABA y/o sustancia P).

D. Complejo estriadopalidal ventral y sus conexiones

- Desempeña un papel para iniciar los movimientos en respuesta a las actividades motivacionales y emocionales (p. ej., funciones límbicas).

1. Estriado ventral

- Se compone del **núcleo *accumbens*** y el tubérculo olfatorio.
- Recibe impulsos de las cortezas olfatoria, prefrontal e hipocámpica.
- Se proyecta al pálido ventral.

2. Pálido ventral

- Se compone de la **sustancia innominada.**
- Recibe impulsos del estriado ventral.
- Se proyecta al núcleo medial dorsal del tálamo.

E. Consideraciones clínicas

1. Enfermedad de Parkinson

- Es un proceso frecuente que se asocia con degeneración y despigmentación de las neuronas de la sustancia negra.
- Da lugar a un **déficit de dopamina** en el núcleo caudado y el putamen.
- Sus manifestaciones clínicas incluyen **bradicinesia, hipocinesia** (dificultad para iniciar y realizar los movimientos voluntarios), **rigidez** (fenómenos de la rueda dentada y la cañería de plomo) y **temblor en reposo** (fenómeno de contar monedas[1]).

2. Parkinsonismo inducido por MPTP

- Se produce por el consumo de 1-metil-4-fenil-1,2,3,6-tetrahidropiridina (MPTP), un **análogo de la meperidina** que se halla en drogas ilegales.
- Provoca la destrucción de las neuronas dopaminérgicas que se localizan en la sustancia negra.

3. Parálisis supranuclear progresiva

- Se asocia con la **enfermedad de Parkinson.** La presencia conjunta de ambos procesos se conoce como síndrome de Parkinson-plus.
- Se caracteriza por oftalmoplejía supranuclear, inicialmente paresia de la mirada hacia abajo, seguida de paresia de otros movimientos oculares. A medida que la enfermedad progresa se afecta el resto de los pares craneales motores, lo que origina el cuadro clínico de parálisis pseudobulbar (v. Glosario).

---

[1]Nota del revisor. Esa es la metáfora habitual en castellano.

- Se caracteriza por una pérdida neuronal en el globo pálido, el núcleo rojo, la sustancia negra, la sustancia gris periacueductal y el núcleo dentado.
- Las cortezas cerebral y cerebelosa quedan indemnes.
- Da lugar a ovillos neurofibrilares en las neuronas supervivientes.

4. Enfermedad de Huntington (corea mayor)

- Es un **trastorno de los movimientos, de carácter hereditario autosómico dominante,** asociado a una grave degeneración de las neuronas colinérgicas y GABA-érgicas localizadas en el núcleo caudado y el putamen.
- Suele acompañarse de una **atrofia de las circunvoluciones** en los lóbulos frontal y temporal.

- Puede atribuirse a un defecto de un solo gen en el cromosoma 4.
- Se caracteriza por trastornos en el inicio de los movimientos oculares sacádicos y lentitud de los mismos; los pacientes no pueden realizar un movimiento voluntario sacádico sin mover la cabeza.
- Da lugar a las manifestaciones clínicas de **movimientos coreicos** y **demencia progresiva.**
- Da lugar a **hidrocefalia *ex vacuo*** por pérdida de las neuronas localizadas en la cabeza del núcleo caudado y, en menor grado, en el putamen.
- Se dispone del diagnóstico prenatal y posnatal con técnicas de ADN.

5. Otras discinesias coreiformes

a. Corea de Sydenham (baile de San Vito)

- En conjunto, es la causa más común de corea.
- Ocurre principalmente en niñas como secuela de la fiebre reumática.

b. Corea gravídica

- Ocurre habitualmente en el segundo trimestre del embarazo.
- En muchos casos hay antecedentes de corea de Sydenham.

6. Balismo y hemibalismo

- Son trastornos motores extrapiramidales que suelen producirse por una lesión vascular (infarto) del núcleo subtalámico.
- Se caracterizan por **movimientos violentos de tipo propulsivo** (balísticos) **en una o ambas extremidades**; los síntomas aparecen en el lado opuesto al de la lesión.
- Pueden tratarse con fármacos bloqueadores de la dopamina o con GABA-miméticos.
- Pueden tratarse quirúrgicamente por **talamotomía ventrolateral.**

7. Degeneración hepatolenticular (enfermedad de Wilson)

- Es un trastorno autosómico recesivo que se debe a un **defecto en el metabolismo del cobre** (ceruloplasmina).
- Posee su *locus* genético en el cromosoma 13.
- Sus manifestaciones clínicas consisten en **temblor, rigidez y movimientos coreicos o atetósicos.** El temblor es el signo neurológico más común.
- Hay síntomas psiquiátricos, con psicosis, trastornos de la personalidad y demencia.
- Aparece el **anillo corneal de Kayser-Fleischner,** que es patognomónico.
- Se caracteriza por lesiones en el hígado (cirrosis) y los núcleos lentiformes (necrosis y cavitación del putamen).
- Se diagnostica por unas cifras bajas de ceruloplasmina sérica y un aumento de la excreción urinaria de cobre y de la concentración de cobre en la biopsia hepática.
- Se trata con un agente quelante del cobre, D-penicilamina, y piridoxina para

la anemia.

8. Discinesia tardía

- Es un síndrome con movimientos coreicos repetitivos de la cara, las extremidades y el tronco.
- Se produce por tratamientos con fármacos antipsicóticos (p. ej., fenotiazinas, butirofenonas o metoclopramida).

TEST DE AUTOEVALUACIÓN

Instrucciones: *cada una de las preguntas o afirmaciones incompletas numeradas de este apartado va seguida de la respuesta o de la finalización de la afirmación. Seleccione* ***la respuesta*** *o la finalización de la frase* ***correctas*** *en cada caso.*

1. Una niña de 6 años presenta unas contracciones breves e irregulares en los pies; se sospecha que los síntomas son consecuencia de una infección estreptocócica no tratada. ¿Cuál es el diagnóstico?

(A) Corea mayor
(B) Corea de Sydenham
(C) Corea gravídica
(D) Balismo
(E) Hemibalismo

2. ¿Qué núcleo talámico se proyecta al estriado?

(A) Núcleo centromediano
(B) Núcleo mediodorsal
(C) Núcleo ventral lateral
(D) Núcleo ventral anterior
(E) Núcleo ventral posterolateral

3. El globo pálido se proyecta al tálamo por vía del/de la

(A) fascículo retroflexo.
(B) estría medular.
(C) asa lenticular.
(D) asa peduncular.
(E) estría terminal.

4. Las neuronas predominantes del sistema estriado contienen

(A) GABA.
(B) glutamato.
(C) serotonina.
(D) acetilcolina.
(E) dopamina.

5. Un oftalmólogo observa un anillo de Kayser-Fleischer al examinar la membrana de Descemet con una lámpara de hendidura; ¿qué oligoelemento se halla en la membrana?

(A) Aluminio
(B) Cobre
(C) Hierro
(D) Mercurio

(E) Magnesio

6. Una mujer de 50 años presenta temblor intenso, rigidez en rueda dentada, bradicinesia y marcha arrastrando los pies. La incidencia de esta enfermedad en pacientes mayores de 50 años es del

(A) 1 %.
(B) 2 %.
(C) 3 %.
(D) 4 %.
(E) 5 %.

Preguntas 7 a 15

Las opciones de respuestas para los ítems 7 a 15 son comunes. Seleccione una respuesta para cada ítem de la serie.

(A) Corea gravídica
(B) Degeneración hepatolenticular
(C) Hemibalismo
(D) Enfermedad de Huntington
(E) Enfermedad de Parkinson
(F) Corea de Sydenham
(G) Discinesia tardía

Empareje cada una de las características con el trastorno apropiado señalado con letras.

7. Es la causa general más común de corea.

8. Se produce por una pérdida de neuronas dopaminérgicas en la parte compacta de la sustancia negra.

9. El anillo corneal de Kayser-Fleischer es patognomónico de esta discinesia.

10. Se produce por una lesión del núcleo subtalámico.

11. Se caracteriza por movimientos coreicos repetitivos que afectan a la cara, los miembros y el tronco, a consecuencia de tratamientos con fármacos antipsicóticos.

12. Puede atribuirse a un defecto de un solo gen en el cromosoma 4.

13. Tiene su *locus* genético en el cromosoma 13.

14. Se caracteriza por atrofia cortical y pérdida de neuronas en la cabeza del núcleo caudado.

15. Las lesiones del sistema nervioso central se caracterizan por necrosis y cavitación del putamen.

RESPUESTAS RAZONADAS

1. La respuesta es la B. La corea de Sydenham (baile de San Vito) es la corea más frecuente. Ocurre principalmente en niñas como secuela de la fiebre reumática, que puede desarrollarse después de una infección estreptocócica. La corea mayor (enfermedad de Huntington) es una enfermedad hereditaria que se manifiesta por movimientos coreiformes y demencia progresiva; la corea gravídica ocurre durante el segundo trimestre del embarazo; el balismo y el hemibalismo son unos movimientos violentos de tipo propulsivo en una o ambas extremidades, como resultado de un infarto del núcleo subtalámico.

2. La respuesta es la A. El estriado (núcleo caudado y putamen) recibe impulsos talámicos a partir del núcleo centromediano, el mayor núcleo intralaminar.

3. La respuesta es la C. El globo pálido se proyecta al tálamo por vía de los fascículos lenticular y talámico y del asa lenticular. El asa peduncular (parte del pedúnculo talámico inferior) interconecta el núcleo amigdaloide y el hipotálamo. También interconecta la corteza orbitofrontal y el tálamo (núcleo mediodorsal). El fascículo retroflexo (tracto habenulointerpeduncular) interconecta el núcleo de la habénula y el núcleo interpeduncular. La estría medular (del tálamo) interconecta el área septal (núcleos) y los núcleos de la habénula. La estría terminal se proyecta desde el complejo amigdaloide al área septal y al hipotálamo.

4. La respuesta es la A. Las neuronas que contienen GABA son las predominantes en el sistema estriado. Se hallan en el estriado, globo pálido y sustancia negra (parte reticular).

5. La respuesta es la B. La enfermedad de Wilson es una afección autosómica recesiva que resulta de un defecto en el metabolismo del cobre. La enfermedad de Wilson se diagnostica por unas cifras bajas de ceruloplasmina sérica y un aumento de la excreción urinaria de cobre y de la concentración de cobre en la biopsia hepática. El temblor es el síntoma más común y se conoce como temblor en batir de alas.

6. La respuesta es la A. La incidencia de la enfermedad de Parkinson es del 1 % de la población de 50 años de edad.

7. La respuesta es la F. La corea de Sydenham (baile de San Vito) es la causa global más común de corea. Los estudios de resonancia magnética (RM) muestran un incremento de la señal en la cabeza del núcleo caudado en las imágenes con ponderación en T2. La RM cuantitativa revela un aumento de tamaño del núcleo caudado, putamen y globo pálido. En la enfermedad de Huntington hay una pérdida neuronal masiva en el caudadoputamen.

8. La respuesta es la E. La enfermedad de Parkinson resulta de una pérdida de

neuronas dopaminérgicas en la parte compacta de la sustancia negra.

9. La respuesta es la B. La degeneración hepatolenticular, enfermedad de Wilson, es una afección autosómica recesiva por un defecto en el metabolismo del cobre. El anillo de Kayser-Fleischer es una banda pigmentaria verde que se observa en torno al limbo en la membrana de Descemet; es patognomónico de la enfermedad de Wilson.

10. La respuesta es la C. El hemibalismo es consecuencia de una lesión contralateral (habitual-mente vascular) del núcleo subtalámico. Se caracteriza por movimientos violentos de tipo propulsivo (balísticos) de una o ambas extremidades.

11. La respuesta es la G. La discinesia tardía es un síndrome caracterizado por movimientos coreicos repetitivos que afectan a la cara y al tronco, a consecuencia de tratamientos con fármacos antipsicóticos (p. ej., fenotiazinas, butirofenonas o metoclopramida).

12. La respuesta es la D. La enfermedad de Huntington tiene su *locus* genético en el cromosoma 4 (localización del gen 4p16.3).

13. La respuesta es la B. En la enfermedad de Wilson, el gen anormal se ha asignado al *locus* D esterasa en el cromosoma 13.

14. La respuesta es la D. La enfermedad de Huntington se caracteriza por atrofia cortical y pérdida de neuronas en la cabeza del núcleo caudado, lo que origina una hidrocefalia *ex vacuo*.

15. La respuesta es la B. La enfermedad de Wilson se caracteriza por necrosis y cavitación del putamen.

CAPÍTULO

22

Neurotransmisores y vías

I. Introducción

A. Neurotransmisores (mensajeros químicos)

- Son sustancias liberadas por la excitación de las neuronas presinápticas y provocan la estimulación nerviosa de las neuronas postsinápticas o las células receptoras.

B. Vías y lugares neuroquímicos

- Pueden clasificarse según la composición química de sus neurotransmisores.

1. Vías monoaminérgicas

- Utilizan las **monoaminas** como neurotransmisores; contienen un grupo amina. Las monoaminas son: **dopamina, noradrenalina, adrenalina y serotonina.**

a. Vías catecolaminérgicas

- Utilizan una monoamina que contiene un núcleo catecol. Las catecolaminas incluyen: **dopamina, noradrenalina y adrenalina.**
- Incluyen vías dopaminérgicas, noradrenérgicas y adrenérgicas.

b. Vías indolaminérgicas

- Utilizan una monoamina que contiene un núcleo indol. La **serotonina** es una indolamina.
- Incluyen vías serotoninérgicas.

2. Vías colinérgicas

- Utilizan la **acetilcolina** (ACh) como neurotransmisor.

3. Vías peptidérgicas

- Utilizan **péptidos** como neurotransmisores.

4. Vías GABA (ácido γ-aminobutírico)-érgicas

- Utilizan GABA como neurotransmisor.

5. Vías glutamatérgicas

- Utilizan el **glutamato** como neurotransmisor.

6. Vías glicinérgicas

- Utilizan la **glicina** como neurotransmisor.

7. Vía L-arginina-óxido nítrico

- Utiliza el neurotransmisor gaseoso **óxido nítrico** (fig. 22-1).

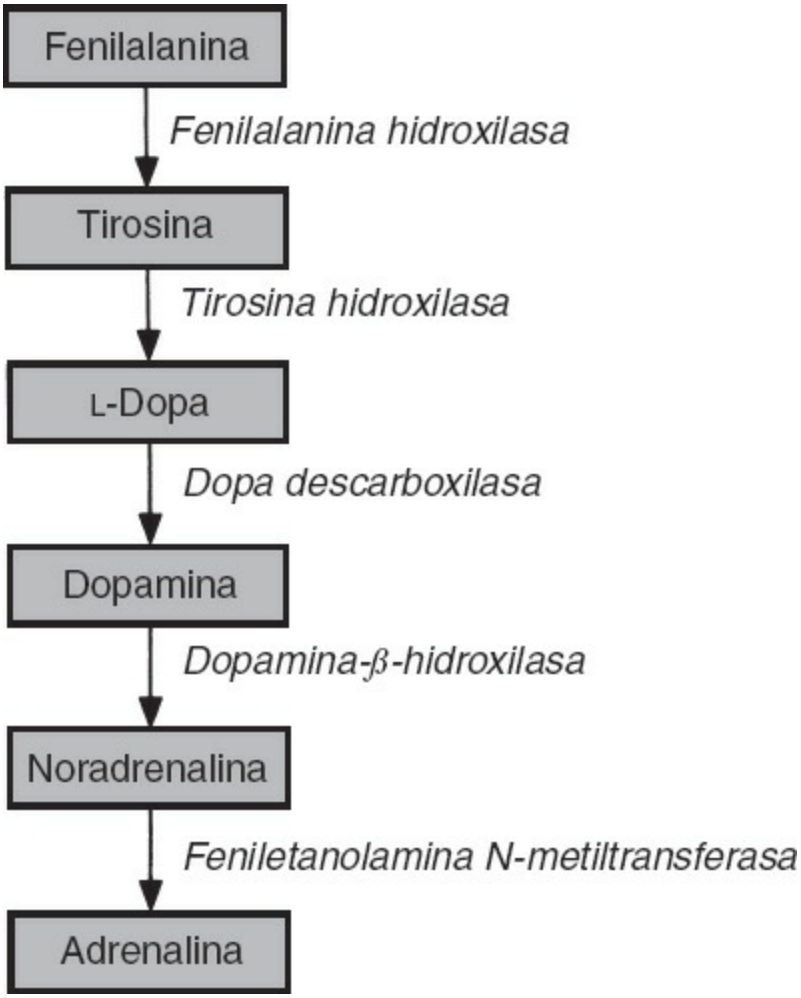

Figura 22-1. Síntesis de catecolaminas a partir de la fenilalanina. La adrenalina, que deriva de la noradrenalina, se halla principalmente en la médula suprarrenal.

II. Acetilcolina

A. Características de la ACh

- Puede identificarse indirectamente con el marcador colina acetiltransferasa.
- Es el principal neurotransmisor del sistema nervioso periférico, la unión neuromuscular, el sistema nervioso parasimpático, las fibras simpáticas preganglionares y las fibras simpáticas posganglionares a las glándulas sudoríparas.

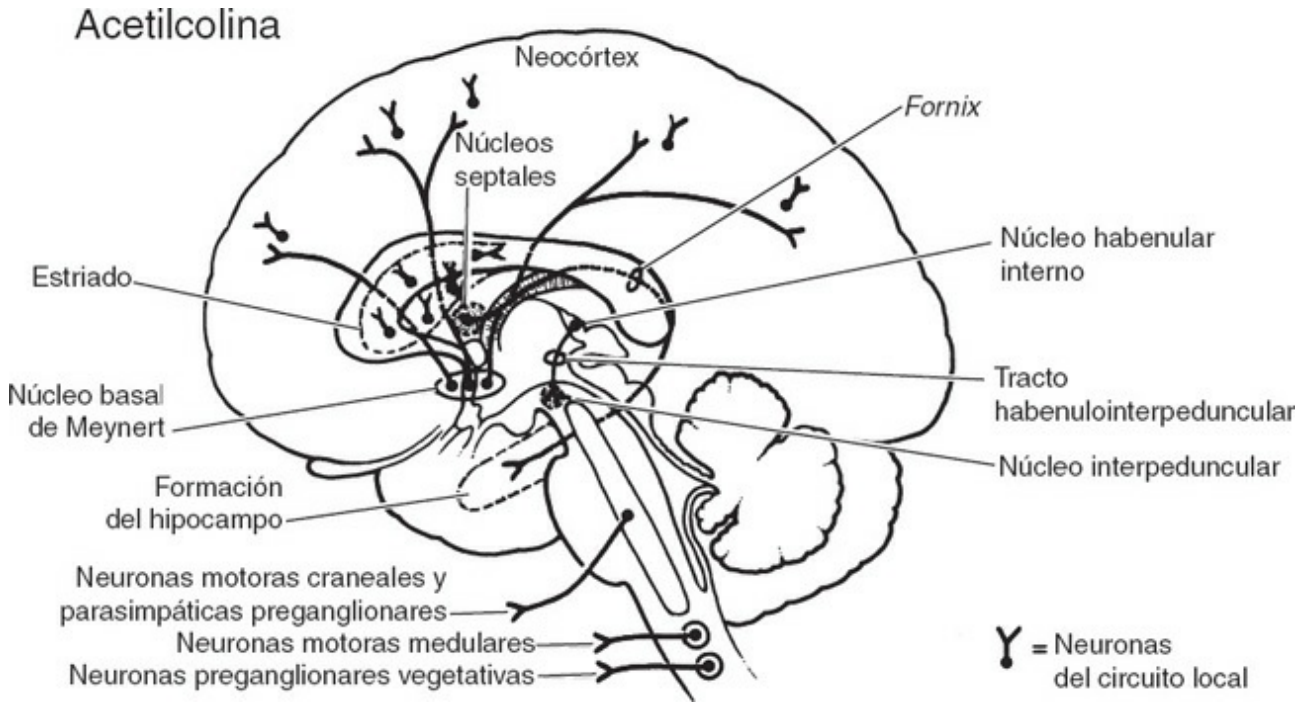

Figura 22-2. Distribución de las neuronas que contienen ACh y sus proyecciones axónicas. El núcleo basal de Meynert se proyecta a toda la corteza; este núcleo degenera en la enfermedad de Alzheimer. Las neuronas del circuito local de ACh del estriado degeneran en la enfermedad de Huntington.

- Se halla en las neuronas de los núcleos motores somáticos y viscerales en el tronco encefálico y la médula espinal.

B. Principales vías colinérgicas (fig. 22-2)

1. Núcleos septales

- Se proyectan a la formación del hipocampo por vía del *fornix*.

2. Núcleo basal de Meynert

- Está localizado en la sustancia innominada del prosencéfalo basal, entre el globo pálido y la sustancia perforada anterior.
- Se proyecta a todo el neocórtex.
- Recibe impulsos del *locus caeruleus*, núcleos del rafe, sustancia negra, núcleo amigdaloide y cortezas orbitofrontal y temporal.
- Degenera en la **enfermedad de Alzheimer.**

3. Estriado (núcleo caudado y putamen)

- Contiene ACh en sus circuitos neuronales locales.
- Posee neuronas colinérgicas que degeneran en la **enfermedad de Huntington** y la **enfermedad de Alzheimer.**

4. Neocórtex

- Contiene ACh en sus circuitos neuronales locales.

III. Dopamina

A. Características de la dopamina

- Es una **catecolamina.**
- Puede identificarse con el marcador tirosina hidroxilasa.

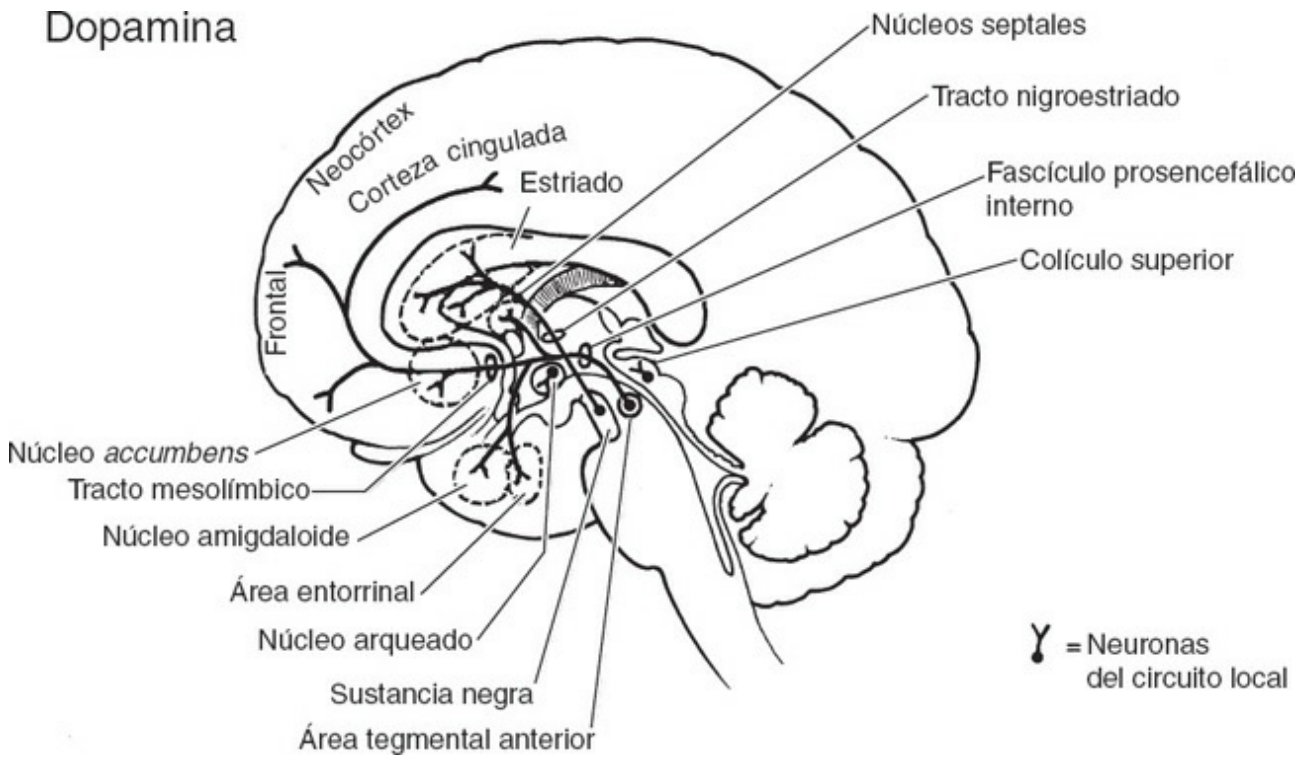

Figura 22-3. Distribución de las neuronas que contienen dopamina y sus proyecciones. En el mesencéfalo se originan dos vías principales dopaminérgicas ascendentes: el tracto nigroestriado a partir de la sustancia negra, y el tracto mesolímbico a partir del área tegmental anterior. En la enfermedad de Parkinson se produce una pérdida de neuronas dopaminérgicas en la sustancia negra y el área tegmental anterior.

- Desempeña un papel en las funciones cognitivas, motoras y neuroendocrinas.
- **Disminuye en la enfermedad de Parkinson.**
- **Su producción está aumentada en los esquizofrénicos** (hipótesis de la dopamina en la esquizofrenia).

B. Principales vías dopaminérgicas (fig. 22-3)

1. Vía nigroestriada

- La sustancia negra se proyecta al estriado.
- La destrucción de las neuronas dopaminérgicas de la sustancia negra da lugar al **parkinsonismo.**

2. Vía mesolímbica

- El área tegmental ventral se proyecta a todas las estructuras corticales y subcorticales del sistema límbico.
- Está relacionada con la conducta y la esquizofrenia.

3. Vía tuberohipofisaria (tuberoinfundibular)

- El núcleo arqueado del hipotálamo se proyecta a los vasos portales del infundíbulo.
- La dopamina liberada inhibe la liberación de **prolactina** en la adenohipófisis.

IV. Noradrenalina

A. Características de la noradrenalina

- Es una **catecolamina.**
- Puede localizarse con el marcador dopamina β-hidroxilasa.

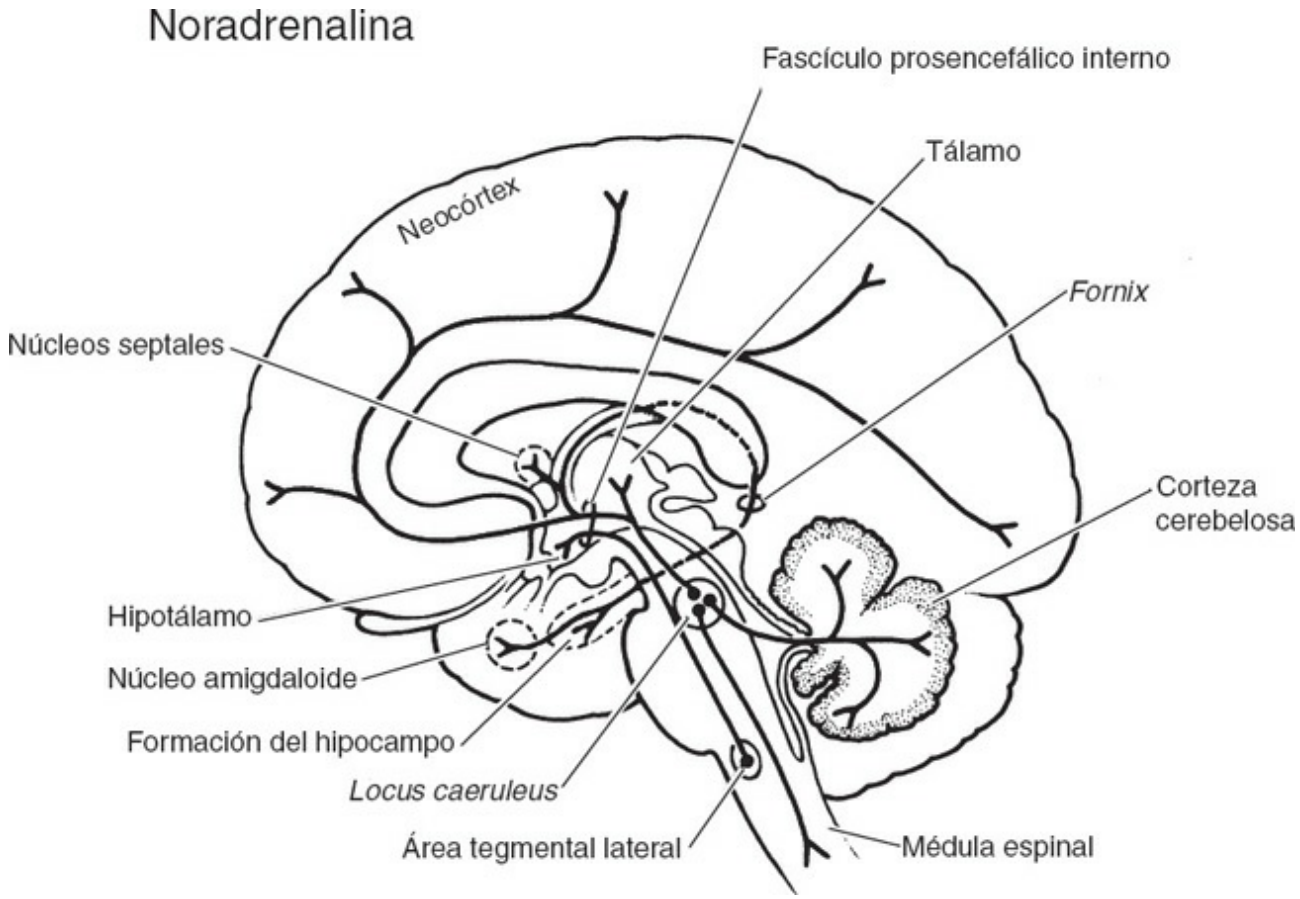

Figura 22-4. Distribución de las neuronas que contienen noradrenalina y sus proyecciones. El *locus caeruleus*, situado en la protuberancia y el mesencéfalo, es la fuente principal de fibras noradrenérgicas. El *locus caeruleus* se proyecta a todas las regiones del sistema nervioso central.

- Es el transmisor de las neuronas simpáticas posganglionares.
- Puede desempeñar un papel en la génesis y el mantenimiento del **estado de ánimo.** La hipótesis de las catecolaminas sobre el estado de ánimo afirma que la disminución de actividad de la noradrenalina está relacionada con la **depresión**, y que el aumento de dicha actividad lo está con la **manía.**

B. Vías noradrenérgicas (fig. 22-4)

1. *Locus caeruleus*

- Presenta la concentración más elevada de neuronas noradrenérgicas en el sistema nervioso central (SNC).
- Está localizado en la probuberancia y el mesencéfalo.
- Se proyecta a todas las zonas del SNC.
- Recibe impulsos de la corteza, sistema límbico, formación reticular, núcleos del rafe, cerebelo y médula espinal.
- Presenta una pérdida significativa de neuronas en la enfermedad de Alzheimer y la enfermedad de Parkinson.
- Se especula que desempeña un papel en la **ansiedad** y los **trastornos de pánico.**

2. Área tegmental lateral

- Está localizada en el bulbo raquídeo y la protuberancia.
- Se proyecta, por vía del tracto tegmental central y el fascículo prosencefálico interno, al hipotálamo y el tálamo.

V. Serotonina (5-hidroxitriptamina [5-HT])

A. Características de la 5-HT

- Puede identificarse con el marcador triptófano hidroxilasa.
- Desempeña un importante papel en la alerta, la percepción sensorial, las emociones y la función cognitiva elevada.
- La **hipótesis permisiva de la serotonina** afirma que la disminución de su actividad permite que las concentraciones reducidas de catecolaminas causen depresión y las concentraciones elevadas, manía.
- La **depresión grave** y el **insomnio** se asocian a cifras bajas de 5-HT, y la **manía,** con una actividad elevada de 5-HT. Se cree que la disminución de 5-HT está relacionada con el trastorno obsesivo-compulsivo.
- Los antidepresivos tricíclicos y la fluoxetina aumentan la disponibilidad de 5-HT al disminuir su recaptación.

B. Principales vías serotoninérgicas (fig. 22-5)

- Las neuronas 5-HT se hallan únicamente en los **núcleos del rafe** situados en el tronco encefálico. Los núcleos del rafe se proyectan difusamente a todo el SNC (v. figura 22-4).

1. Núcleos del rafe bulbares

- Se proyectan a las astas posteriores de la médula espinal.

2. Núcleos del rafe protuberanciales

- Se proyectan a la médula espinal y el cerebelo.

3. Núcleos de rafe mesencefálicos

- Se proyectan a amplias áreas del diencéfalo y el telencéfalo, incluido el estriado.

C. Glándula pineal (epífisis cerebral)

- Contiene las concentraciones más elevadas de 5-HT en el organismo.
- Contiene pinealocitos, que convierten la 5-HT en melatonina.

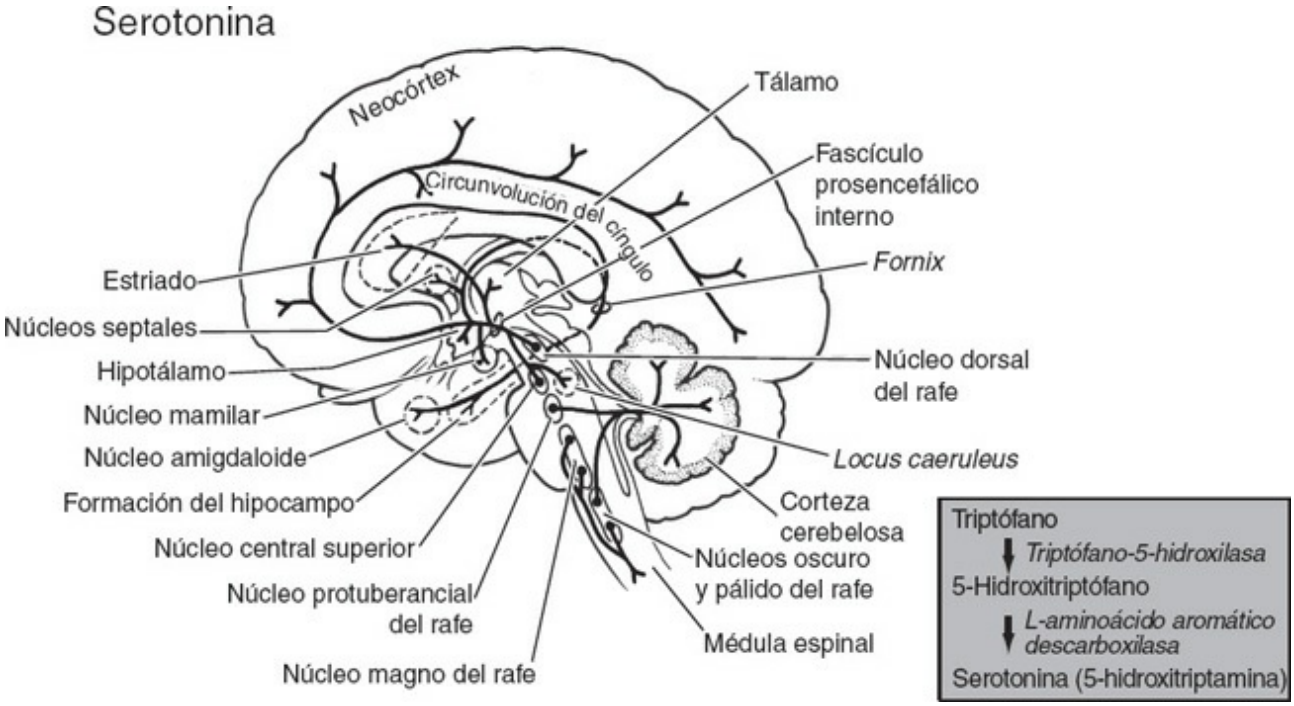

Figura 22-5. Distribución de las neuronas que contienen 5-HT (serotonina) y sus proyecciones. Las neuronas que contienen serotonina se hallan en los núcleos del rafe. Se proyectan ampliamente al prosencéfalo, cerebelo y médula espinal. En el *recuadro* se muestra la vía de síntesis de la serotonina.

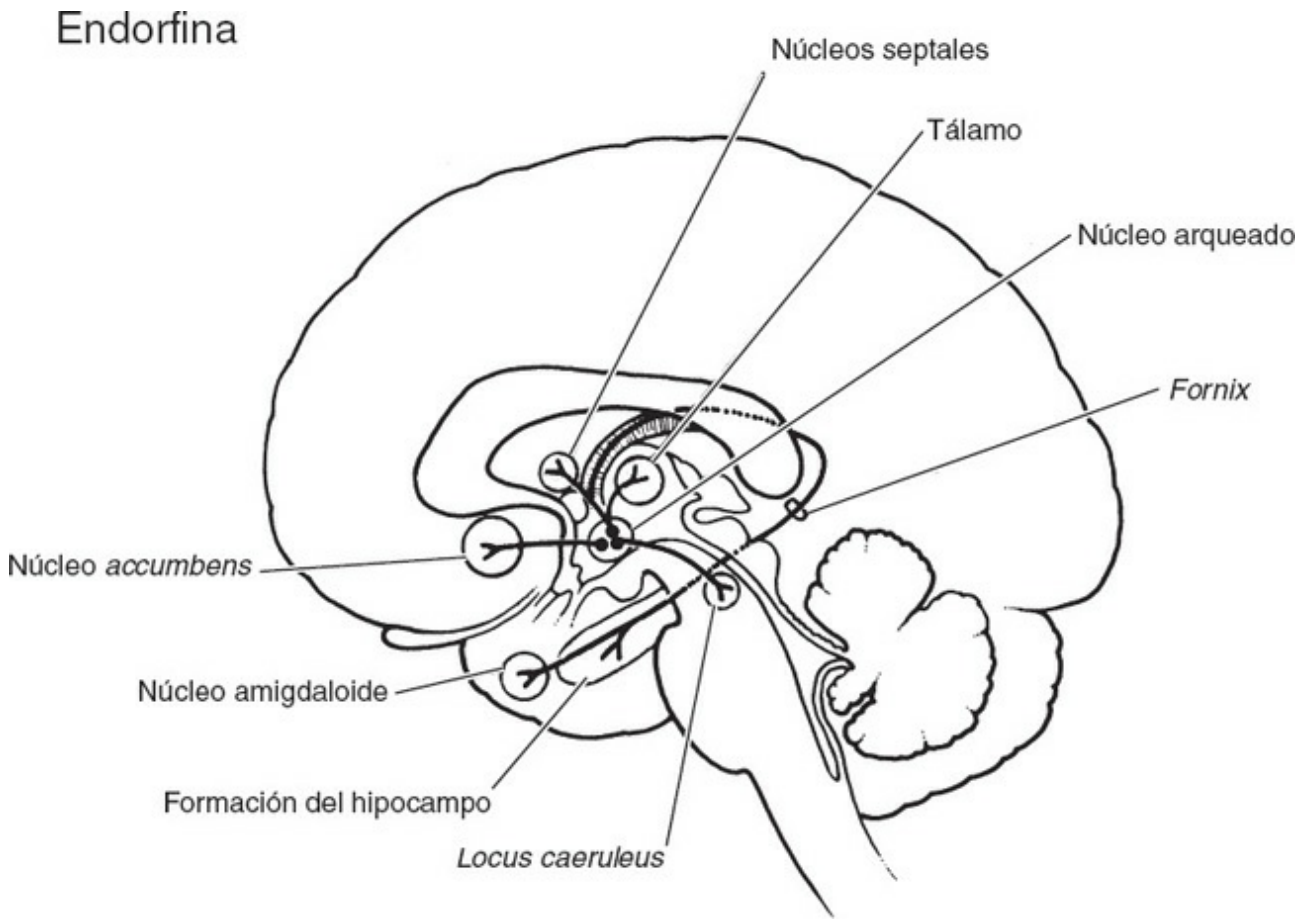

Figura 22-6. Distribución de las neuronas que contienen endorfina y sus proyecciones. Las neuronas endorfinérgicas se hallan casi exclusivamente en el hipotálamo (núcleo arqueado).

VI. Péptidos opioides

A. Endorfinas (fig. 22-6)

- Derivan de la **proopiomelanocortina** (POMC), precursora de la hormona adrenocorticotropa (ACTH).
- Incluyen la β-endorfina, principal endorfina del cerebro.
- Desempeñan un papel principal en la **función endocrina.**
- Las neuronas endorfinérgicas se hallan casi exclusivamente en el **hipotálamo** (núcleos arqueado y premamilar). Estas neuronas se proyectan al hipotálamo, amígdala, núcleo *accumbens*, área septal, tálamo y *locus caeruleus* (mesencéfalo y protuberancia).

B. Encefalinas (fig. 22-7)

- Derivan de la **proencefalina.**
- Son los péptidos opioides más ampliamente distribuidos y abundantes.
- Sus concentraciones más elevadas se hallan en el **globo pálido.**

- Se sintetizan en las neuronas del estriado, que se proyectan al globo pálido.
- Están situadas principalmente en circuitos locales de los sistemas límbico y estriado.
- Coexisten con la dopamina, noradrenalina, ACh y GABA.
- Participan en la **supresión del dolor** en las astas posteriores de la médula.

C. Dinorfinas

- Derivan de la **prodinorfina.**
- Siguen, en general, el mapa de distribución de la encefalina.
- Se hallan a elevadas concentraciones en el **hipotálamo** y la **amígdala.**

VII. Neuropéptidos no opioides

A. Sustancia P (fig. 22-8)

- Es un neurotransmisor excitador.
- Se halla en las células ganglionares de las raíces posteriores, que la proyectan a la sustancia gelatinosa.
- Desempeña un papel en la **transmisión del dolor** (en las fibras Ad y C).
- Se sintetiza en las neuronas del estriado, que la proyectan al globo pálido y la sustancia negra.
- Sus máximas concentraciones se hallan en la **sustancia negra** (tractos estriadonígricos y palidonígricos).

B. Somatostatina (fig. 22-9)

- Se denomina también factor inhibidor de la liberación de somatotropina.
- Las neuronas somatostatinérgicas se hallan en el hipotálamo anterior y la región preóptica, estriado, amígdala, corteza cerebral y células ganglionares de las raíces posteriores. Las neuronas somatostatinérgicas del hipotálamo anterior proyectan sus axones a la eminencia media, donde la somatostatina penetra en el sistema portal hipofisario y regula la liberación de la hormona de crecimiento (GH) y la hormona tiroestimulante (TSH).
- La concentración de somatostatina en el neocórtex y el hipocampo disminuye significativamente en la **enfermedad de Alzheimer.**

VIII. Aminoácidos

- Son, desde el punto de vista cuantitativo, los principales transmisores en el SNC de los mamíferos.

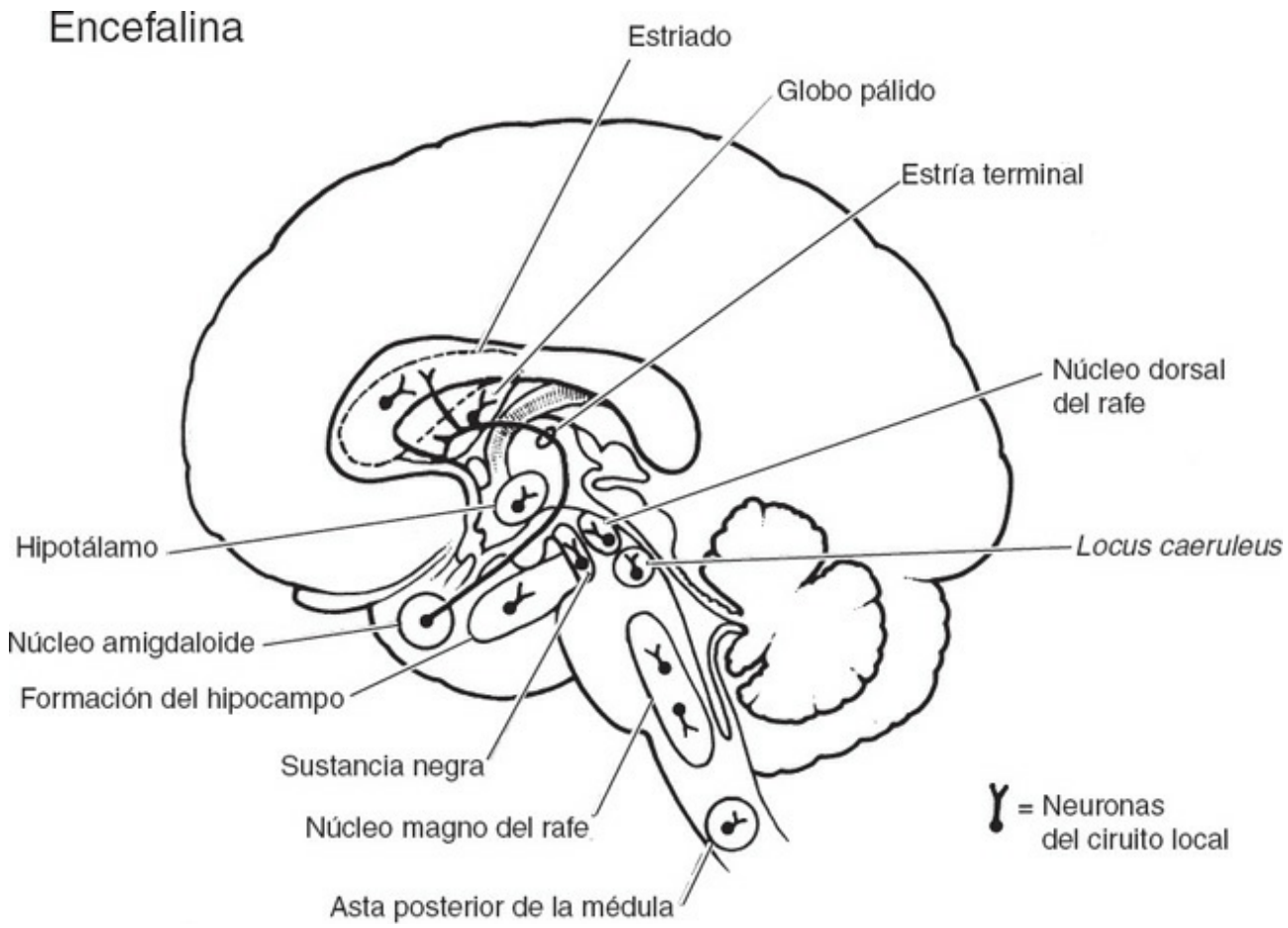

Figura 22-7. Distribución de las neuronas que contienen encefalina y sus proyecciones. Se hallan principalmente en circuitos locales de los sistemas límbico y estriado. Las neuronas encefalinérgicas del tronco encefálico y la médula espinal desempeñan un papel en los mecanismos de supresión del dolor.

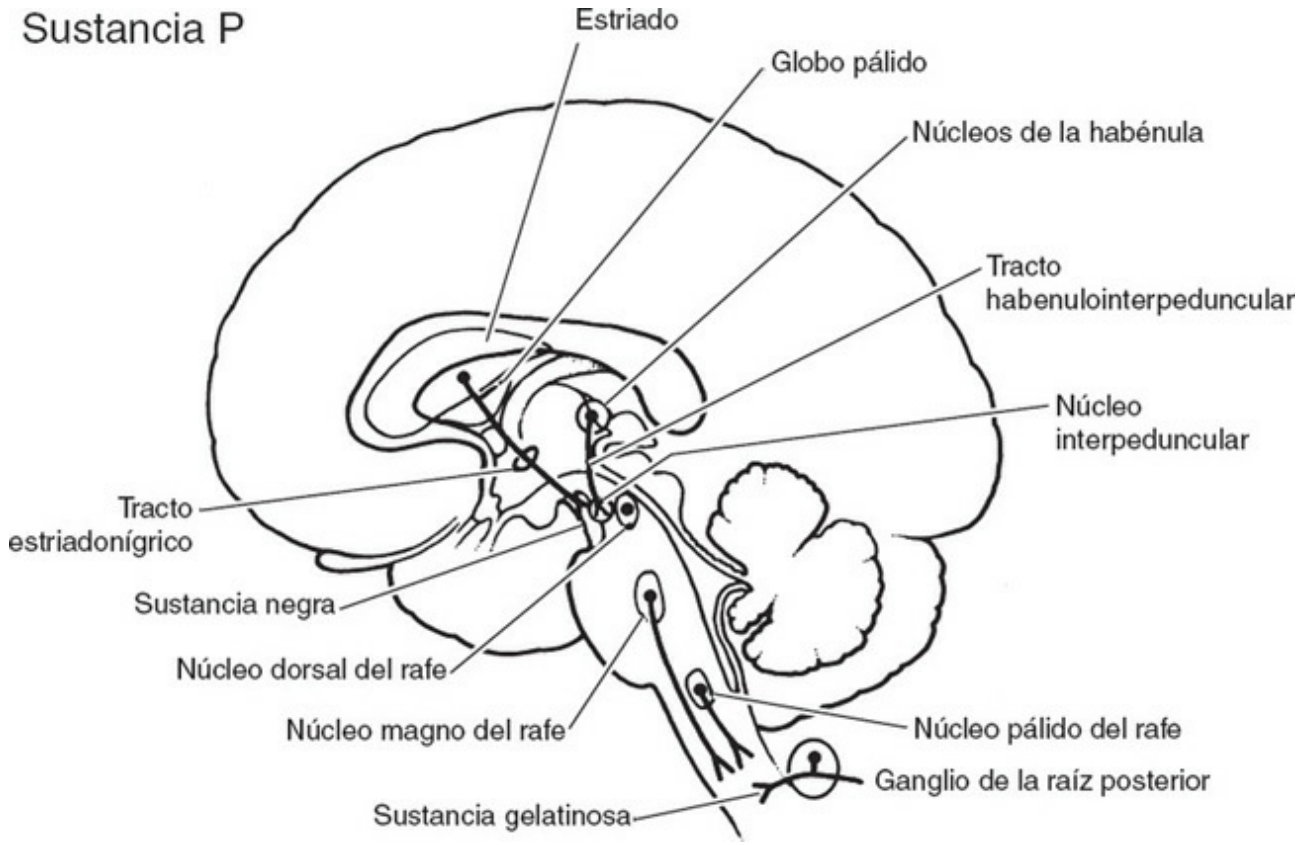

Figura 22-8. Distribución de las neuronas que contienen sustancia P y sus proyecciones. La sustancia P es el neurotransmisor para las neuronas nociceptivas en los ganglios de las raíces posteriores. Las neuronas de la sustancia P del estriado se proyectan a la sustancia negra por vía del tracto estriadonígrico.

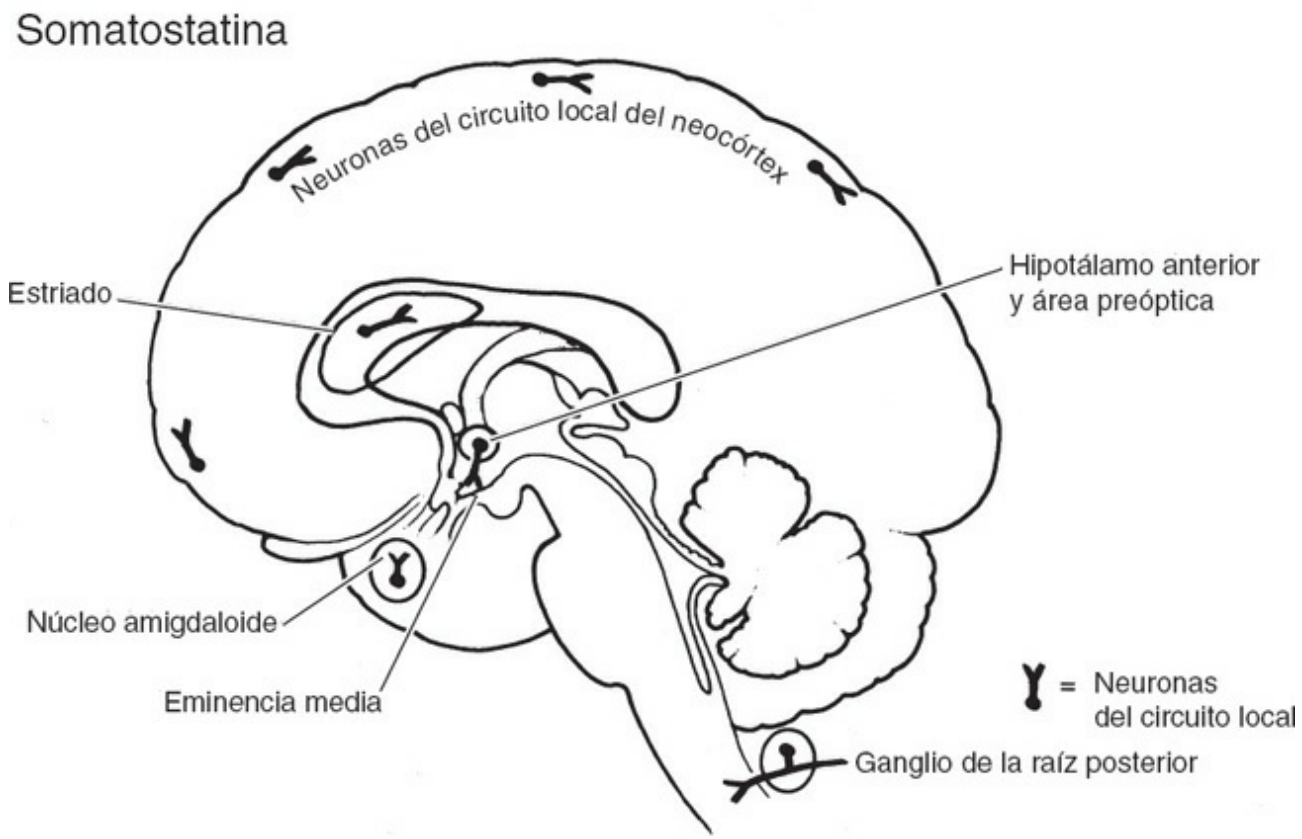

Figura 22-9. Distribución de las neuronas que contienen somatostatina y sus proyecciones. La somatostatina se halla principalmente en el hipotálamo anterior y el área preóptica. Las neuronas somatostatinérgicas se proyectan al sistema portal hipofisario y, por lo tanto, regulan la liberación de hormona de crecimiento.

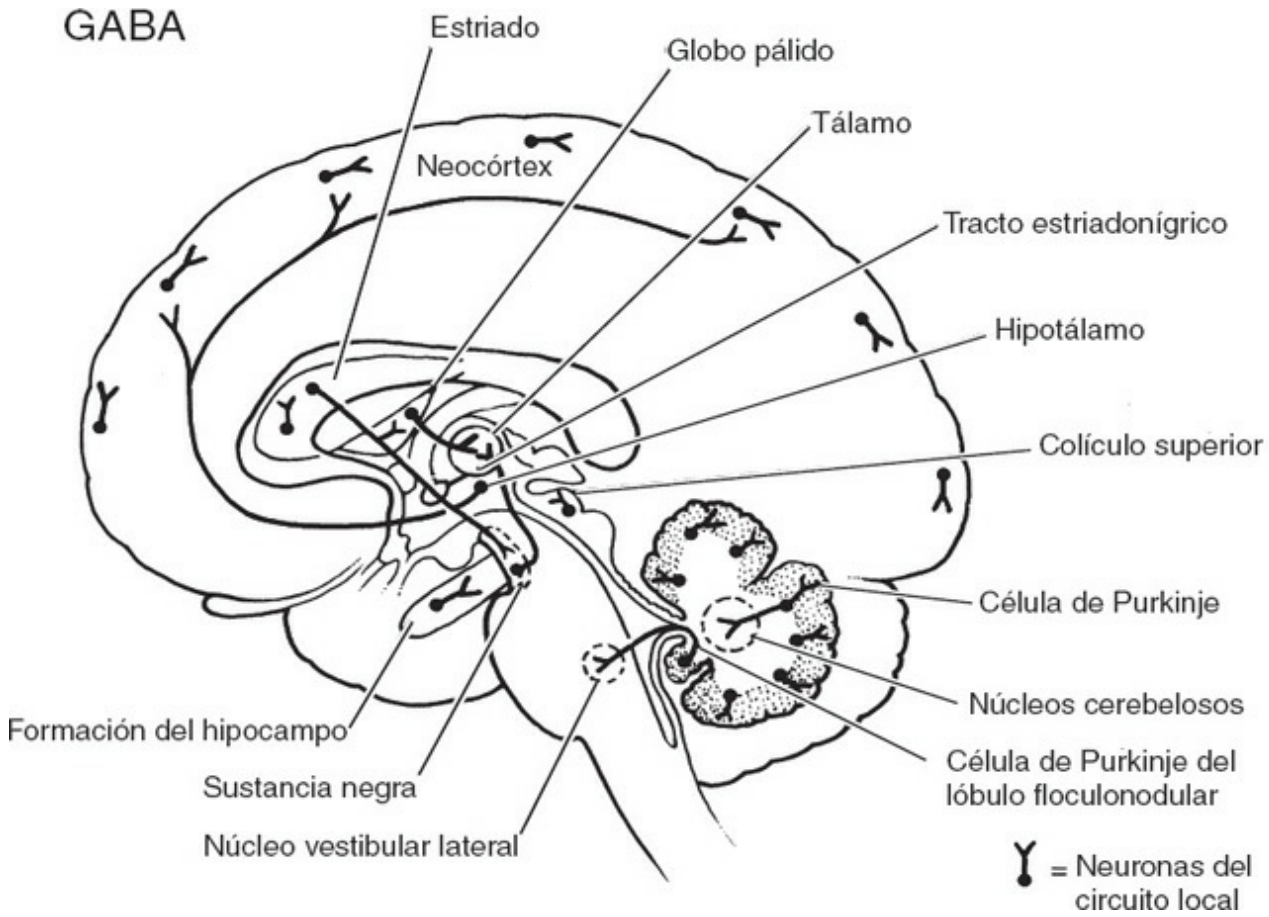

Figura 22-10. Distribución de las neuronas que contienen GABA y sus proyecciones. Las neuronas GABA-érgicas son las principales células inhibidoras del sistema nervioso central. Las neuronas del circuito local de GABA se hallan en el neocórtex, alocórtex y córtex cerebeloso (células de Purkinje). Las neuronas GABA-érgicas del estriado se proyectan al globo pálido y la sustancia negra. Las neuronas GABA-érgicas palidales se proyectan al tálamo y núcleo subtalámico.

A. Aminoácidos transmisores inhibidores

- Son aminoácidos alifáticos que poseen **una función ácida y otra amina.**

1. **GABA** (fig. 22-10)
   - Puede localizarse con el marcador ácido glutámico descarboxilasa.
   - Es el principal neurotransmisor inhibidor en el cerebro.
   - Coexiste con la sustancia P y la encefalina.
   - Las células de Purkinje, estrelladas, en cesta y de Golgi de la corteza cerebelosa son GABA-érgicas (v. fig. 15-3).
   - Las neuronas GABA-érgicas del estriado se proyectan al globo pálido y la sustancia negra.
   - Las neuronas GABA-érgicas palidales se proyectan al tálamo.
   - Las neuronas GABA-érgicas nígricas se proyectan al tálamo.
2. **Glicina**
   - Es el principal neurotransmisor inhibidor en la médula espinal.

- Se utiliza en las células de Renshaw medulares.
- La estricnina bloquea su acción inhibidora.

B. Aminoácidos transmisores excitadores

- Son aminoácidos alifáticos que poseen **dos funciones ácidas y un grupo α-aminoácido.**

1. Glutamato (fig. 22-11)

- Es un importante transmisor excitador en el cerebro; el 60 % de las sinapsis cerebrales son glutamatérgicas.
- Es el neurotransmisor de las células granulosas del cerebelo.
- Se utiliza en los tractos corticobulbar y corticoespinal.
- Se utiliza en las células ganglionares de las raíces posteriores.

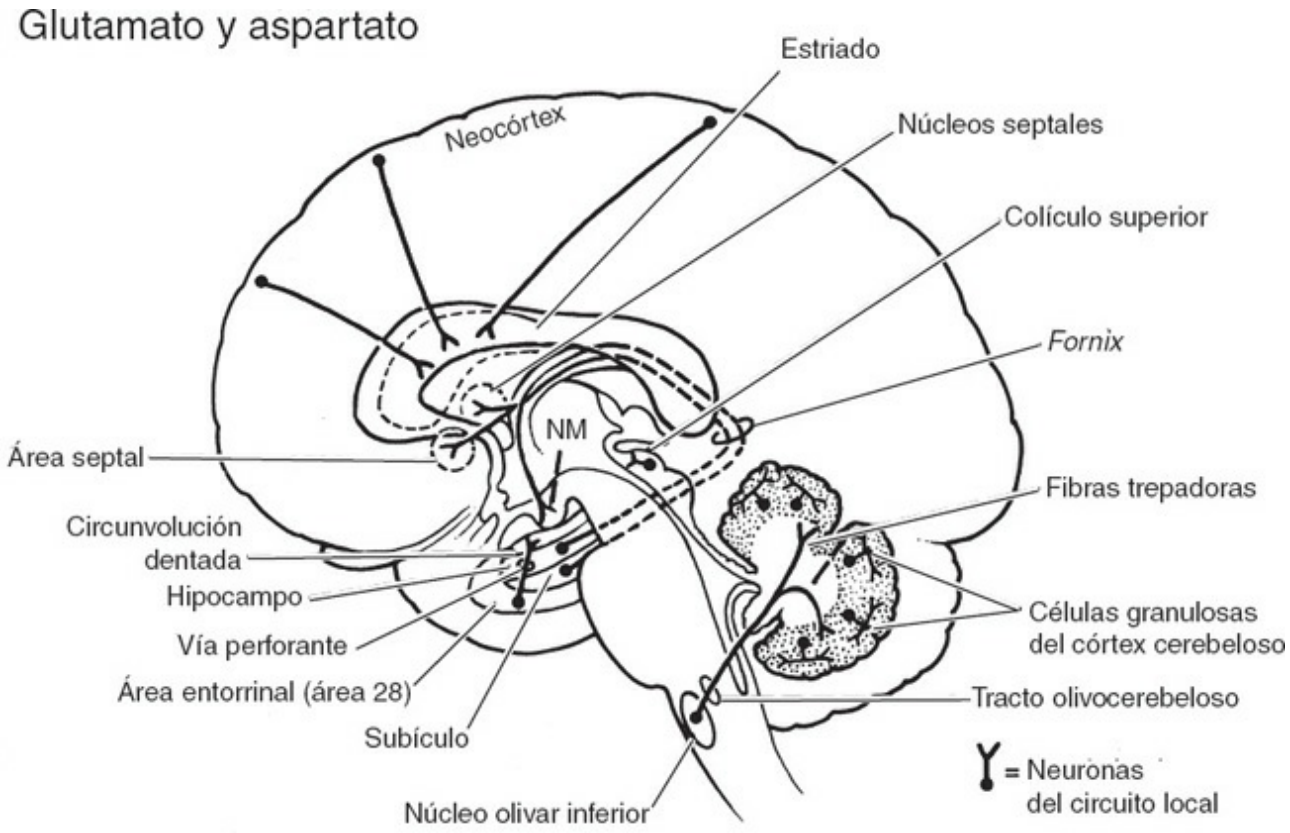

Figura 22-11. Distribución de las neuronas que contienen glutamato y aspartato y sus proyecciones. El glutamato se considera como el principal transmisor excitador del sistema nervioso central. Las neuronas glutamatérgicas corticales se proyectan al estriado; las neuronas glutamatérgicas hipocámpicas y subiculares se proyectan, por vía del *fornix*, al área septal y el hipotálamo. Las neuronas del núcleo olivar inferior proyectan fibras aspartatérgicas al cerebelo. Las células granulosas del cerebelo son glutamatérgicas. NM, núcleo mamilar.

- Se cree que interviene en la potenciación a largo plazo de las neuronas del hipocampo, por vía de los receptores *N*-metil-D-aspartato (NMDA).
- Desempeña un papel en las convulsiones inducidas por el despertar.

- Desempeña un papel en la **transmisión del dolor** (en las fibras A-δ y C).
- Las neuronas glutamatérgicas neocorticales se proyectan al estriado, núcleo subtalámico y tálamo. El núcleo subtalámico proyecta fibras glutamatérgicas al globo pálido.

2. Aspartato (v. fig. 22-11)

- Es un importante transmisor excitador en el cerebro.
- Es el transmisor de las fibras trepadoras del cerebelo.

IX. Óxido nítrico

- Es un neurotransmisor gaseoso descubierto recientemente que se produce cuando la óxido nítrico sintetasa convierte la arginina en citrulina, con formación de óxido nítrico.
- Se localiza en el sistema olfatorio, estriado, corteza, formación del hipocampo, núcleo supraóptico del hipotálamo y cerebelo.
- Es responsable de la relajación del músculo liso del cuerpo cavernoso y, por lo tanto, de la erección peneana.
- Se cree que desempeña un papel en la elaboración de la memoria (potenciación a largo plazo en la formación del hipocampo).

X. Consideraciones funcionales y clínicas

A. Sistema de control del dolor endógeno

1. Vía ascendente

- Los impulsos dolorosos espinorreticulares se proyectan a la sustancia gris periacueductal del mesencéfalo.

2. Vía descendente rafe-espinal

- Las neuronas excitadoras de la sustancia gris periacueductal se proyectan al núcleo magno del rafe en la protuberancia.
- Las neuronas excitadoras del núcleo magno del rafe proyectan fibras serotoninérgicas a las neuronas inhibidoras encefalinérgicas de la sustancia gelatinosa.
- Las neuronas encefalinérgicas de la sustancia gelatinosa inhiben las fibras aferentes del dolor (sustancia P) y las neuronas que dan lugar a los tractos espinorreticular y espinotalámico.

3. Vía ceruleoespinal descendente

- Se proyecta desde el *locus caeruleus* a la médula espinal.
- Se cree que inhibe directamente las neuronas que dan lugar a las vías ascendentes del dolor.

B. Enfermedad de Parkinson

- Es consecuencia de la **degeneración de las neuronas dopaminérgicas** que se

hallan en la parte compacta de la sustancia negra.

- Da lugar a una **disminución de la dopamina** en el estriado y la sustancia negra.
- Da lugar a la formación de **cuerpos de Lewy,** inclusiones intraneuronales en la sustancia negra.

C. Enfermedad de Huntington (corea de Huntington)

- Es consecuencia de la **pérdida de neuronas que contienen ACh y GABA** en el estriado (caudadoputamen).
- Da lugar a una **pérdida de GABA** en el estriado y la sustancia negra.

D. Enfermedad de Alzheimer

- Es consecuencia de la **degeneración de las neuronas corticales y las neuronas colinérgicas** que se hallan en el núcleo basal de Meynert.
- Se acompaña de una **pérdida del 60%-90% de colina acetiltransferasa** en la corteza cerebral.
- Se caracteriza anatomopatológicamente por la presencia de ovillos neurofibrilares, placas seniles (neuríticas), degeneración granulovacuolar y cuerpos de Hirano.
- Su frecuencia es doble en la mujer que en el hombre.
- Las placas seniles se componen de procesos de las células nerviosas degenerados y una parte central de proteína β-amiloide.

E. Miastenia grave

- Es un síndrome autoinmune que se produce en presencia de anticuerpos antirreceptor nicotínico de ACh.
- Ocurre por la acción de anticuerpos que reducen el número de receptores en la unión neuromuscular, con **paresia muscular.**
- Interesa los músculos extraoculares y palpebrales (p. ej., diplopía, ptosis).
- Interesa los músculos bulbares (habla nasal, fatiga de la mandíbula).
- Da lugar a que las extremidades sean más débiles proximalmente y más fuertes distalmente.
- Puede diagnosticarse con la administración intravenosa de edrofonio.
- Puede tratarse eficazmente con timectomía, seguida de tratamiento corticosteroide.

F. Síndrome de Lambert-Eaton

- Se produce por un defecto presináptico en la liberación de la ACh.
- Da lugar a debilidad en los músculos de las extremidades, pero no en los bulbares. La fuerza muscular aumenta con el uso, a diferencia de la miastenia grave, donde el uso de los músculos provoca fatiga.
- Se asocia a neoplasias (p. ej., pulmón, mama, próstata) en el 50 % de los casos.

- Conduce a una disfunción vegetativa: sequedad de boca, estreñimiento, impotencia e incontinencia urinaria.

TEST DE AUTOEVALUACIÓN

Instrucciones: *cada una de las preguntas o afirmaciones incompletas numeradas de este apartado va seguida de la respuesta o de la finalización de la afirmación. Seleccione* ***la respuesta*** *o la finalización de la frase* ***correctas*** *en cada caso.*

Preguntas 1 a 19

Las opciones de respuestas para los ítems 1 a 19 son comunes. Seleccione una respuesta para cada ítem de la serie.

(A) ACh
(B) Aspartato
(C) β-endorfina
(D) Dopamina
(E) Endorfina
(F) Encefalina
(G) Adrenalina
(H) GABA
(I) Glutamato
(J) Glicina
(K) Óxido nítrico
(L) Noradrenalina
(M) Serotonina
(N) Somatostatina
(O) Sustancia P

Empareje cada afirmación con el neurotransmisor apropiado.

1. Su concentración más elevada se halla en la glándula pineal.

2. Se halla en las células ganglionares seudounipolares y en la sustancia gelatinosa.

3. Es responsable de la relajación del músculo liso de los cuerpos cavernosos y, por lo tanto, de la erección peneana.

4. Se produce en las neuronas del *locus caeruleus*.

5. Es el neurotransmisor de la vía corticoestriada.

6. Se produce en las neuronas de los núcleos del rafe.

7. Es el neurotransmisor de las fibras trepadoras del cerebelo.

8. Sus concentraciones bajas se asocian a depresión grave e insomnio.

9. Se produce en las neuronas del núcleo basal de Meynert.

10. Se produce casi exclusivamente en el hipotálamo.

11. La reducción de los sitios receptores postsinápticos de este neurotransmisor causa la miastenia grave.

12. Es el neurotransmisor de las células de Renshaw.

13. La concentración de este neurotransmisor en el estriado está reducida en la enfermedad de Huntington.

14. Es el neurotransmisor de las células de Purkinje.

15. Es el neurotransmisor de las células granulosas del cerebelo.

16. Se halla a elevadas concentraciones en la parte compacta de la sustancia negra y en el área tegmental anterior del mesencéfalo.

17. Es el neurotransmisor de la vía mesolímbica.

18. Inhibe la liberación de prolactina desde la adenohipófisis.

19. Es el principal neurotransmisor de los tractos palidotalámico y nigrotalámico.

Preguntas 20 a 24

Las opciones de respuestas para los ítems 20 a 24 son comunes. Seleccione una respuesta para cada ítem en la serie.

(A) Síndrome miasténico de Lambert-Eaton
(B) Miastenia grave
(C) Enfermedad de Alzheimer
(D) Enfermedad de Huntington
(E) Enfermedad de Parkinson

Empareje cada caso con el trastorno apropiado.

20. Un hombre de 60 años se presenta con temblor en reposo en el brazo derecho, que ha empeorado progresivamente durante los últimos 3 años. En una exploración reciente mediante tomografía con emisión de positrones y un marcador radiactivo se observó una disminución en el metabolismo de la levodopa, causada probablemente por la muerte neuronal dopaminérgica. ¿Cuál es el diagnóstico para este paciente?

21. Una mujer de 25 años aqueja dificultad para la deglución y debilidad en manos y

dedos. En un análisis de sangre se observa la presencia de anticuerpos anti-receptor nicotínico de acetilcolina. Cuál es el diagnóstico para esta paciente?

22. En los hallazgos necrópsicos cerebrales de una mujer de 85 años se observan ovillos neurofibrilares y placas neuríticas. ¿Qué proceso había sufrido esta paciente?

23. Un fumador de 53 años aqueja debilidad en brazos y piernas, pero observa que la fuerza muscular aumenta al hacer ejercicio. También presenta sequedad de boca y estreñimiento. Una radiografía de tórax revela una masa en el pulmón izquierdo. ¿Cuál es el diagnóstico?

24. Un hombre de 45 años presenta movimientos espasmódicos incontrolables. Había advertido síntomas similares en los últimos años, pero en la actualidad han empeorado. Los antecedentes familiares revelan que su padre presentó algunos de estos síntomas antes de su fallecimiento en un accidente de automóvil. En las imágenes de resonancia magnética se aprecia una pérdida de células en el caudadoputamen. ¿Cuál es el diagnóstico?

25. El principal neurotransmisor excitador en el cerebro es el/la

(A) GABA.
(B) ACh.
(C) glicina.
(D) aspartato.
(E) glutamato.

26. El principal neurotransmisor inhibidor en el cerebro es la/el

(A) somatostatina.
(B) GABA.
(C) serotonina.
(D) sustancia P.
(E) óxido nítrico.

RESPUESTAS RAZONADAS

1. La respuesta es la M. La máxima concentración de serotonina se halla en la glándula pineal (epífisis cerebral). Los pinealocitos convierten la 5-HT en melatonina.

2. La respuesta es la O. La sustancia P es el neurotransmisor de las fibras del dolor y se halla en las células ganglionares seudounipolares y en la sustancia gelatinosa de la médula espinal. La sustancia P se halla también en el tracto trigeminoespinal caudal.

3. La respuesta es la K. El óxido nítrico es responsable de la relajación del músculo liso de los cuerpos cavernosos y, por lo tanto, de la erección peneana.

4. La respuesta es la L. La concentración más elevada de neuronas noradrenérgicas se halla en el *locus caeruleus*.

5. La respuesta es la I. El glutamato es el neurotransmisor de la vía corticoestriada.

6. La respuesta es la M. La serotonina se produce en las neuronas de los núcleos del rafe.

7. La respuesta es la B. El aspartato es el neurotransmisor de las fibras trepadoras del cerebelo.

8. La respuesta es la M. Los valores bajos de 5-HT se asocian con la depresión grave y el insomnio.

9. La respuesta es la A. La ACh se halla a su máxima concentración en el núcleo basal de Meynert, entre la sustancia perforada anterior y el globo pálido, un núcleo prosencefálico.

10. La respuesta es la E. La endorfina se produce casi exclusivamente en el hipotálamo (núcleo arqueado).

11. La respuesta es la A. En la miastenia grave hay una menor concentración de receptores de acetilcolina en la placa motora debido a una reacción autoinmune dirigida contra las proteínas de los receptores.

12. La respuesta es la J. La glicina es el principal neurotransmisor inhibidor en la médula espinal; la glicina se utiliza por parte de las células de Renshaw, interneuronas inhibidoras impulsadas por axones colaterales de las neuronas motoras inferiores.

13. La respuesta es la H. Los valores de GABA en el estriado están muy reducidos en la enfermedad de Huntington. Esta destrucción de las neuronas GABA-érgicas en la cabeza del núcleo caudado da lugar a una hidrocefalia *ex vacuo*.

14. La respuesta es la H. El GABA es el neurotransmisor de las células de Purkinje.

15. La respuesta es la I. El glutamato es el neurotransmisor de las células granulosas del cerebelo.

16. La respuesta es la D. La dopamina se halla a elevadas concentraciones en la parte compacta de la sustancia negra y en el área tegmental anterior del mesencéfalo.

17. La respuesta es la D. La dopamina es el neurotransmisor de la vía mesolímbica. Esta vía se halla relacionada con la conducta y la esquizofrenia.

18. La respuesta es la D. La dopamina inhibe la liberación de prolactina desde la adenohipófisis. Las neuronas dopaminérgicas se hallan en el núcleo arqueado del hipotálamo.

19. La respuesta es la H. El GABA, el neurotransmisor más común del cerebro, es el principal neurotransmisor de los tractos palidotalámico y nigrotalámico.

20. La respuesta es la E. La enfermedad de Parkinson ocurre por degeneración de las neuronas dopaminérgicas que se hallan en la parte compacta de la sustancia negra. Aunque es típico que la enfermedad de Parkinson se diagnostique basándose en los síntomas neurológicos, a veces puede utilizarse la tomografía con emisión de positrones con fines diagnósticos.

21. La respuesta es la B. La miastenia grave es un síndrome autoinmune con presencia habitual de anticuerpos antirreceptor nicotínico de la acetilcolina. Los síntomas consisten en paresia muscular, diplopía, ptosis, fatiga de la mandíbula y debilidad proximal en las extremidades.

22. La respuesta es la C. La enfermedad de Alzheimer se caracteriza anatomopatológicamente por la presencia de ovillos neurofibrilares, placas seniles (neuríticas), degeneración granulovacuolar y cuerpos de Hirano. La enfermedad ocurre por degeneración de las neuronas corticales y las neuronas colinérgicas que se hallan en el núcleo basal de Meynert. También se asocia con una pérdida del 60 %-90 % de colina acetiltransferasa en la corteza cerebral.

23. La respuesta es la A. El síndrome miasténico de Lambert-Eaton es un proceso autoinmune causado por un defecto presináptico en la liberación de ACh. Da lugar a debilidad muscular en las extremidades, aunque la fuerza muscular aumenta con el uso. Se asocia con neoplasias (p. ej., pulmón, mama, próstata) en el 50% de los casos.

24. La respuesta es la D. La enfermedad de Huntington es un trastorno hereditario por pérdida de las neuronas del estriado que contienen ACh y GABA. Hay movimientos espasmódicos casuales, incontrolables y rápidos (coreiformes), lentitud de los movimientos sacádicos oculares y demencia progresiva.

25. La respuesta es la E. El glutamato es el principal neurotransmisor excitador; el 60

% de las sinapsis cerebrales es glutamatérgico.

26. La respuesta es la B. El GABA es el principal neurotransmisor inhibidor y puede localizarse uilizando ácido glutámico descarboxilasa como marcador.

CAPÍTULO 23

Corteza cerebral

Corteza cerebral

I. Visión global: la corteza cerebral

- Contiene 20 millardos (2×10^{10}) de células nerviosas.
- Se compone del neocórtex (90 %) y el alocórtex (10 %).

A. Neocórtex (isocórtex, córtex homogenético)

- Es una corteza de seis capas.

B. Alocórtex (córtex heterogenético)

- Tiene tres capas e incluye dos tipos:
  1. **Arquicórtex**
     - Incluye el hipocampo y la circunvolución dentada.
  2. **Paleocórtex**
     - Incluye la corteza olfatoria.

II. Las seis capas del neocórtex (fig. 23-1)

- Se expresan con números romanos, del I al VI.

A. Capa molecular (I)

- Es la capa superficial por debajo de la piamadre.

B. Capa granulosa externa (II)

C. Capa piramidal externa (III)

- Da lugar a fibras de asociación y comisurales.

D. Capa granulosa interna (IV)

- Recibe fibras talamocorticales desde los núcleos talámicos del nivel ventral (p. ej., núcleos ventral posterolateral [VPL] y ventral posteromedial [VPM]).
- En el córtex estriado (área 17) recibe impulsos del cuerpo geniculado externo.
- Las fibras mielínicas de esta capa forman la cinta de Gennari, apreciable a simple vista.

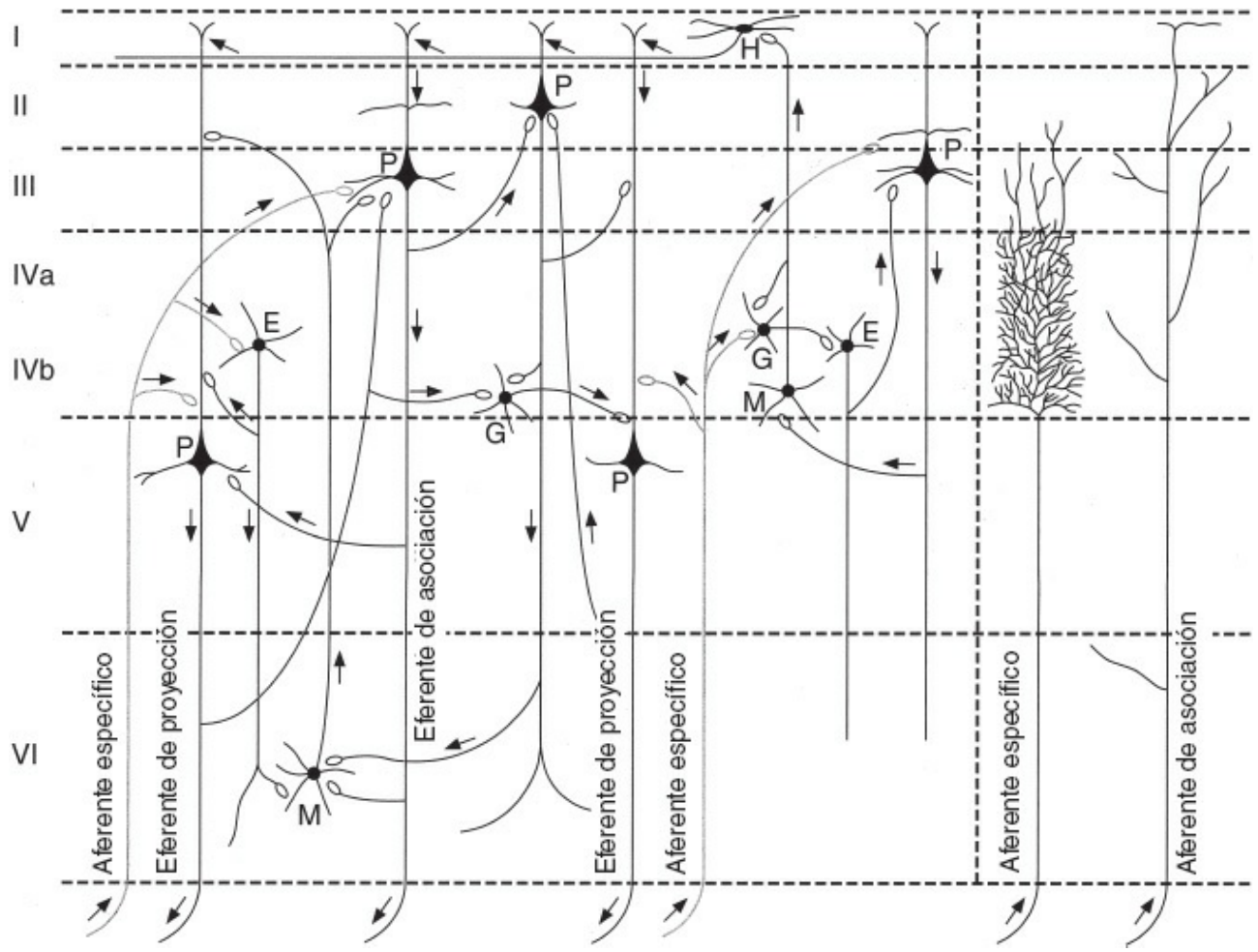

Figura 23-1. Circuitos neurocorticales. E, célula estrellada; G, célula granulosa, H, célula horizontal; M, célula de Martinotti; P, célula piramidal. Las asas muestran las uniones sinápticas. (Reimpreso con autorización de Parent A. *Carpenter's Human Neuroanatomy*, 9th ed. Baltimore: Williams & Wilkins, 1996, pág. 868.)

E. Capa piramidal interna (V)

- Da lugar a las fibras corticobulbares, corticoespinales y corticoestriadas.
- Contiene las células gigantes de Betz, que se hallan sólo en la corteza motora (área 4) de la circunvolución precentral y en el lóbulo paracentral anterior.

F. Capa multiforme (VI)

- Es la capa más profunda de la corteza. Da lugar a fibras de proyección, comisurales y de asociación.
- Es la fuente principal de fibras corticotalámicas.

III. Áreas funcionales de la corteza cerebral (fig. 23-2)

- Se divide en 47 áreas citoarquitectónicas, las **áreas de Brodmann.**

A. Áreas sensitivas

1. **Córtex somatosensitivo primario (áreas 3, 1 y 2)**
   - Se localiza en la **circunvolución poscentral** y en la parte posterior del **lóbulo paracentral.**
   - Recibe impulsos del núcleo ventral posterior.
   - Contribuye al tracto corticoespinal.
   - Está organizado somatotópicamente como **homúnculo sensitivo** (fig. 23-3 A).

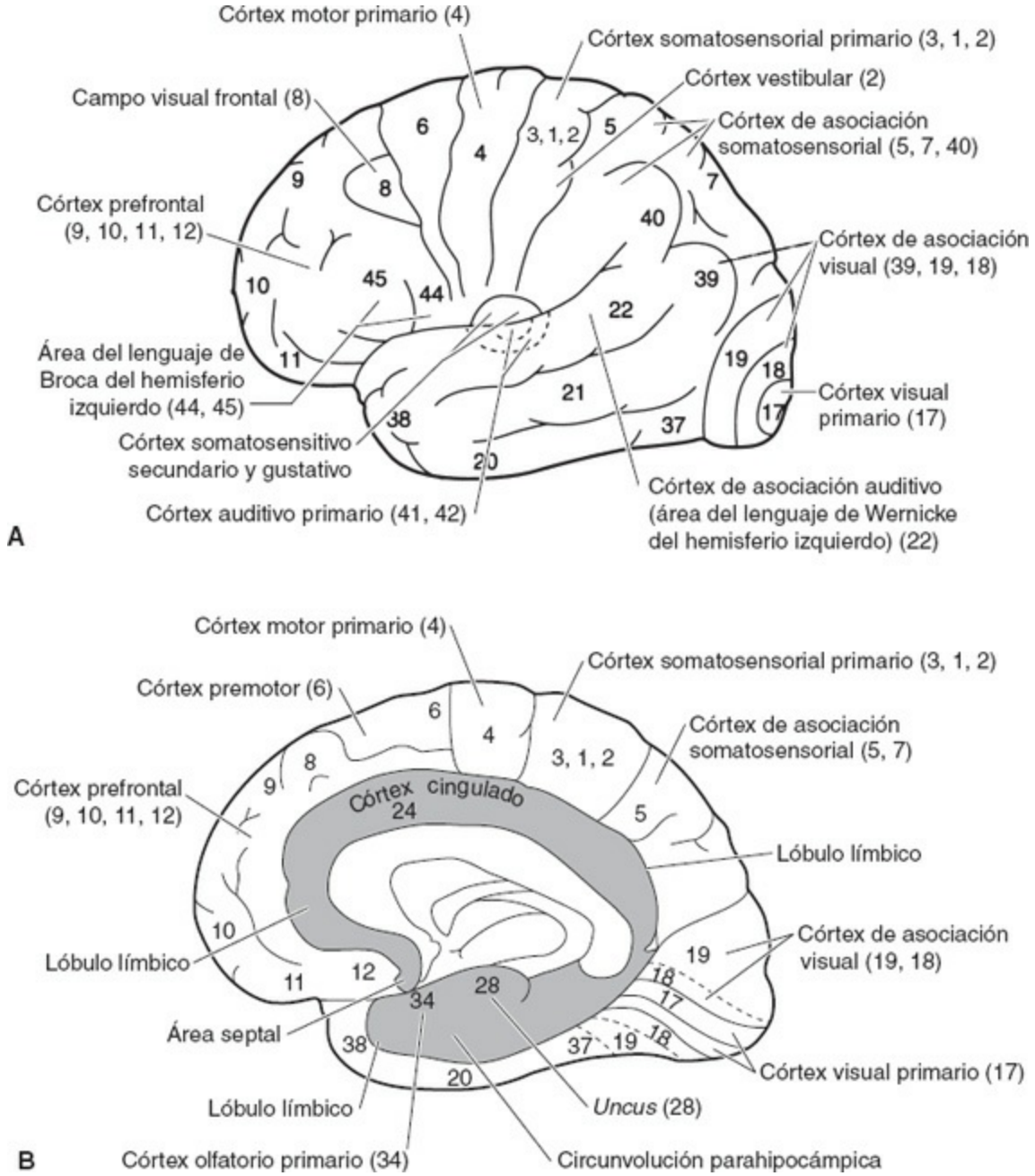

Figura 23-2. Algunas áreas motoras y sensitivas del córtex cerebral. **A)** Cara convexa externa del hemisferio. **B)** Cara interna del hemisferio. Los números se refieren al mapa cerebral de Brodmann, las áreas de Brodmann.

- Su estimulación da lugar a entumecimiento y hormigueo contralaterales (parestesias).
- Su destrucción origina una pérdida contralateral de la discriminación táctil **(hiperestesia y astereognosia).**

2. Córtex somatosensitivo secundario

- Está situado por delante del área somatosensitiva primaria, a lo largo de la fila superior del surco lateral.

3. Córtex de asociación somatosensitivo

a. Lóbulo parietal superior (áreas 5 y 7)

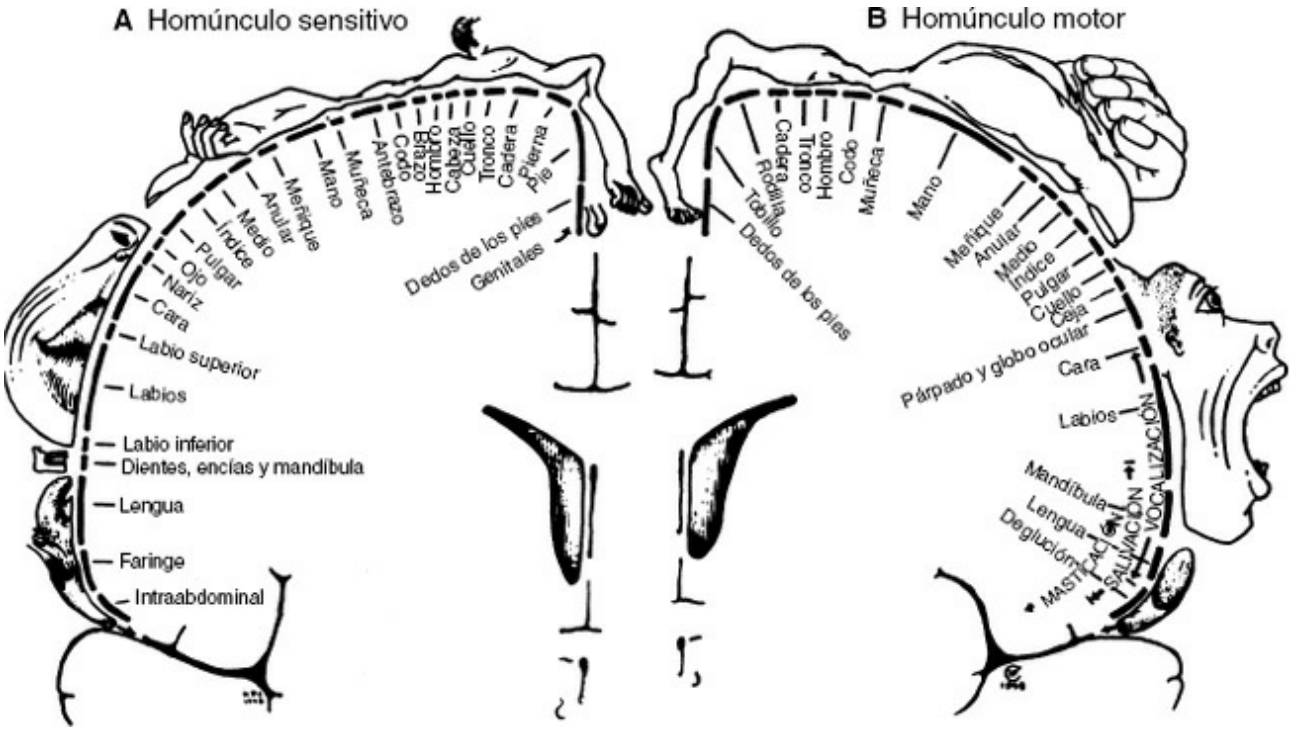

Figura 23-3. Homúnculos sensitivo y motor. **A)** Representación sensitiva en la circunvolución poscentral. **B)** Representación motora en la circunvolución precentral. (Reimpreso con autorización de Penfield W, Rasmussen T. *The Cerebral Cortex of Man*. New York: Hafner Publishing, 1968, págs. 44 y 57.)

- Recibe impulsos de las áreas 3, 1 y 2. El área 7 recibe impulsos visuales del área 19.
- Su destrucción origina **pérdidas contralaterales de la discriminación táctil,** de la **estereognosia** (capacidad para reconocer las formas) y de la **estatognosia** (capacidad para reconocer la posición de las partes del cuerpo en el espacio). Su destrucción da lugar también a la desatención de los fenómenos que ocurren en la parte contralateral del mundo exterior (se observa más comúnmente en las lesiones parietales del lado derecho).

b. Circunvolución supramarginal (área 40)

- Interrelaciona los impulsos somatosensitivos, auditivos y visuales (estímulos sensitivos multimodales).

- Su destrucción en el hemisferio dominante puede originar los siguientes déficit:

  (1) Apraxia ideomotriz o «clásica» (apraxia ideocinética)
  - Es la incapacidad para abrocharse la ropa o peinarse.
  - Es la incapacidad para manipular utensilios, aunque se conserva la capacidad para explicar su uso.

  (2) Apraxia ideatoria o sensorial
  - Se caracteriza por la incapacidad para formular el plan ideatorio para ejecutar los diversos componentes de una acción compleja (p. ej., encender un cigarrillo).
  - Ocurre sobre todo en la enfermedad degenerativa cerebral difusa, la enfermedad de Alzheimer y la demencia por infartos múltiples.

  (3) Apraxia facial
  - Es la incapacidad para realizar movimientos faciales-orales (p. ej., lamerse los labios).
  - Es la apraxia más común.

  (4) Afasia de conducción
  - Se asocia con la repetición defectuosa del lenguaje hablado (se produce por interrupción del fascículo arqueado; v. III C 4).

4. Córtex visual primario (área 17)
- Está localizado en el lóbulo occipital, en ambas filas de la cisura calcarina.
- Recibe impulsos del cuerpo geniculado externo.
- Su destrucción da lugar a **déficit del campo visual** (p. ej., hemianopsia homónima contralateral) (v. fig. 17-2).

5. Córtex visual secundario y terciario
- Incluye las áreas 18 y 19 del lóbulo occipital.
- Sus lesiones pueden originar **alucinaciones visuales.**

6. Córtex de asociación visual (circunvolución angular [área 39])
- Recibe impulsos de las áreas 18 y 19.
- La destrucción de la radiación visual subyacente da lugar a una **hemianopsia homónima contralateral** o **cuadrantanopsia inferior.**
- Su destrucción en el hemisferio dominante da lugar al **síndrome de Gerstmann,** con los siguientes déficit:

  a. Confusión derecha-izquierda

  b. Agnosia de los dedos de la mano (incapacidad para reconocer, nombrar o seleccionar un dedo determinado)

  c. Agrafia (incapacidad para expresar pensamientos por escrito, aunque puede conservarse la capacidad para copiar las palabras escritas o impresas; a menudo coexiste con alexia)

  d. Discalculia (dificultad con la aritmética)

7. Córtex auditivo primario (áreas 41 y 42)

- Está localizado en las circunvoluciones transversas de Heschl.
- Recibe impulsos del cuerpo geniculado interno.
- Su destrucción unilateral da lugar sólo a una **sordera parcial** (por la representación coclear bilateral).

8. Córtex de asociación auditivo (área 22)

- Se localiza en la parte posterior de la circunvolución temporal superior.
- Incluye el **área del lenguaje de Wernicke.**
- Incluye el **plano temporal** (parte del área del lenguaje de Wernicke), que tiene un mayor tamaño en el hemisferio dominante.
- Su lesión en el hemisferio dominante da lugar a una **afasia sensorial de Wernicke.**
- Su lesión en el hemisferio no dominante origina una **disprosodia sensorial** (incapacidad para percibir el tono o el ritmo del lenguaje).

9. Córtex gustativo (área 43)

- Está localizado en el opérculo parietal y el córtex parainsular.
- Recibe impulsos gustativos del núcleo VPM del tálamo.

10. Córtex vestibular (área 2)

- Está localizado en la circunvolución poscentral.
- Recibe impulsos de los núcleos ventral posteroinferior (VPI) y VPL del tálamo.

B. Áreas motoras

1. Córtex motor primario (área 4)

- Se localiza en la **circunvolución precentral** y en la parte anterior del **lóbulo paracentral.**
- Contribuye al tracto corticoespinal.
- Está organizado somatotópicamente como **homúnculo motor** (v. fig. 23-3 B).
- Contiene las células gigantes de Betz en la capa V.
- Su estimulación da lugar a movimientos contralaterales de los músculos voluntarios, especialmente los músculos distales de las extremidades.
- Su ablación da lugar a una **lesión contralateral de la neurona motora superior (NMS).**
- Las lesiones bilaterales del lóbulo paracentral (p. ej., meningioma parasagital) dan lugar a **incontinencia urinaria.**

2. Córtex premotor (área 6)

- Está localizado por delante de la circunvolución precentral.
- Contribuye al tracto corticoespinal.
- Desempeña un papel en el **control de los músculos proximales y axiales;** prepara el córtex motor para movimientos específicos, antes de su ejecución.

- Su estimulación origina movimientos adversivos de la cabeza y el tronco y flexión y extensión de las extremidades.
- Sus lesiones en el hemisferio dominante pueden causar **apraxia simpática** (apraxia motora en la mano izquierda).

3. Córtex motor suplementario (área 6)

- Se localiza en la superficie interna del hemisferio, por delante del lóbulo paracentral.
- Contribuye al tracto corticoespinal.
- Desempeña un papel para **programar secuencias motoras complejas** y **coordinar los movimientos bilaterales**; regula los impulsos somatosensitivos al córtex motor.
- Su estimulación da lugar a vocalización con asociación de movimientos faciales y movimientos coordinados de las extremidades.
- Su ablación en el ser humano da lugar a **déficit del lenguaje o afasias.**
- Sus lesiones bilaterales dan lugar a **hipertonía de los músculos flexores,** sin parálisis.

4. Campo visual frontal (área 8)

- Se localiza en la parte posterior de la circunvolución frontal media.
- Se proyecta, por vía del tracto corticotectobulbar, al centro protuberancial contralateral de la mirada lateral (núcleo abductor).
- Su estimulación (lesión irritativa) origina una desviación conjugada de los ojos hacia el lado opuesto.
- Las lesiones destructivas dan lugar a una **desviación conjugada de los ojos hacia el lado de la lesión.**

C. Áreas de función cortical más elevada

1. Córtex prefrontal (áreas 9-12)

a. Características del córtex prefrontal

- Se extiende desde el área 6 hasta el polo frontal (área 10).
- Posee conexiones recíprocas con el núcleo mediodorsal del tálamo.

b. Síndrome del lóbulo frontal (síndrome de Phineas Gage)

- Se produce por **lesiones del córtex prefrontal.**
- Da lugar a los siguientes signos:

(1) Conducta social inapropiada

- Las lesiones suelen interesar el córtex prefrontal frontoorbitario.

(2) Dificultades de adaptación y falta de iniciativa

- Las lesiones interesan el córtex prefrontal dorsolateral.

(3) Reflejos de succión, de tanteo y de agarre

(4) Apraxia de la marcha, incontinencia, abulia (pérdida de la capacidad para realizar acciones voluntarias) o **mutismo acinético**

(estado semejante al coma, denominado coma vigil)

- Estos signos se producen en la afectación bilateral.

2. Área del lenguaje de Broca (áreas 44 y 45) (fig. 23-4)

a. Características del área del lenguaje de Broca

- Se localiza en la parte posterior de la circunvolución frontal inferior en el hemisferio dominante.
- Está conectada con el área del lenguaje de Wernicke mediante el fascículo arqueado.

b. Afasia de Broca

- Se produce por lesiones en el área del lenguaje de Broca.
- También se denomina **afasia motora, expresiva, no fluida o anterior.**
- El paciente habla lentamente (sin fluidez) y con esfuerzo; hay una buena comprensión del lenguaje hablado y escrito.
- Se acompaña con frecuencia de una **paresia contralateral de la parte inferior de la cara y el brazo,** y una **apraxia simpática** de la mano izquierda (incapacidad para escribir con la mano no paralizada).

3. Área del lenguaje de Wernicke (área 22) (v. fig. 23-4)

a. Características del área del lenguaje de Wernicke

- Está localizada en la parte posterior de la circunvolución temporal superior en el hemisferio dominante.
- Está conectada con el área del lenguaje de Broca mediante el fascículo arqueado.

b. Afasia de Wernicke

- Se produce por lesiones en el hemisferio dominante.
- También se denomina **afasia sensorial, receptiva, fluida o posterior.**
- Los pacientes comprenden mal el lenguaje, hablan con mayor rapidez de lo normal y tienen dificultades para hallar las palabras adecuadas al expresarse. No son conscientes de su déficit.

4. Fascículo arqueado

a. Características del fascículo arqueado

- Se halla subyacente a la circunvolución supramarginal (área 40) y al opérculo frontoparietal.
- Conecta las áreas de asociación audiovisuales (áreas 22, 39 y 40) con el área del lenguaje de Broca (áreas 44 y 45).

b. Afasia de conducción

- Se produce por la sección del fascículo arqueado.
- Es una **afasia fluida** con repetición defectuosa del lenguaje hablado. La compresión y la expresión del lenguaje son relativamente buenas.

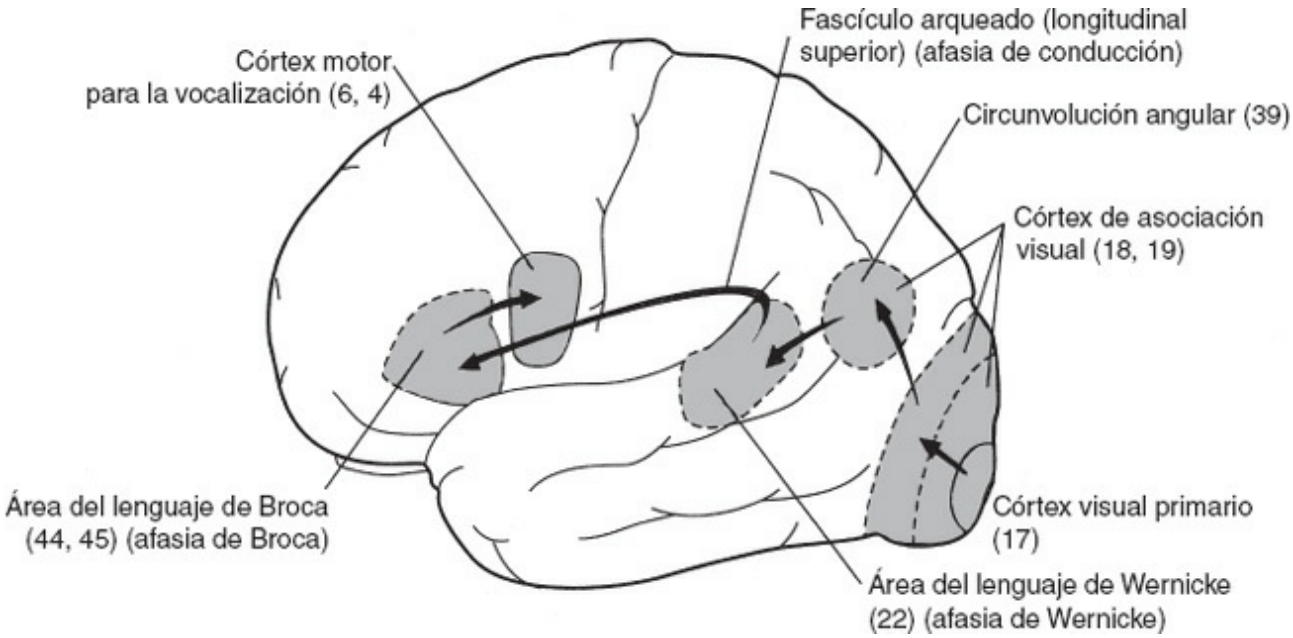

Figura 23-4. Áreas corticales del hemisferio dominante que desempeñan un papel importante en la producción del lenguaje. La imagen visual de una palabra se proyecta desde la corteza visual (17) a las cortezas de asociación visuales (18 y 19) y luego a la circunvolución angular (39). Se produce un nuevo procesado en el área del lenguaje de Wernicke (22), donde se recuerda la forma auditiva de la palabra. Por vía del fascículo arqueado, esta información llega al área del lenguaje de Broca (44 y 45), donde los programas del lenguaje motor controlan los mecanismos de vocalización de la circunvolución precentral. Las lesiones del área del lenguaje de Broca, del área del lenguaje de Wernicke o del fascículo arqueado dan lugar a disfasias.

- Los **errores parafrásicos** (utilización de palabras incorrectas) son frecuentes, y se **alteran los nombres dados a los objetos** (afasia nominal o afasia amnésica). Los pacientes son conscientes de su déficit.

5. Cuerpo calloso

- Interconecta las áreas hemisféricas correspondientes.
- No contiene fibras comisurales desde la región de la mano de las bandas motora o sensitiva, ni desde el córtex estriado.
- Recibe su irrigación sanguínea de la arteria cerebral anterior y la arteria cerebral posterior; la rodilla está perfundida por la arteria cerebral posterior.
- La lesión de la rodilla da lugar a una hemidislexia izquierda.

IV. Dominancia cerebral

- Se determina mediante la prueba de Wade. Se inyecta amobarbital sódico en la arteria carótida. Si sobreviene una afasia, el anestésico se administró en el hemisferio dominante.

A. Hemisferio dominante

- Es responsable del **lenguaje proposicional,** compuesto de **gramática, sintaxis** y **semántica.**

- También es responsable del lenguaje y el cálculo.
- En el 95 % de los casos el hemisferio dominante es el izquierdo.

1. **Lesiones del lóbulo parietal superior dominante** (fig. 23-5 A)
   - Originan una pérdida contralateral de la discriminación sensitiva **(astereognosia)** (es decir, pérdida de las modalidades del cordón posterior; área 5).
   - Dan lugar a desatención contralateral (área 7).
2. **Lesiones del lóbulo parietal inferior dominante** (v. fig. 23-5 A)
   - Afectan a las circunvoluciones supramarginal y angular (áreas 40 y 39).
   - Dan lugar a los siguientes procesos:
     a. Afasia receptiva
     b. Síndrome de Gerstmann
     c. Alexia con agrafia (a menudo coexiste con el síndrome de Gerstmann)
     d. Agnosia táctil (astereognosia bimanual)
     e. Apraxia ideomotriz
     f. Apraxia ideatoria

B. Hemisferio no dominante

- Es responsable principalmente de la **percepción tridimensional o espacial** y de la **ideación no verbal** (música, poesía).

1. **Lesiones del lóbulo parietal superior no dominante** (v. fig. 23-5 B)
   - Dan lugar a una **pérdida contralateral de la discriminación sensitiva** (es decir, pérdida de las modalidades del cordón posterior; área 5).
   - Dan lugar a una **desatención contralateral** (área 7).
2. **Lesiones del lóbulo parietal inferior no dominante**
   - Interesan las circunvoluciones supramarginal y angular.
   - Dan lugar a los siguientes procesos:
     a. Hemidesatención del lado izquierdo
     - Da lugar a una falta de conocimiento de la mitad izquierda del espacio o del cuerpo.
     - Da lugar a una hemidesatención o extinción; con el paciente con los ojos cerrados, al tocarle simultáneamente ambas manos a menudo no menciona el estímulo recibido sobre la mano izquierda.

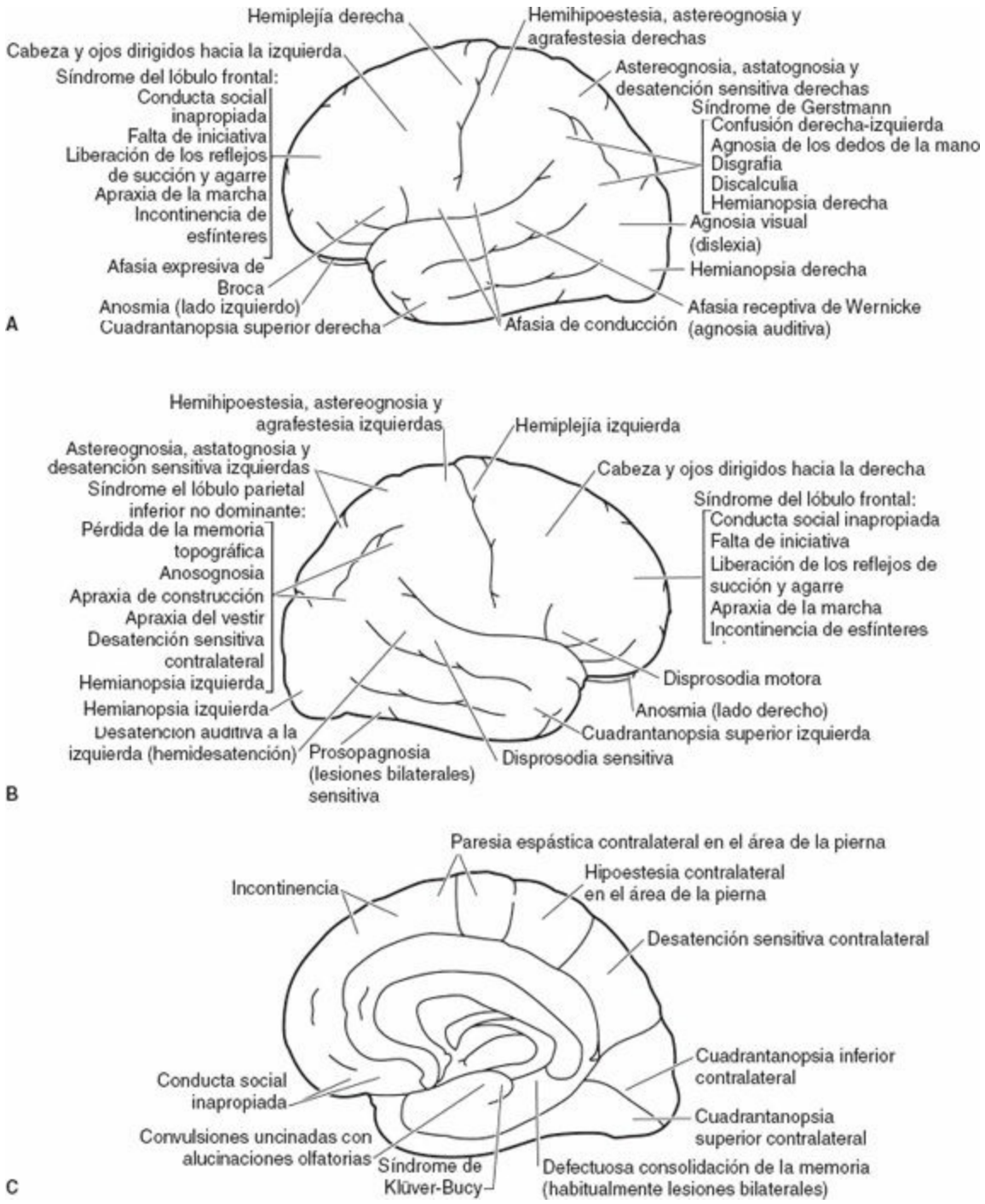

Figura 23-5. Lesiones hemisféricas destructivas focales y síntomas resultantes. **A)** Cara convexa externa del hemisferio izquierdo dominante. **B)** Cara convexa externa del hemisferio derecho no dominante. **C)** Cara interna del hemisferio no dominante. (Reimpreso con autorización de Fix JD. *High-Yield Neuroanatomy*, 3rd ed. Philadelphia: Lippincott Williams & Wilkins, 2005. pág. 161.)

b. Pérdida de la memoria topográfica

- Da lugar a una incapacidad para moverse por entornos conocidos.

c. Anosognosia (negación del déficit)

- Da lugar a una indiferencia hacia la enfermedad causal (p. ej.,

hemiparesia o hemianopsia).

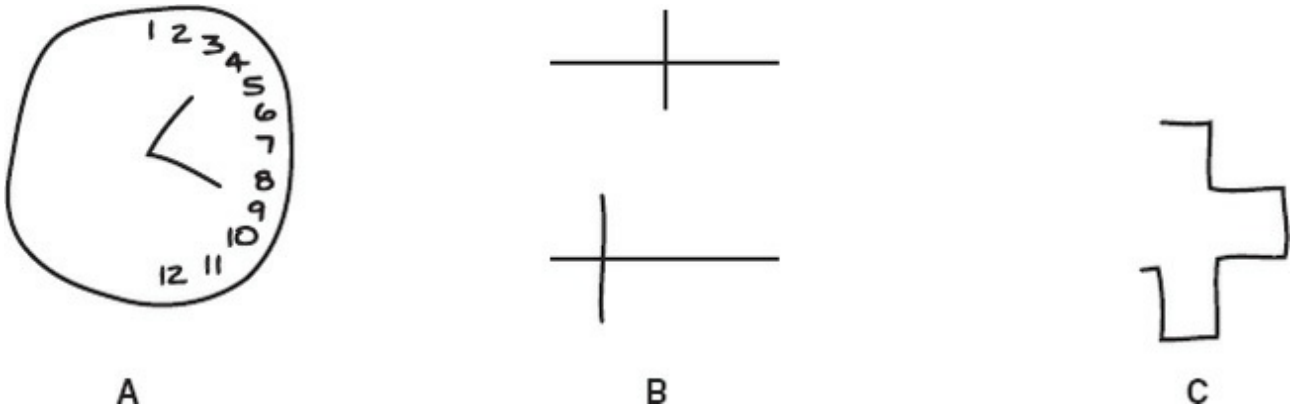

Figura 23-6. Prueba para la apraxia de construcción. **A)** Se pide al paciente que copie la esfera de un reloj. **B)** Se pide al paciente que divida por la mitad una línea horizontal. **C)** Se pide al paciente que copie una cruz. Estos dibujos muestran una desatención contralateral. La lesión responsable se halla en el lóbulo parietal no dominante (derecho). La hemianopsia izquierda no da lugar por sí misma a una desatención contralateral. (Reimpreso con autorización de Fix JD. *High-Yield Neuroanatomy*, 3rd ed. Philadelphia: Lippincott Williams & Wilkins, 2005. pág. 159.)

d. Apraxia de construcción (fig. 23-6)

- Da lugar a una incapacidad para trazar dibujos sencillos (p. ej., una cruz, una estrella o un reloj); se omite el lado izquierdo del dibujo.
- Puede ocurrir también en las lesiones del hemisferio dominante.

e. Apraxia del vestir

- Da lugar a una incapacidad para vestirse uno mismo.

3. Lesiones de la circunvolución frontal inferior no dominante (áreas 44 y 45)

- Corresponden al área del lenguaje de Broca y dan lugar a una **disprosodia expresiva** (incapacidad para articular el tono y el ritmo del lenguaje).

4. Lesiones de la circunvolución temporal superior no dominante (área 22)

- Corresponden al área del lenguaje de Wernicke y dan lugar a una **disprosodia receptiva** (incapacidad para percibir el tono y el ritmo del lenguaje).

V. Síndrome del cerebro hendido (figs. 23-7 y 23-8)

A. Descripción del síndrome del cerebro hendido

- Representa un **síndrome de desconexión** que sobreviene por sección (comisurotomía) del cuerpo calloso.

B. Déficit

1. El paciente, con los ojos vendados, es incapaz de emparejar dos objetos, uno

en cada mano.

2. El paciente, con los ojos vendados, es incapaz de nombrar los objetos que se le ponen en la mano izquierda **(anomia).**
3. Incapacidad para emparejar un objeto visto en la mitad derecha del campo visual con otro visto en la mitad izquierda (la prueba debe realizarse con rapidez para eliminar la visualización bilateral).
4. **Alexia** en los campos visuales izquierdos (los símbolos verbales vistos en la corteza visual derecha no tienen acceso a los centros del lenguaje del hemisferio izquierdo).

VI. Irrigación sanguínea de las principales áreas funcionales del córtex

- En esta sección sólo se mencionan las **ramas corticales.**

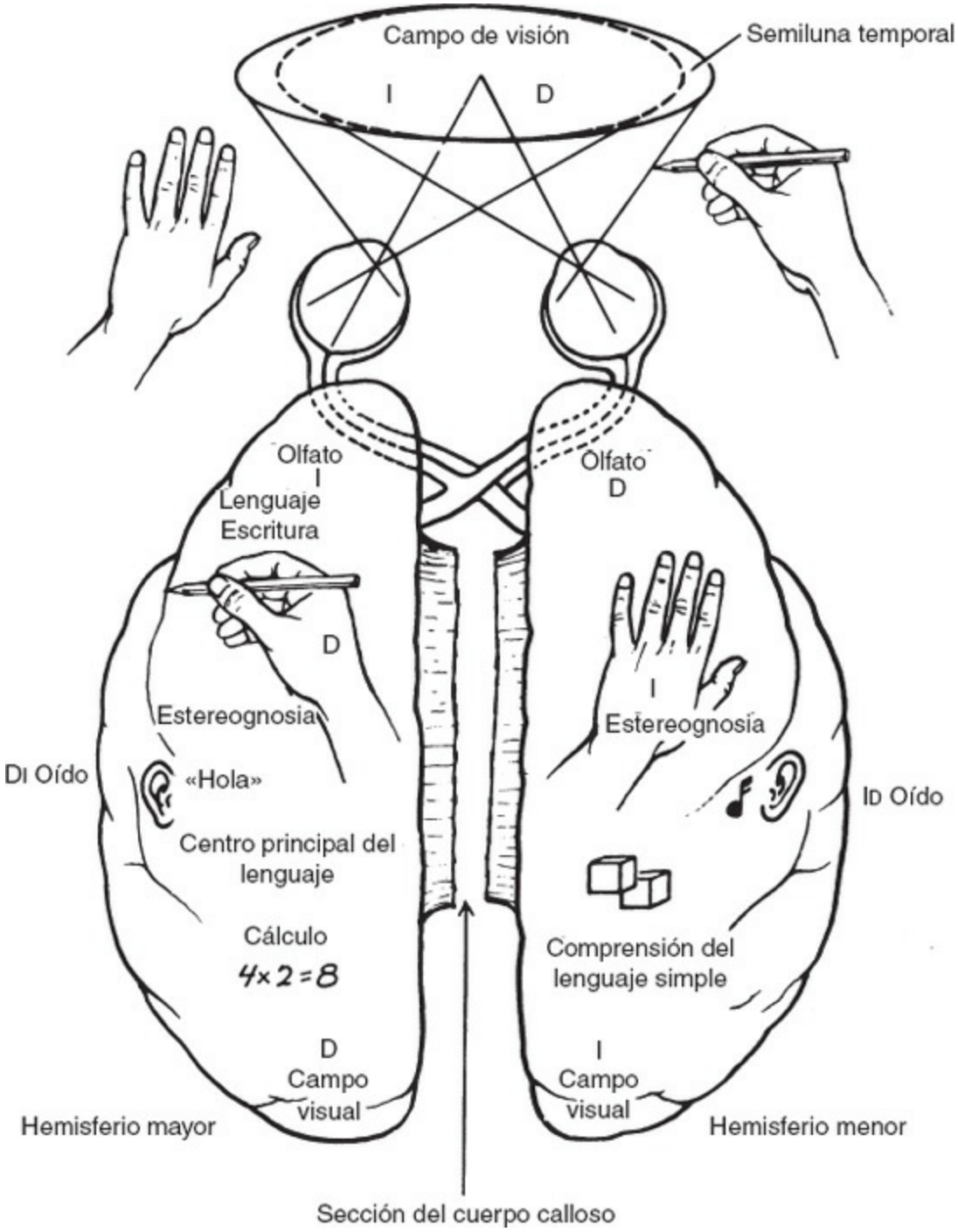

Figura 23-7. Funciones del cerebro hendido tras la sección del cuerpo calloso. La percepción táctil y visual se proyecta al hemisferio contralateral; el olfato se percibe en el mismo lado; la audición se percibe predominantemente en el hemisferio opuesto. El hemisferio izquierdo es dominante para el lenguaje; el derecho, para la construcción espacial y la ideación no verbal. (Reimpreso con autorización de Noback CR, Demarest RJ. *The Human Nervous System*. Baltimore: Williams & Wilkins, 1991, pág. 416.)

A. Arteria cerebral anterior (v. fig. 3-3)

1. Territorio de la arteria cerebral anterior

- Irriga la cara interna del hemisferio.

2. Oclusión: áreas afectadas y déficit

a. Lóbulo paracentral

- Pérdida somatosensitiva contralateral en la extremidad inferior, con parestesias, entumecimiento y apalestesia (pérdida de la sensibilidad vibratoria)
- Paresia contralateral e hiperreflexia en la extremidad inferior, con signo de Babinski (el reflejo plantar es extensor)
- Incontinencia urinaria en el infarto bilateral



Figura 23-8. Figura quimérica (híbrida) de un rostro que se utiliza para examinar la función hemisférica de los pacientes comisurotomizados. Se pide al paciente que fije su atención en el punto. Si se le solicita verbalmente que describa lo que ve y dice que es la cara de un hombre, el hemisferio izquierdo predomina en las tareas vocales. Si se le pide que señale la cara y lo hace hacia la mujer, el hemisferio derecho predomina en las tareas de señalar. (Reimpreso con autorización de Fix JD. *High-Yield Neuroanatomy*, 3rd ed. Philadelphia: Lippincott Williams & Wilkins, 2005. pág. 163.)

b. Infarto del cuerpo calloso

- Dispraxia y agnosia táctil de las extremidades izquierdas

B. Arteria cerebral media (v. fig. 3-4)

1. Territorio de la arteria cerebral media

- Irriga la superficie externa convexa del hemisferio.

2. Oclusión: áreas afectadas y déficit

a. Lóbulo frontal

(1) Circunvolución precentral

- Afectación contralateral con paresia facial y de la extremidad superior

(2) Campo visual frontal

- Desviación conjugada de los ojos hacia el lado afecto

(3) Córtex prefrontal

- Están interesados la capacidad de juicio, la perspicacia y el estado de ánimo (síndrome del lóbulo frontal).

(4) Circunvolución frontal inferior del lado dominante

- Afasia expresiva de Broca y paresia contralateral de la mitad inferior de la cara y el brazo
- Apraxia simpática de la mano izquierda

b. Lóbulo temporal

(1) Circunvoluciones temporales transversas de Heschl

- Sordera en la destrucción bilateral

(2) Circunvolución temporal superior del lado dominante

- Afasia receptiva de Wernicke

(3) Circunvoluciones temporales superior y media (partes superolaterales)

- Ilusiones y alucinaciones auditivas

c. Lóbulo parietal

(1) Circunvolución poscentral y lóbulo parietal superior

- Pérdida de la discriminación sensitiva y la estereognosia
- Hemidesatención (puede ocurrir en las lesiones parietales izquierdas o derechas)

(2) Lóbulo parietal inferior del hemisferio dominante

- Apraxia ideomotriz e ideatoria
- Síndrome de Gerstmann

(3) Lóbulo parietal inferior del hemisferio no dominante

- Síndrome de hemidesatención
- Pérdida de la memoria topográfica, anosognosia y apraxia de construcción y del vestir

C. Arteria cerebral posterior (v. fig. 3-5)

1. Territorio de la arteria cerebral posterior

- Irriga el lóbulo occipital, la cara inferior del lóbulo temporal (excepto el polo temporal) y la rodilla del cuerpo calloso.

2. Oclusión: áreas afectadas y déficit

a. Lóbulo occipital: córtex visual (estriado y extraestriado)

- Si es bilateral, ceguera cortical (las pupilas reaccionan a la luz)
- Hemianopsia homónima contralateral sin afectación de la mácula

b. Lóbulo temporal (cara inferointerna): formación del hipocampo y amígdala

- Perfundido también por la arteria coroidea anterior
- Si es bilateral o en el hemisferio dominante, déficit de memoria (amnesia)
- Incapacidad para crear y almacenar nuevos recuerdos a largo plazo; el paciente conserva y puede evocar otros recuerdos a largo plazo.

c. Región occipitotemporal (cara anterointerna)

- Las lesiones bilaterales pueden ocasionar **prosopagnosia** (incapacidad para identificar una cara familiar) y **acromatopsia** (ceguera adquirida para los colores).

D. Arteria cerebral posterior izquierda

1. Territorio de la arteria cerebral posterior izquierda

- Irriga la rodilla del cuerpo calloso y la corteza visual izquierda.

2. Oclusión

- Da lugar a un **infarto** de la rodilla del cuerpo calloso y la corteza visual izquierda; los impulsos visuales de la corteza visual derecha no llegan a los centros parietales del lenguaje en el hemisferio dominante.
- Puede producir **alexia sin agrafia y afasia**; debido a que el lóbulo parietal inferior izquierdo y el área del lenguaje de Wernicke se hallan intactos, el paciente es capaz de escribir y no es disfásico.

E. Convulsiones jacksonianas (marcha jacksoniana)

- Son convulsiones motoras parciales simples unilaterales que comienzan con una contracción tónica de los dedos de una mano, un lado de la cara o un pie, y progresan hasta contracciones clónicas de toda la mitad del cuerpo; pueden progresar hasta convulsiones de gran mal.
- Pueden producirse por tumores, hematomas y abscesos cerebrales.
- Pueden afectar el lado opuesto por vía del cuerpo calloso.

TEST DE AUTOEVALUACIÓN

Instrucciones: *cada una de las preguntas o afirmaciones incompletas numeradas de este apartado va seguida de la respuesta o de la finalización de la afirmación. Seleccione* ***la respuesta*** *o la finalización de la frase* ***correctas*** *en cada caso.*

1. Un veterano de 55 años, diestro, recibió una pequeña herida de metralla en la cabeza durante la guerra de Vietnam. Al cabo de 1 año presentó convulsiones y se trató con medicación anticonvulsiva. El tratamiento no fue eficaz y se realizó con éxito una sección de la parte anterior del cuerpo calloso. ¿Cuál de los siguientes déficit es el más probable?

(A) Alexia

(B) Con los ojos cerrados, incapacidad para identificar verbalmente un objeto en la mano

(C) Distaxia de la marcha

(D) Pérdida de la visión binocular

(E) Apraxia simpática en la mano derecha

2. Un hombre hipertenso de 70 años presenta súbitamente un entumecimiento en el lado derecho del cuerpo. Al pedirle que levante la mano izquierda, levanta la derecha. La lesión se halla probablemente en el/la

(A) lóbulo frontal derecho.

(B) lóbulo parietal izquierdo.

(C) lóbulo parietal derecho.

(D) lóbulo temporal izquierdo.

(E) cápsula interna derecha.

3. Un granjero de 45 años aqueja cefaleas. En la exploración neurológica se aprecia un predominio de la pronación y una ligera hemiparesia en el lado derecho. Los ojos y la cabeza están desviados hacia la izquierda y hay edema papilar izquierdo. ¿Cuál es la localización cortical más probable de la lesión?

(A) Frontal

(B) Insular

(C) Occipital

(D) Parietal

(E) Temporal

4. Un bacteriólogo de 80 años presenta un infarto cerebral. El lenguaje queda limitado a palabrotas, es incapaz de escribir, pero responde a las preguntas con movimientos de la cabeza. Presenta una paresia facial inferior derecha. La localización más probable de la lesión es el

(A) lóbulo frontal izquierdo.

(B) lóbulo frontal derecho.

(C) lóbulo parietal izquierdo.

(D) lóbulo parietal derecho.
(E) lóbulo temporal izquierdo.

5. La localización más probable de una lesión que da lugar a una afasia expresiva no fluida es en el
(A) lóbulo temporal.
(B) lóbulo parietal.
(C) lóbulo frontal.
(D) lóbulo occipital.
(E) lóbulo límbico.

6. La afasia de Broca se asocia frecuentemente con
(A) alucinaciones auditivas.
(B) agnosia de los dedos de la mano.
(C) apraxia de construcción.
(D) lesión en la NMS.
(E) déficit en los campos visuales.

7. La alexia sin agrafia y afasia sería consecuencia probablemente de una oclusión en la
(A) arteria cerebral anterior izquierda.
(B) arteria cerebral anterior derecha.
(C) arteria cerebral media izquierda.
(D) arteria cerebral posterior izquierda.
(E) arteria cerebral posterior derecha.

8. La agrafia y la discalculia serían consecuencia probablemente de una lesión en el
(A) lóbulo frontal izquierdo.
(B) lóbulo parietal izquierdo.
(C) lóbulo occipital derecho.
(D) lóbulo temporal izquierdo.
(E) rodilla del cuerpo calloso.

9. Se pide al paciente que trace una bisectriz en la mitad de una línea horizontal, que dibuje la esfera de un reloj y que copie una cruz. El paciente bisecciona la línea horizontal a la izquierda de la línea media, coloca todos los números del reloj en el lado derecho y no completa la cruz en el lado izquierdo. La localización más probable de la lesión para este déficit es en el
(A) lóbulo frontal izquierdo.
(B) lóbulo parietal derecho.
(C) lóbulo parietal izquierdo.
(D) lóbulo temporal derecho.
(E) lóbulo occipital izquierdo.

Preguntas 10 a 15

Empareje las descripciones en los ítems 10 a 15 con el área apropiada que se muestra

con letras en la figura.

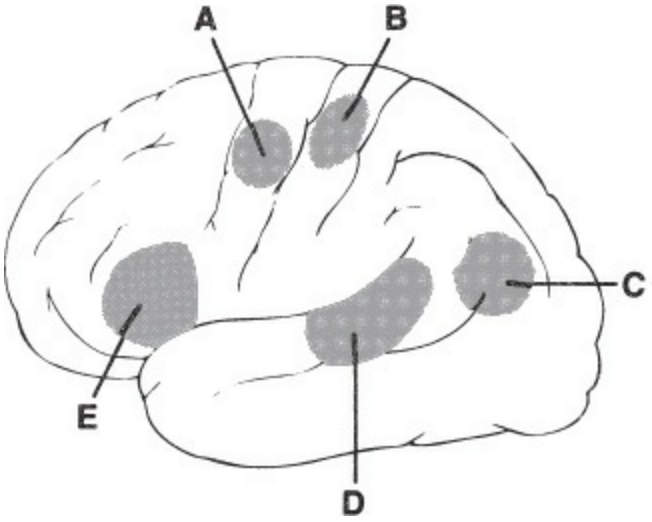

10. Área del lenguaje de Broca

11. Área del lenguaje de Wernicke

12. La lesión en este área da lugar a una astereognosia contralateral.

13. El infarto en este área da lugar a una lesión de la NMS.

14. La lesión en este área origina una hemianopsia homónima contralateral.

15. La lesión en este área ocasiona una agnosia de los dedos de la mano, agrafia y discalculia.

Preguntas 16 a 20

Empareje las descripciones en los ítems 16 a 20 con el área apropiada que se muestra con letras en la figura.

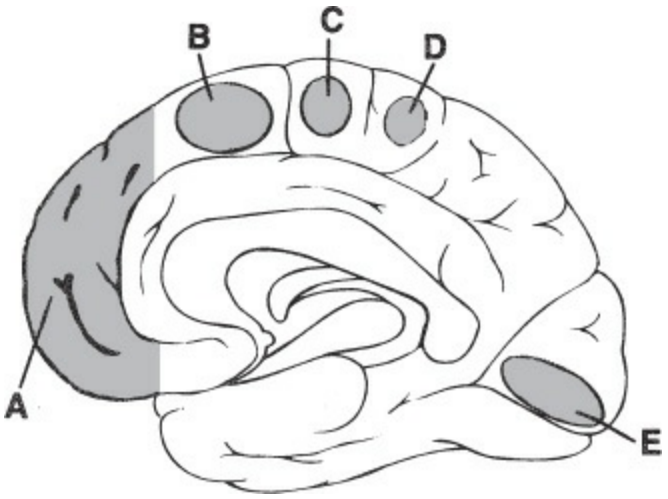

16. Área motora suplementaria

17. La lesión en este área da lugar a parestesias y entumecimiento en el pie contralateral.

18. La lesión en este área origina una cuadrantanopsia homónima inferior contralateral.

19. La lesión en este área provoca un signo de Babinski contralateral.

20. La lesión en este área da lugar a falta de iniciativa y una conducta social inapropiada.

RESPUESTAS RAZONADAS

1. La respuesta es la B. La sección del cuerpo calloso da lugar a una incapacidad para identificar verbalmente un objeto en la mano izquierda (disnomia), con los ojos vendados. El hemisferio izquierdo es dominante para el lenguaje y para nombrar objetos. La alexia se observa en las lesiones del lóbulo parietal inferior. La ataxia de la marcha puede deberse a una hidrocefalia normotensa, que provoca también demencia e incontinencia. Las vías visuales del paciente no están afectadas. La sección del cuerpo calloso junto al córtex premotor izquierdo provoca una hemiparesia derecha, disfasia motora (Broca) y dispraxia simpática del brazo izquierdo, no paralizado.

2. La respuesta es la B. La hemiparesia derecha indica una lesión en el lado izquierdo que interesa el tracto corticoespinal. La confusión izquierda-derecha se observa en el síndrome de Gerst-mann, junto con agnosia de los dedos. Este síndrome se produce por destrucción de la circunvolución angular izquierda.

3. La respuesta es la A. El centro cortical para la mirada conjugada lateral se localiza en el área 8 del lóbulo frontal. La destrucción de este área da lugar a una desviación contralateral de los ojos y la cabeza; tendencia a la pronación, hemiparesia y signos del lóbulo frontal.

4. La respuesta es la A. La paresia facial inferior es un signo localizador de proximidad. El área del lenguaje de Broca está situada en la parte posterior de la circunvolución frontal inferior (áreas 44 y 45 de Brodmann).

5. La respuesta es la C. La afasia motora expresiva no fluida (afasia de Broca) se produce por una lesión en la circunvolución frontal posteroinferior (áreas 44 y 45) del lóbulo frontal dominante.

6. La respuesta es la D. La afasia de Broca se asocia frecuentemente con una lesión de la NMS de la cara y el brazo, y ocasionalmente de la pierna, contralaterales. El área del lenguaje de Broca está situada inmediatamente por delante de la banda motora; el área de Broca y la banda motora están irrigados por la división superior de la arteria cerebral media (arterias prerrolándica y rolándica). La afasia de Broca se asocia frecuentemente con una apraxia simpática de la mano izquierda no paralizada.

7. La respuesta es la D. La alexia sin agrafia y afasia se produce por una oclusión de la arteria cerebral posterior izquierda, que irriga el córtex visual izquierdo y las fibras callosas (en la rodilla) desde el córtex de asociación visual derecho. La interrupción bilateral de las fibras de asociación visuales, en su camino hacia la circunvolución angular izquierda, provoca una alexia. Debido a que la circunvolución angular y el área de Wernicke quedan indemnes, el paciente no presentará agrafia ni disfasia.

8. La respuesta es la B. Las lesiones de la circunvolución angular del hemisferio dominante pueden originar un síndrome de Gerstmann, que consiste en agrafía, discalculia, agnosia de los dedos y confución izquierda-derecha.

9. La respuesta es la B. La incapacidad para dibujar la esfera de un reloj, o partir en dos una línea por la mitad, se denomina apraxia de construcción. Las lesiones del lóbulo parietal derecho (no dominante) dan lugar a una apraxia de construcción, apraxia del vestir, anosognosia y hemidesatención sensorial.

10. La respuesta es la E. El área del lenguaje de Broca (áreas 44 y 45) se halla en la parte posterior de la circunvolución frontal inferior del hemisferio dominante, inmediatamente por delante de las cortezas premotora y motora.

11. La respuesta es la D. El área del lenguaje de Wernicke está localizada en la parte posterior de la circunvolución temporal superior (parte del área 22 de Brodmann) del hemisferio dominante. Una lesión de este área da lugar a una afasia sensorial (receptora) fluida.

12. La respuesta es la B. Una lesión de la circunvolución poscentral izquierda provoca una astereognosia derecha (agnosia táctil), o incapacidad para identificar los objetos por el tacto. Las lesiones del lóbulo parietal superior originan una astereognosia y hemidesatención sensorial.

13. La respuesta es la A. La lesión en la circunvolución precentral es una lesión de la NMS. La circunvolución precentral (banda motora) da lugar a una tercera parte de las fibras del tracto piramidal (tracto corticoespinal).

14. La respuesta es la C. Una lesión profunda de la circunvolución angular puede interesar la radiación visual, con hemianopsia homónima contralateral.

15. La respuesta es la C. La circunvolución angular dominante es el sustrato neurológico del síndrome de Gerstmann, que consiste en confusión izquierda-derecha, agnosia de los dedos, agrafia y discalculia.

16. La respuesta es la B. El córtex motor suplementario (área 6) está situado en la cara interna del hemisferio, inmediatamente por delante del lóbulo paracentral.

17. La respuesta es la D. Una lesión de la parte posterior del lóbulo paracentral daría lugar a una pérdida del sentido articular y posicional (astatognosia) y de la discriminación táctil (astereognosia) en el pie contralateral.

18. La respuesta es la E. Una lesión de la fila superior de la cisura calcarina (cuña) daría lugar a una cuadrantanopsia homónima inferior contralateral. Una lesión que destruya ambas cuñas originaría una hemianopsia homónima inferior altitudinal.

19. La respuesta es la C. Una lesión de la parte anterior del lóbulo paracentral da lugar a una paresia contralateral de los músculos del pie, con signo de Babinski (reflejo plantar

extensor o signo extensor del dedo gordo del pie).

20. La respuesta es la A. Las lesiones del córtex prefrontal pueden provocar cambios de personalidad, con conducta desordenada e inapropiada y jocosidad. Las lesiones interrumpen las fibras que interconectan el núcleo dorsomedial y el córtex prefrontal (p. ej., lobotomía prefrontal o leucotomía).

CAPÍTULO

24

Apraxia, afasia y disprosodia

I. Apraxia

- Es la incapacidad para realizar actividades motoras en presencia de unos sistemas motor y sensitivo indemnes y una comprensión normal.

A. Apraxia ideomotriz (apraxia ideocinética)

- Es la pérdida de capacidad para realizar gestos intransitivos o imaginarios, con imposibilidad de llevar a cabo tareas motoras complejas (p. ej., saludar, mandar un beso o realizar la «V» del signo de victoria).
- Puede quedar representada por la **apraxia facial,** conocida también como **apraxia bucofacial** o **facial-oral,** el tipo más común de apraxia.
- Se produce por una lesión en el área de Wernicke.

B. Apraxia ideatoria

- Es la incapacidad para demostrar el uso de los objetos (p. ej., fumar en pipa [una secuencia compleja con múltiples pasos]).
- Es un uso erróneo de los objetos por trastorno en su identificación (agnosia).
- Se produce por una lesión en el área de Wernicke.

C. Apraxia de construcción

- Es la incapacidad para dibujar o construir una figura geométrica (p. ej., la esfera de un reloj).
- Se denomina hemidesatención si el paciente dibuja sólo la mitad derecha del reloj. La lesión se localiza en el lóbulo parietal inferior derecho (v. fig. 23-5).

D. Apraxia de la marcha

- Se caracteriza por una marcha a ritmo lento, amplia base de sustentación, pasos cortos y arrastre de los pies; recuerda la marcha parkinsoniana.
- Es un signo del lóbulo frontal que se observa en la **hidrocefalia normotensa,** con **apraxia de la marcha, demencia e incontinencia.**

II. Afasia

- Es el trastorno o la ausencia de comunicación a través del lenguaje, la escritura o los signos (es decir, una pérdida de la capacidad para el lenguaje hablado).

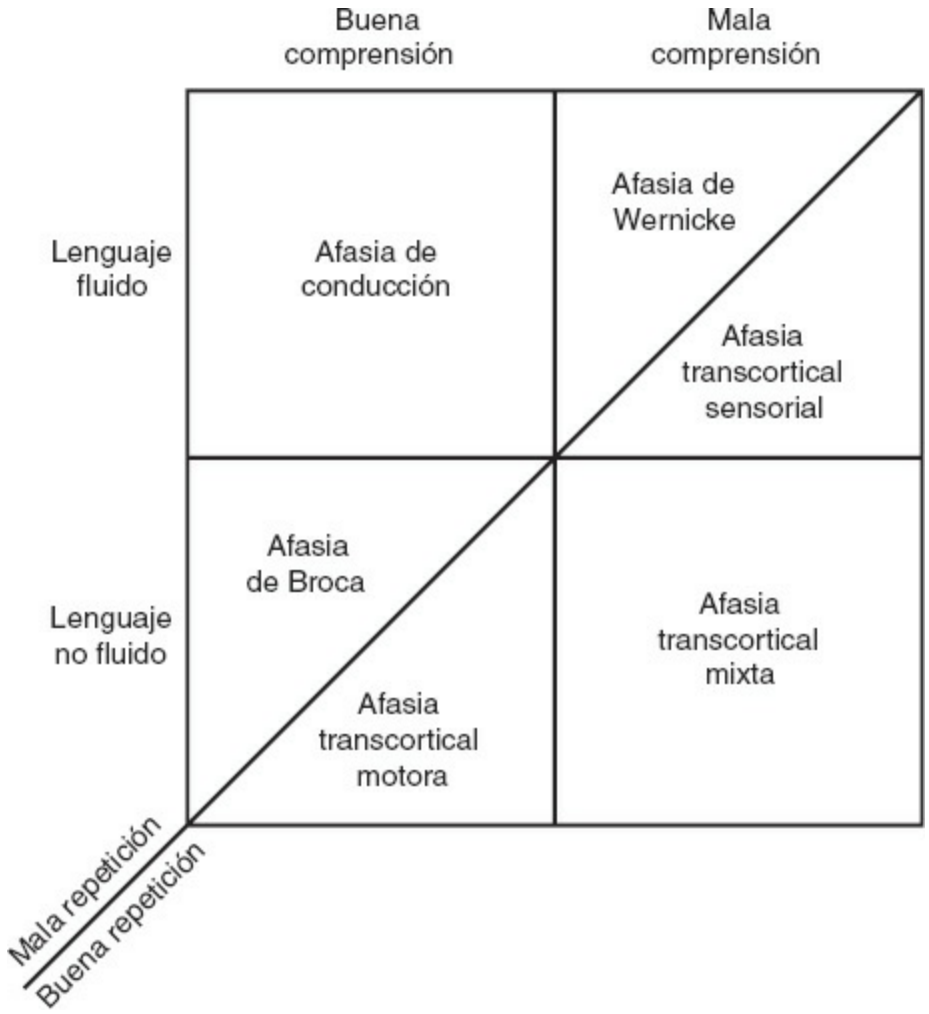

Figura 24-1. El cuadrado de la afasia facilita la diferenciación entre los seis tipos de afasia que aparecen con más frecuencia en los exámenes. Las afasias de Broca, de conducción y de Wernicke se caracterizan por una mala repetición. (Adaptado con autorización de Miller J, Fountain N. *Neurology Recall*. Baltimore: Williams & Wilkins, 1997, pág. 35.)

- Se produce por lesiones en el hemisferio dominante.
- Los síntomas y signos siguientes se asocian con ciertas afasias (fig. 24-1).

A. Afasia de Broca (motora)

- Se caracteriza por una buena comprensión; lenguaje trabajoso, disártrico, telegráfico, no fluido; mala repetición, y paresia de la parte inferior de la cara y la extremidad superior contralaterales.
- Se produce por una lesión del lóbulo frontal, en la circunvolución frontal inferior (Brodmann 44, 45).

B. Afasia de Wernicke (sensorial)

- Se caracteriza por una mala comprensión, lenguaje fluido, mala repetición y **cuadrantanopsia.**

- Se observan también **errores parafásicos,** como ***non sequiturs*** (razonamiento inconsecuente; expresión en latín que significa *no se sigue*), **neologismos** (palabras nuevas en una lengua) y **lenguaje diciendo tonterías.**
- Se produce por una lesión del lóbulo temporal posterior, en la circunvolución temporal superior (Brodmann 22).

C. Afasia de conducción

- Comprende la **sección del fascículo arqueado,** que interconecta las áreas del lenguaje de Broca y Wernicke.
- Se caracteriza por una buena comprensión, mala repetición y lenguaje fluido.

D. Afasia transcortical motora

- La comprensión y la repetición son buenas, pero el lenguaje no es fluido.

E. Afasia transcortical mixta

- La comprensión es mala, hay una buena repetición y el lenguaje no es fluido.

F. Afasia transcortical sensorial

- La comprensión es defectuosa, hay una buena repetición y el lenguaje es fluido.

G. Afasia global

- Se produce por una lesión del área perisilviana, que comprende las áreas de Broca y Wernicke.
- Combina todos los síntomas de las afasias de Broca y Wernicke.

H. Afasia talámica

- Es un síndrome talámico dominante que tiene una gran semejanza con el trastorno del pensamiento de los pacientes con esquizofrenia y psicosis crónica por drogas.
- Comprende un lenguaje fluido parafrásico, con comprensión y repetición normales.

I. Ganglios basales (núcleo caudado, putamen)

- Los trastornos de los ganglios basales pueden causar afasia.
- Las lesiones de los ganglios basales anteriores pueden ocasionar una afasia no fluida, y las lesiones de los ganglios basales posteriores, una afasia fluida.

J. Infartos limítrofes

- Son áreas de infarto en las zonas limítrofes de las arterias cerebrales anterior, media y posterior. Estos infartos dan lugar a afasias transcorticales motoras, mixtas y sensoriales.

- Son vulnerables a la hipoperfusión y, por lo tanto, pueden separar las áreas del lenguaje de Broca y Wernicke del córtex que las circunda.

III. Disprosodias

- Son déficit del lenguaje originados en el hemisferio no dominante, que afectan al aspecto emocional del lenguaje (inflexión, melodía, énfasis y gestualidad).
- Son tan comunes como las disfasias; se «descubrieron» por primera vez en la Segunda Guerra Mundial.

A. Disprosodia expresiva

- Se produce por una lesión que corresponde al área de Broca, pero localizada en el hemisferio no dominante.
- Los pacientes no pueden expresar emociones o inflexiones en su lenguaje.

B. Disprosodia receptiva

- Se produce por una lesión que corresponde al área de Wernicke, pero localizada en el hemisferio no dominante.
- Los pacientes no pueden comprender la emocionalidad o las inflexiones del lenguaje ajeno.

TEST DE AUTOEVALUACIÓN

Instrucciones: *cada una de las preguntas o afirmaciones incompletas numeradas de este apartado va seguida de la respuesta o de la finalización de la afirmación. Seleccione* ***la respuesta*** *o la finalización de la frase* ***correctas*** *en cada caso.*

1. ¿Cuál es la arteria cuya oclusión puede originar la afasia de Broca?

(A) Arteria temporal anterior

(B) Arteria coroidea anterior

(C) Arteria estriada interna de Heubner

(D) Arteria operculofrontal

(E) Arteria angular

2. Se le entrega una pipa, tabaco y cerillas a un paciente y se le pide que la encienda y fume. El paciente frota las cerillas contra la pipa. ¿Cuál de los siguientes trastornos neurológicos se ajusta mejor a esta conducta?

(A) Apraxia de construcción

(B) Apraxia ideomotriz

(C) Apraxia ideatoria

(D) Prosopagnosia

(E) Disprosodia

3. Un hombre de 65 años aqueja dificultad para andar. Tiene un antecedente de hematoma subdural crónico. El examen neurológico revela enlentecimiento psicomotor, incontinencia de esfínteres y ventriculomegalia, sin atrofia de las circunvoluciones. El diagnóstico más probable es

(A) enfermedad de Huntington.

(B) hidrocefalia normotensa.

(C) enfermedad de Parkinson.

(D) parálisis supranuclear progresiva.

(E) enfermedad de Wilson.

4. En la exploración neurológica se observa que una mujer hipertensa de 50 años presenta una hemianopsia homónima izquierda, aunque no es consciente de su déficit (anosognosia). Al pedirle que copie un dibujo de la esfera de un reloj, omite los números del lado izquierdo. Basándose en este examen, la lesión más probable estaría situada en el/la

(A) lóbulo frontal.

(B) ínsula.

(C) lóbulo parietal izquierdo.

(D) lóbulo parietal derecho.

(E) lóbulo temporal derecho.

5. Una mujer de 48 años que ha sufrido un *ictus* aqueja debilidad en el brazo y la parte inferior de la cara, en ambos casos en el lado derecho. Su lenguaje presenta los siguientes déficit: lento, trabajoso, disártrico, telegráfico; habitualmente con una buena comprensión y mala repetición. ¿Cuál es el tipo de afasia que más se ajusta a estos hallazgos neurológicos?

(A) Afasia de Broca
(B) Afasia de conducción
(C) Afasia transcortical motora
(D) Afasia transcortical sensorial
(E) Afasia de Wernicke

6. Un médico de 65 años sufre un accidente cerebrovascular. En la valoración del lenguaje se aprecian las siguientes anomalías: mala comprensión y repetición y lenguaje parafrásico, con razonamiento inconsecuente y neologismos. La espontaneidad y la fluidez son normales. ¿Cuál es el tipo de afasia que se ajusta mejor a estos resultados?

(A) Afasia de Broca
(B) Afasia de conducción
(C) Afasia transcortical mixta
(D) Afasia transcortical motora
(E) Afasia de Wernicke

7. Un hombre de 50 años presenta una lesión de tipo masa subyacente al opérculo frontoparietal izquierdo. La valoración del lenguaje revela un buena comprensión, fluidez, mala repetición, anomia y agrafia. ¿Cuál de los siguientes tipos de afasia se acomoda mejor a este caso?

(A) Afasia de Broca
(B) Afasia de conducción
(C) Afasia global
(D) Afasia transcortical sensorial
(E) Afasia de Wernicke

8. Una mujer de 45 años sufre un *ictus*. La paciente presenta una paresia del brazo izquierdo, y en su lenguaje proposicional es incapaz de mostrar emoción, inflexiones, énfasis y gestualización. La lesión responsable de estas dificultades del lenguaje se halla situada probablemente en el

(A) lóbulo frontal izquierdo.
(B) lóbulo frontal derecho.
(C) lóbulo parietal izquierdo.
(D) lóbulo temporal izquierdo.
(E) lóbulo temporal derecho.

RESPUESTAS RAZONADAS

1. La respuesta es la D. El área del lenguaje de Broca, situada en la circunvolución frontal inferior del hemisferio izquierdo, recibe su irrigación de la arteria operculofrontal. Este área también puede recibir perfusión de la arteria prerrolándica. Ambas arterias surgen de la arteria cerebral media.

2. La respuesta es la C. El paciente que, a petición, no puede encender una cerilla y fumar en pipa siguiendo una secuencia correcta, presenta una apraxia ideatoria o sensorial, un trastorno de las acciones que tienen una secuencia de pasos múltiples. La apraxia de construcción es la incapacidad para dibujar toda la esfera de un reloj; los pacientes con lesiones en el lóbulo parietal no dominante no son capaces de dibujar el lado izquierdo del reloj (desatención sensorial). La apraxia ideomotriz es la incapacidad para seguir órdenes sencillas (p. ej., saque la lengua, o cierre el puño). La prosopagnosia es la incapacidad para reconocer rostros. La disprosodia es la dificultad para producir o comprender el tono, ritmo y variaciones en el acento que tienen lugar normalmente en el lenguaje.

3. La respuesta es la B. La hidrocefalia normotensa se caracteriza por la tríada de apraxia de la marcha (ataxia del lóbulo frontal), incontinencia y demencia. Los ventrículos se hallan moderadamente dilatados. La enfermedad de Huntington es una afección neurodegenerativa que se caracteriza por coreoatetosis, temblor y demencia. La enfermedad de Parkinson se caracteriza por temblor en reposo con movimientos semejantes a contar monedas, rigidez de tipo rueda dentada y bradicinesia (movimientos lentos). La parálisis supranuclear progresiva es un trastorno de los movimientos que se caracteriza por paresia de la mirada hacia abajo. La enfermedad de Wilson (degeneración hepatolenticular) es un trastorno del metabolismo del cobre que se caracteriza por un temblor tosco en «batir de alas». El anillo corneal de Kayser-Fleischer es patognomónico.

4. La respuesta es la D. Las lesiones del lóbulo parietal no dominante (derecho) presentan los siguientes déficit: anosognosia, pérdida de la memoria topográfica, apraxia del vestir, desatención sensorial, extinción sensorial y hemianopsia homónima izquierda. Los signos del lóbulo frontal pueden incluir anomalías motoras, alteración de la función cognitiva, cambios en la personalidad (conducta desinhibida) e incontinencia. La ínsula recibe impulsos olfatorios y gustativos. Los signos del lóbulo temporal pueden incluir la afasia de Wernicke, alucinaciones auditivas, visuales, olfatorias y gustativas y pérdida de la memoria para los hechos recientes.

5. La respuesta es la A. Las características clave de la afasia de Broca son: lenguaje lento, laborioso, disártrico y telegráfico; comprensión relativamente buena; mala repetición, y frecuente dispraxia bucolingual. La afasia de Broca se denomina también

motora, expresiva y anterior. (v. fig. 24-1).

6. La respuesta es la E. La afasia de Wernicke se caracteriza por lenguaje fluido, mala comprensión, mala repetición y errores parafrásicos (p. ej., lenguaje con tonterías, razonamiento inconsecuente y neologismos).

7. La respuesta es la B. La afasia de conducción se produce por una lesión que secciona el fascículo arqueado, con separación entre las áreas del lenguaje de Broca y de Wernicke. Este proceso se caracteriza por un trastorno importante de la repetición, con conservación de la fluidez y la comprensión. La afasia de conducción suele asociarse con agrafia.

8. La respuesta es la B. El centro para la prosodia expresiva se localiza en la parte posterior de la circunvolución frontal inferior del lóbulo no dominante. El centro para la prosodia receptiva se localiza en la parte posterior de la circunvolución temporal superior en el hemisferio no dominante.

TEST FINAL

Instrucciones: *cada una de las preguntas o afirmaciones incompletas numeradas de este apartado va seguida de la respuesta o de la finalización de la afirmación. Seleccione* ***la respuesta*** *o la finalización de la frase* ***correctas*** *en cada caso.*

1. La cuña está separada de la circunvolución lingual por el/la

(A) surco rinal.
(B) cisura calcarina.
(C) surco parietoccipital.
(D) surco colateral.
(E) surco intraparietal.

2. ¿Qué seno recibe drenaje del mayor número de granulaciones aracnoideas?

(A) Seno recto
(B) Seno transverso
(C) Seno sigmoideo
(D) Seno sagital superior
(E) Seno cavernoso

3. ¿Cuál de las siguientes afirmaciones sobre la bolsa de Rathke es verdadera?

(A) Es un divertículo mesodérmico.
(B) Deriva del tubo neural.
(C) Da lugar a la adenohipófisis.
(D) Da lugar a la epífisis.
(E) Da lugar a la neurohipófisis.

4. ¿Cuál de las siguientes afirmaciones sobre el asta lateral de la médula espinal es verdadera?

(A) Contiene neuronas parasimpáticas preganglionares.
(B) Da lugar a un tracto espinocerebeloso.
(C) Está presente en todos los niveles medulares.
(D) Da lugar a fibras simpáticas preganglionares.
(E) Es más prominente en los niveles sacros.

5. ¿Cuál de las siguientes afirmaciones sobre el núcleo dorsal de Clarke es verdadera?

(A) Se halla en el asta anterior.
(B) Se proyecta al cerebelo.
(C) Está presente en todos los niveles medulares.
(D) Es más prominente en los niveles cervicales superiores.
(E) Es homólogo al núcleo cuneiforme del bulbo raquídeo.

6. ¿Cuál de los siguientes grupos de pares craneales está estrechamente relacionado con el tracto corticoespinal?

(A) Pares III, IV y V
(B) Pares III, V y VII
(C) Pares III, VI y VIII
(D) Pares III, VI y XII
(E) Pares III, IX y X

7. El córtex auditivo primario está localizado en el/la

(A) opérculo frontal.
(B) circunvolución poscentral.
(C) lóbulo parietal superior.
(D) lóbulo parietal inferior.
(E) circunvoluciones temporales transversas.

8. El neocerebelo se proyecta al córtex motor por vía del

(A) núcleo anterior del tálamo.
(B) núcleo ventral anterior.
(C) núcleo ventral lateral.
(D) núcleo lateral dorsal.
(E) núcleo lateral posterior.

9. El tracto dentadotalámico se cruza en el/la

(A) diencéfalo.
(B) mesencéfalo rostral.
(C) mesencéfalo caudal.
(D) protuberancia rostral.
(E) protuberancia caudal.

10. Los tumores hipofisarios se asocian más comúnmente con

(A) hemianopsia homónima.
(B) cuadrantanopsia homónima.
(C) hemianopsia bitemporal.
(D) hemianopsia binasal.
(E) hemianopsia altitudinal.

11. La resección de la porción anterior del lóbulo temporal izquierdo suele acompañarse de

(A) hemianopsia homónima izquierda.
(B) cuadrantanopsia homónima superior derecha.
(C) cuadrantanopsia homónima inferior derecha.
(D) cuadrantanopsia homónima superior izquierda.
(E) cuadrantanopsia homónima inferior izquierda.

12. Un granjero de 65 años ha presentado dolores frontales sordos durante las últimas 3

semanas. En la exploración neurológica se observa una hemiparesia espástica y una tendencia a la pronación en el lado derecho. ¿Cuál es el diagnóstico más probable?

(A) Tumor cerebral
(B) Miastenia grave
(C) Parálisis supranuclear progresiva
(D) Seudotumor cerebral
(E) Degeneración combinada subaguda

13. Un estudiante de instituto, de 18 años, se ha fracturado una vértebra cervical en un accidente de automóvil. La exploración neurológica revela una hemiparesia y signos de Babinski y Hoffmann en el lado derecho, pérdida de las sensibilidades dolorosa y térmica en el lado izquierdo y palestesia normal en las cuatro extremidades. La lesión medular más probable que causa estos déficit estaría localizada en el

(A) cordón posterior, lado izquierdo.
(B) cordón posterior, lado derecho.
(C) cordón lateral, lado izquierdo.
(D) cordón lateral, lado derecho.
(E) cordón anterior, bilateral.

14. La luz proyectada sobre el ojo izquierdo provoca un reflejo fotomotor directo, pero no un reflejo consensual. ¿Cuál es la estructura cuya lesión explica este déficit?

(A) Nervio óptico, ojo izquierdo
(B) Nervio óptico, ojo derecho
(C) Tracto óptico, lado derecho
(D) Nervio motor ocular común, lado derecho
(E) Nervio motor ocular común, lado izquierdo

15. Un ama de casa de 53 años presenta un reflejo corneal normal en el lado izquierdo, pero sin parpadeo consensual en el lado derecho. ¿Cuál de los siguientes déficit o signos neurológicos cabría esperar en el lado derecho?

(A) Hiperacusia
(B) Hemianhidrosis
(C) Hemianestesia
(D) Oftalmoplejía interna
(E) Ptosis intensa

16. Un hombre de 49 años presenta una pérdida de la sensibilidad táctil en los dos tercios anteriores del lado izquierdo de la lengua. La exploración neurológica revela una parálisis del músculo masetero izquierdo y una pérdida de las sensibilidades dolorosa y térmica en los dientes de la mandíbula, también en el lado izquierdo. ¿Cuál es el nervio afectado?

(A) Nervio de la cuerda del tímpano
(B) Nervio facial
(C) Nervio hipogloso
(D) Nervio trigémino, división mandibular

(E) Nervio trigémino, división oftálmica

17. Un abogado de 62 años sufre un *ictus* y cae al suelo mientras estaba cortando el césped, sin perder la consciencia. La exploración neurológica revela una pérdida de la sensibilidad dolo-rosa en el lado derecho de la cara y el lado izquierdo del cuerpo, dismetría hacia el lado derecho, dificultad para la deglución, nistagmo horizontal a la derecha, desviación de la úvula a la izquierda al decir «ah» y síndrome de Horner en el lado derecho. El lugar más probable de la lesión es el/la

(A) cápsula interna, lado izquierdo.

(B) mesencéfalo, lado derecho.

(C) tegmento protuberancial.

(D) parte externa del bulbo, lado derecho.

(E) parte interna del bulbo, lado derecho.

18. Un profesor de farmacología de 64 años presenta una paresia en la pierna derecha y diplopía, especialmente al mirar a la izquierda. La exploración neurológica revela midriasis y ptosis en el lado izquierdo y signo de Babinski (reflejo plantar en extensión) en el lado derecho. El lugar más probable de la lesión es el/la

(A) cruz del cerebro en el lado derecho del mesencéfalo.

(B) cruz del cerebro en el lado izquierdo del mesencéfalo.

(C) base de la protuberancia, lado izquierdo.

(D) tegmento protuberancial, lado derecho.

(E) cápsula interna, lado derecho.

19. En el transcurso de su trabajo, un mecánico de 21 años sufre un accidente con penetración de un fragmento metálico en el lado derecho del cráneo. En la exploración neurológica se aprecian los siguientes déficit del lenguaje: fluidez, incapacidad para leer en voz alta, así como para repetir las palabras que se le dicen y para compensarlo mediante la escritura. El paciente comprende el problema, pero no puede resolverlo. ¿Dónde cabe esperar que se halle el fragmento metálico?

(A) Entre las circunvoluciones supramarginal y frontal inferior

(B) En la circunvolución angular

(C) En la circunvolución transversa

(D) En el tercio posterior de la circunvolución temporal superior

(E) En la circunvolución paracentral

20. La catecolamina noradrenalina es el principal neurotransmisor que se halla en la/las

(A) corteza suprarrenal.

(B) médula suprarrenal.

(C) neuronas parasimpáticas posganglionares que se proyectan al músculo liso circular del yeyuno.

(D) neuronas simpáticas posganglionares que se proyectan al músculo liso de las arteriolas renales.

(E) neuronas simpáticas posganglionares que se proyectan a las glándulas sudoríparas.

21. Un hombre de 30 años sufre un traumatismo cerebral en un accidente de automóvil. La exploración neurológica revela una amnesia retrógrada incompleta, amnesia

anterógrada importante y conducta social inapropiada, con hiperfagia, hipersexualidad y comportamiento general desinhibido. La lesión cerebral está localizada probablemente en el/los

(A) lóbulos frontales, convexidad externa.
(B) lóbulos frontales, cara interna.
(C) lóbulos temporales, convexidad externa.
(D) lóbulos temporales, cara interna.
(E) tálamo.

22. Una mujer de 55 años tiene dificultad para leer la letra pequeña. El trastorno más probable es

(A) astigmatismo.
(B) cataratas.
(C) atrofia óptica
(D) degeneración macular.
(E) presbiopía.

23. El principal cambio posnatal en las pirámides se debe a

(A) un aumento de las neuronas corticoespinales desde el lóbulo paracentral.
(B) un aumento en el número total de axones corticoespinales.
(C) un gran aumento de las células de Schwann en el córtex motor.
(D) un aumento en los tubos endoneurales para guiar los brotes axonales.
(E) mielinización de los axones corticoespinales preexistentes.

24. Las neuronas aferentes viscerales especiales que inervan las células receptoras en las papilas gustativas hacen sinapsis a nivel del

(A) ganglio geniculado.
(B) núcleo salival inferior.
(C) núcleo del tracto solitario.
(D) núcleo trigémino espinal.
(E) núcleo ventral posteromedial.

25. Una mujer recibe una inyección de un radioisótopo para estudiar el flujo sanguíneo regional del cerebro. Se le practica una tomografía por emisión de positrones para observar las variaciones en el flujo sanguíneo cortical. El examinador le pide que piense en flexionar el dedo índice sin llegar a hacerlo. ¿En qué área cortical cabe esperar que se observe un aumento del flujo sanguíneo?

(A) Área de Broca
(B) Circunvolución angular
(C) Banda motora
(D) Córtex motor suplementario
(E) Córtex somatosensorial S-I

26. ¿Cuál de los siguientes déficit sensitivos es consecuencia de la destrucción del núcleo cuneiforme derecho?

(A) Apalestesia, mano izquierda
(B) Apalestesia, mano derecha
(C) Apalestesia, pie izquierdo
(D) Analgesia, mano izquierda
(E) Analgesia, pie derecho

27. ¿Cuál de las siguientes respuestas simpáticas posganglionares es consecuencia de la elaboración de acetilcolina?
(A) Vasoconstricción cutánea
(B) Contracción de los músculos erectores del pelo
(C) Disminución de la motilidad gastrointestinal
(D) Aumento de la contractilidad ventricular
(E) Estimulación de las glándulas sudoríparas ecrinas

28. ¿Cuál de las siguientes estructuras neurales interviene en las náuseas?
(A) Ganglio celíaco
(B) Nervio esplácnico mayor
(C) Ganglio mesentérico superior
(D) Ganglio mesentérico inferior
(E) Nervios neumogástricos

29. El líquido cefalorraquídeo penetra en la corriente sanguínea a través de
(A) vellosidades aracnoideas.
(B) plexo coroideo.
(C) agujero interventricular de Monro.
(D) agujero lateral de Luschka.
(E) agujero medio de Magendie.

30. En la tomografía computarizada craneal de un recién nacido se observa un aumento de los ventrículos laterales y el tercer ventrículo. ¿Cuál es la causa más probable de esta hidrocefalia?
(A) Estenosis del acueducto
(B) Aracnoiditis adhesiva
(C) Papiloma del plexo coroideo
(D) Calcificación de las granulaciones aracnoideas
(E) Estenosis del agujero medio

31. La neuropatología celular de la enfermedad de Alzheimer es muy semejante a la que se observa en la
(A) enfermedad de Huntington.
(B) demencia por infartos múltiples.
(C) enfermedad de Pick.
(D) neurosífilis.
(E) trisomía 21.

32. Un carpintero de 40 años acude a su médico de familia por disnea y dificultad para

realizar sus tareas. En la anamnesis indica que padeció una gastroenteritis 3 semanas antes. El examen neurológico revela una paresia ascendente, hormigueos y arreflexia tendinosa en las piernas. En el análisis del líquido cefalorraquídeo se observa una elevación de las proteínas, sin pleocitosis significativa. El diagnóstico más probable es

(A) esclerosis lateral amiotrófica.
(B) síndrome de Guillain-Barré.
(C) esclerosis múltiple.
(D) miastenia grave.
(E) síndrome de Werdnig-Hoffmann.

33. Una profesora de instituto, de 25 años, presenta dificultad para la deambulación. Cinco años antes sufrió una pérdida de visión en el ojo izquierdo, que mejoró al cabo de 3 semanas. La exploración neurológica revela un defecto pupilar aferente derecho, hiperreflexia en ambas piernas, disminución de la sensibilidad propioceptiva en ambos pies y reflejos plantares en extensión. En el análisis del líquido cefalorraquídeo se aprecian bandas oligoclonales. El diagnóstico más probable es

(A) esclerosis lateral amiotrófica.
(B) síndrome de Guillain-Barré.
(C) esclerosis múltiple.
(D) siringobulbia.
(E) degeneración combinada subaguda.

34. Una mujer de 48 años aqueja una hipoacusia progresiva y acúfenos en el oído derecho. El examen neurológico revela una ausencia del reflejo corneal derecho y caída de la comisura bucal de ese lado. Las imágenes de resonancia magnética muestran una masa en el ángulo pontocerebeloso derecho. ¿Cuál es el tipo celular cuya proliferación origina probablemente esta neoplasia?

(A) Astrocitos fibrosos
(B) Astrocitos protoplásmicos
(C) Microglia
(D) Células de Schwann
(E) Oligodendrocitos

35. Un fontanero de 50 años aqueja una paresia en la pierna izquierda y una pérdida de las sensibilidades dolorosa y térmica en la pierna derecha. La exploración neurológica pone de manifiesto una hiperreflexia tendinosa en la pierna izquierda y un reflejo plantar en extensión en ese lado. La localización más probable de la lesión es la

(A) cruz del cerebro.
(B) cápsula interna.
(C) parte lateral del bulbo.
(D) parte interna del bulbo.
(E) médula espinal.

36. Un hombre de 20 años se halla en coma con lesiones craneales masivas tras sufrir

un accidente de automóvil. Se instila agua helada en el conducto auditivo externo, sin respuesta ocular. La rotación de la cabeza no origina el fenómeno de los ojos de muñeca. La localización más probable de la lesión es en los/la

(A) núcleos cocleares.
(B) núcleos dentados.
(C) cadena de huesecillos.
(D) utrículos.
(E) núcleos vestibulares.

37. ¿Cuál de los siguientes agentes puede utilizarse como alternativa a la L-dopa para aliviar el desequilibrio químico existente en el estriado de un paciente con enfermedad de Parkinson?

(A) Aspartato
(B) Un agente anticolinérgico
(C) Glutamato
(D) Un antagonista de la dopamina
(E) Un inhibidor de la recaptación de serotonina

38. ¿Cuál de los siguientes antidepresivos es el inhibidor más selectivo de la recaptación de serotonina?

(A) Amitriptilina
(B) Doxepina
(C) Fluoxetina
(D) Nortriptilina
(E) Tranilcipromina

39. Una mujer de 20 años presenta súbitamente una diplopía. El examen neurológico revela diplopía cuando intenta mirar a la izquierda, incapacidad para aducir el ojo derecho, nistagmo en el ojo izquierdo al intentar la mirada conjugada lateral a la izquierda, y convergencia binocular a un punto próximo. ¿Cuál es la arteria cuya oclusión de una de sus ramas origina estos déficit?

(A) Cerebral anterior
(B) Basilar
(C) Cerebral media
(D) Cerebral posterior
(E) Oftálmica

40. Un hombre de 50 años presenta un *ictus* con parálisis homolateral y atrofia de la lengua, pérdida contralateral de la sensibilidad vibratoria, hemiplejía contralateral y signo de Babinski contralateral. El nivel de este síndrome vascular se halla en la/el

(A) parte interna del bulbo.
(B) parte externa del bulbo.
(C) tegmento protuberancial.
(D) base de la protuberancia.
(E) mesencéfalo.

41. Después de inyectar prolina tritiada en el cuadrante superior izquierdo de la retina izquierda para su transporte anterógrado, el marcador radiactivo se hallaría en la/el

(A) cuña, lado izquierdo.
(B) cuña, lado derecho.
(C) circunvolución lingual, lado izquierdo.
(D) circunvolución lingual, lado derecho.
(E) nervio óptico, lado izquierdo.

42. Después de inyectar leucina tritiada [leucina-(H^3)] en el núcleo olivar inferior izquierdo para su transporte anterógrado, el marcador radiactivo se hallaría en el/los

(A) núcleo caudado lateral, lado izquierdo.
(B) núcleos del lemnisco lateral.
(C) núcleo dentado, lado derecho.
(D) núcleo dorsal de Clarke.
(E) núcleo olivar superior, lado izquierdo.

43. Después de inyectar prolina tritiada [prolina-(H^3)] en el núcleo ventral posterolateral derecho para su transporte retrógrado, el marcador radiactivo se hallaría en el

(A) núcleo rojo, lado derecho.
(B) núcleo grácil, lado izquierdo.
(C) núcleo grácil, lado derecho.
(D) núcleo cuneiforme lateral, lado izquierdo.
(E) núcleo ventral lateral.

44. Después de inyectar peroxidasa del rábano picante en el núcleo del colículo inferior para su transporte retrógrado, el marcador radiactivo se hallaría en el/la

(A) núcleo geniculado interno.
(B) núcleo geniculado externo.
(C) núcleo olivar superior.
(D) núcleo olivar inferior.
(E) circunvolución transversa de Heschl.

45. Un barbero de 30 años aqueja dificultad para la masticación y paresia en las extremidades contralaterales, y pérdida homolateral de las sensibilidades dolorosa y térmica en la cara. ¿Cuál es la localización más probable de la lesión?

(A) Parte interna del bulbo
(B) Parte externa del bulbo
(C) Tegmento protuberancial
(D) Base de la protuberancia
(E) Base del mesencéfalo

46. Un carpintero de 45 años presenta una parálisis bilateral de la lengua, con fasciculaciones. Hay una pérdida bilateral de la sensibilidad profunda (propioceptiva) en el tronco y las extremidades. La lesión estaría situada probablemente en la/el

(A) parte abierta del bulbo, lemnisco interno bilateral, fibras radiculares del XII par en ambos lados.

(B) decusación piramidal en la parte cerrada del bulbo.
(C) base de la protuberancia.
(D) tegmento protuberancial.
(E) tegmento mesencefálico.

47. Una mujer de 25 años presenta parálisis facial y del músculo recto ocular externo, parálisis del recto ocular interno al intentar la mirada conjugada lateral, nistagmo, convergencia normal, miosis, ptosis y esclerosis múltiple. ¿Cuál es la localización más probable de la lesión?
(A) Parte interna del bulbo
(B) Parte externa del bulbo
(C) Tegmento protuberancial
(D) Base de la protuberancia
(E) Tegmento mesencefálico

48. Un hombre de 40 años sufrió un *ictus* y presenta una parálisis homolateral y atrofia de la lengua, pérdida contralateral de la sensibilidad vibratoria, hemiplejía contralateral y signo de Babinski contralateral. ¿Cuál es la arteria cuya trombosis da lugar a estos déficit neurológicos?
(A) Arteria espinal anterior
(B) Arteria espinal posterior
(C) Arteria cerebelosa posterior inferior
(D) Arteria cerebelosa anterior inferior
(E) Arteria laberíntica

49. Un hombre de 55 años, diestro, presenta anomalías del lenguaje. En el examen psiquiátrico se aprecia mala comprensión, lenguaje fluido, mala repetición y, como signos de vecindad, cuadrantanopsia contralateral y pérdida hemisensitiva contralateral. Empareje los déficit neurológicos con el sustrato anatómico.
(A) Circunvolución precentral
(B) Circunvolución temporal superior
(C) Circunvolución frontal inferior
(D) Circunvolución frontal media
(E) Circunvolución temporal inferior

50. ¿Qué enfermedad se localiza preferentemente en el lóbulo frontal?
(A) Enfermedad de Creutzfeldt-Jakob
(B) Enfermedad de Pick
(C) Síndrome de Down
(D) Esclerosis tuberosa
(E) Síndrome de Sturge-Weber

51. Un hombre de 60 años, diestro, presenta anomalías del lenguaje. En el examen psiquiátrico se observa una buena comprensión del lenguaje hablado y escrito, lenguaje espontáneo fluido pero parafrásico, mala repetición e incapacidad para repetir palabras de

varias sílabas. Como signo de vecindad se aprecia una cuadrantanopsia contralateral. Empareje los déficit neurológicos con el sustrato anatómico.

(A) Fascículo arqueado
(B) Núcleo arqueado
(C) Fascículo longitudinal posterior
(D) Fascículo longitudinal interno
(E) *Indusium griseum*

52. ¿Cuál de las siguientes estructuras contiene concreciones de calcio?

(A) Pedúnculo cerebral
(B) Acueducto cerebral
(C) Colículo inferior
(D) Glándula pineal
(E) Nervio motor ocular común

Preguntas 53 a 56

Las opciones de respuestas para los ítems 53 a 56 son comunes. Seleccione una respuesta para cada ítem de la serie.

(A) Nervio motor ocular externo
(B) Nervio accesorio espinal
(C) Nervio facial
(D) Nervio glosofaríngeo
(E) Nervio hipogloso
(F) Nervio motor ocular común
(G) Nervio olfatorio
(H) Nervio óptico
(I) Nervio trigémino
(J) Nervio patético
(K) Nervio neumogástrico
(L) Nervio vestibulotroclear

Empareje cada descripción con el nervio craneal más apropiado.

53. Procede de las paredes de la vesícula diencefálica.

54. Se lesiona con frecuencia en el curso de la hernia transtentorial.

55. Interviene en la inervación sensitiva y motora de los arcos faríngeos 4 y 6.

56. Inerva el músculo que provoca la depresión, rotación interna y abducción del globo ocular.

Preguntas 57 y 58

Las opciones de respuestas para los ítems 57 y 58 son comunes. Seleccione una

respuesta para cada ítem de la serie.

(A) Ganglios basales
(B) Cerebelo
(C) Lóbulo frontal
(D) Lóbulo occipital
(E) Lóbulo parietal
(F) Lóbulo temporal
(G) Núcleo subtalámico
(H) Asta anterior

Para cada paciente descrito seleccione el sustrato neurológico cuya implicación es más probable.

57. Un policía de 50 años aqueja temblor en ambas manos, más evidente en reposo. Cuando el paciente trata de alcanzar un objeto, el temblor desaparece.

58. Un jugador de tenis de 35 años se muestra preocupado por una debilidad en los brazos y manos, y ha advertido una pérdida de masa muscular en las extremidades superiores. Los reflejos de estiramiento muscular están aumentados en las extremidades inferiores y presenta sacudidas musculares en los brazos.

Preguntas 59 a 65

Las opciones de respuestas para los ítems 59 a 65 son comunes. Seleccione una respuesta para cada ítem de la serie.

(A) Diencéfalo
(B) Bulbo raquídeo
(C) Mesencéfalo
(D) Protuberancia
(E) Telencéfalo

Empareje cada una de las siguientes estructuras con la parte apropiada del cerebro.

59. Acueducto cerebral

60. Pares craneales III y IV

61. Núcleo caudado

62. Quiasma óptico

63. Oliva y pirámide

64. Glándula pineal

65. Pares craneales IX, X, XI y XII

Preguntas 66 a 70

Las opciones de respuestas para los ítems 66 a 70 son comunes. Seleccione una respuesta para cada ítem de la serie.

(A) Astrocitos
(B) Células ependimarias
(C) Células de la microglia
(D) Oligodendrocitos
(E) Células de Schwann

Empareje cada una de las siguientes descripciones con el tipo celular más apropiado.

66. Derivan de la cresta neural.

67. Pueden mielinizar numerosos axones.

68. Poseen filamentos que contienen proteína ácida fibrilar glial.

69. Mielinizan sólo un internodo.

70. Proceden de los monocitos.

Preguntas 71 a 75

Empareje las descripciones en los ítems 71 a 75 con la lesión apropiada que se señala con letras (*áreas sombreadas*) en el diagrama de un corte transversal de la médula espinal.

71. Distaxia de la pierna homolateral

72. Parálisis fláccida homolateral

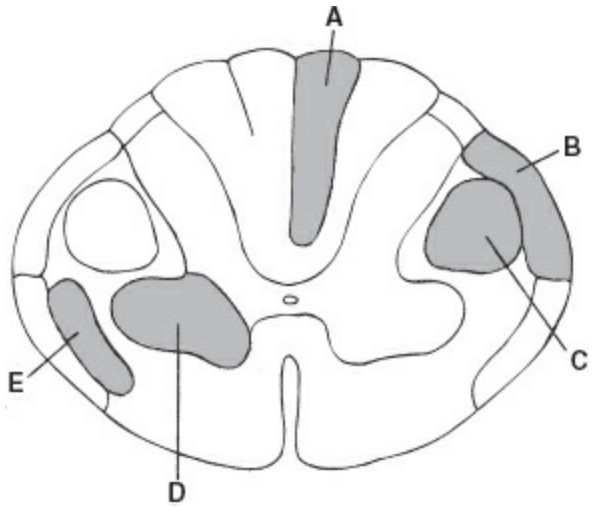

73. Pérdida contralateral de las sensibilidades dolorosa y térmica un segmento por debajo de la lesión

74. Hiperreflexia tendinosa por debajo de la lesión

75. Pérdida de la discriminación táctil de dos puntos en el pie homolateral

Preguntas 76 a 81

Empareje las descripciones en los ítems 76 a 81 con la lesión apropiada que se señala con letras (*áreas sombreadas*) en uno de los dos cortes transversales del tronco encefálico.

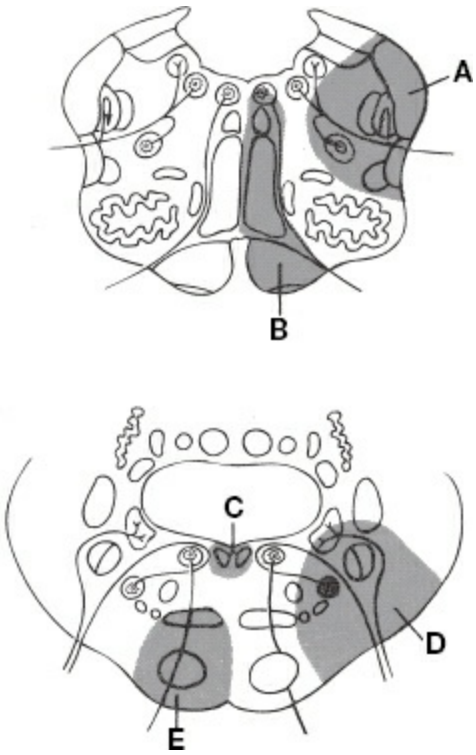

76. Parálisis del músculo recto ocular interno al intentar la mirada lateral

77. Parálisis del músculo recto ocular externo; hemiparesia espástica contralateral

78. Oclusión de la arteria cerebelosa posterior inferior

79. Pérdida del reflejo corneal; pérdida contralateral de las sensibilidades dolorosa y térmica en el cuerpo y las extremidades

80. Hemiatrofia de la lengua; hemiparesia contralateral; pérdida contralateral de la sensibilidad vibratoria

81. Ronquera; síndrome de Horner; hipo

Preguntas 82 a 87

Las opciones de respuestas para los ítems 82 a 87 son comunes. Seleccione una respuesta para cada ítem de la serie.

(A) Núcleo talámico anterior
(B) Núcleo centromediano
(C) Núcleo ventral lateral
(D) Núcleo ventral posteromedial
(E) Núcleo mediodorsal

Empareje cada una de las siguientes descripciones con el núcleo apropiado.

82. Recibe impulsos del núcleo dentado.

83. Recibe impulsos gustativos del núcleo solitario.

84. Recibe impulsos de las sensibilidades dolorosa y térmica de la cara.

85. Recibe el tracto mamilotalámico.

86. Se proyecta al putamen.

87. Posee conexiones recíprocas con el córtex prefrontal.

Preguntas 88 a 93

Las opciones de respuestas para los ítems 88 a 93 son comunes. Seleccione una respuesta para cada ítem de la serie.

(A) Núcleo anterior
(B) Núcleo arqueado
(C) Núcleo mamilar
(D) Núcleo paraventricular
(E) Núcleo supraquiasmático

Empareje cada descripción con el núcleo hipotalámico más apropiado.

88. Recibe impulsos de la formación del hipocampo.

89. Su destrucción origina hipertermia.

90. Recibe impulsos de la retina.

91. Se proyecta a la neurohipófisis.

92. Regula la actividad de la adenohipófisis.

93. Regula el equilibrio hídrico.

Preguntas 94 a 98

Las opciones de respuestas para los ítems 94 a 98 son comunes. Seleccione una respuesta para cada ítem de la serie.

(A) Núcleo caudado
(B) Globo pálido
(C) Núcleo centromediano
(D) Sustancia negra
(E) Núcleo subtalámico

Empareje cada descripción con el núcleo más apropiado.

94. Su destrucción causa un hemibalismo contralateral.

95. Recibe impulsos dopaminérgicos del mesencéfalo.

96. Da origen al asa y fascículo lenticulares.

97. Su destrucción causa un síndrome de rigidez hipocinética.

98. Una pérdida de células en este núcleo gris provoca una gran dilatación de los ventrículos laterales.

Preguntas 99 a 105

Las opciones de respuestas para los ítems 99 a 105 son comunes. Seleccione una respuesta para cada ítem de la serie.

(A) Acetilcolina
(B) Dopamina
(C) Ácido γ-aminobutírico
(D) Noradrenalina
(E) Serotonina

Empareje cada uno de los siguientes núcleos o células con el neurotransmisor apropiado.

99. Núcleos del rafe

100. Células de Purkinje

101. Núcleo basal de Meynert

102. Núcleos de los nervios craneales motores

103. Parte compacta de la sustancia negra

104. *Locus caeruleus*

105. Globo pálido

Preguntas 106 a 110

Las opciones de respuestas para los ítems 106 a 110 son comunes. Seleccione una respuesta para cada ítem de la serie.

(A) Glutamato
(B) Glicina
(C) β-endorfina
(D) Encefalina
(E) Sustancia P

Empareje cada descripción con el neurotransmisor más apropiado.

106. Es el neurotransmisor de las fibras aferentes del dolor.

107. Es el principal neurotransmisor inhibidor en la médula espinal.

108. Es el principal neurotransmisor de la vía corticoespinal.

109. Se localiza casi exclusivamente en el hipotálamo.

110. Ayuda a inhibir los impulsos de las fibras aferentes del dolor.

Preguntas 111 a 117

Las opciones de respuestas para los ítems 111 a 117 son comunes. Seleccione una respuesta para cada ítem de la serie.

(A) Lóbulo frontal izquierdo
(B) Lóbulo parietal izquierdo
(C) Lóbulo parietal derecho
(D) Lóbulo temporal izquierdo
(E) Lóbulo occipital derecho

Empareje cada uno de los siguientes déficit neurológicos con el lugar más probable de la lesión.

111. Cuadrantanopsia superior izquierda

112. Debilidad muscular y torpeza en la mano derecha; lenguaje lento y trabajoso

113. Incapacidad para identificar con los ojos cerrados una llave colocada en la mano izquierda

114. Negación de la hemiparesia: el paciente ignora los estímulos procedentes de un lado del cuerpo.

115. Mala comprensión del lenguaje; el paciente no es consciente de este déficit.

116. El paciente es incapaz de identificar con los ojos cerrados cuáles son los dedos que toca el examinador; no es capaz de realizar cálculos simples.

117. Signo de Babinski y *clonus* del tobillo

Preguntas 118 a 122

Empareje las descripciones en los ítems 118 a 122 con las estructuras más apropiadas que se indican con letras en la imagen de resonancia magnética de un corte axial del cerebro.

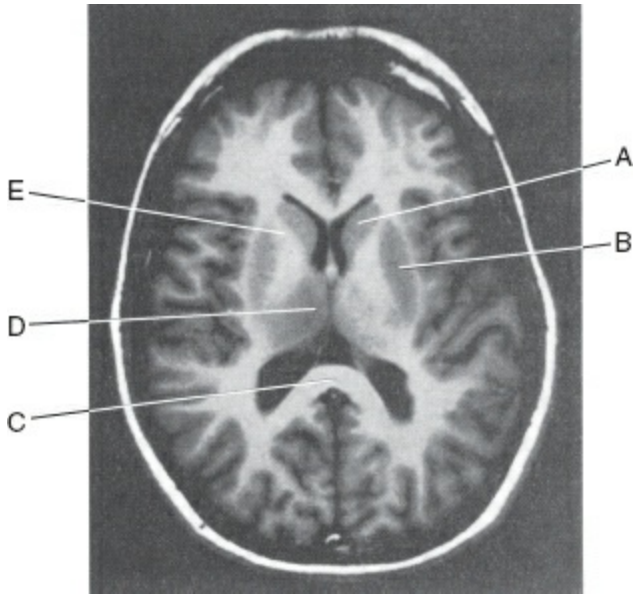

119. Cápsula interna

120. Putamen

121. Núcleo caudado

122. Rodilla del cuerpo calloso

Preguntas 123 a 127

Empareje las descripciones en los ítems 123 a 127 con las estructuras más apropiadas que se indican con letras en la imagen de resonancia magnética de un corte axial del cerebro.

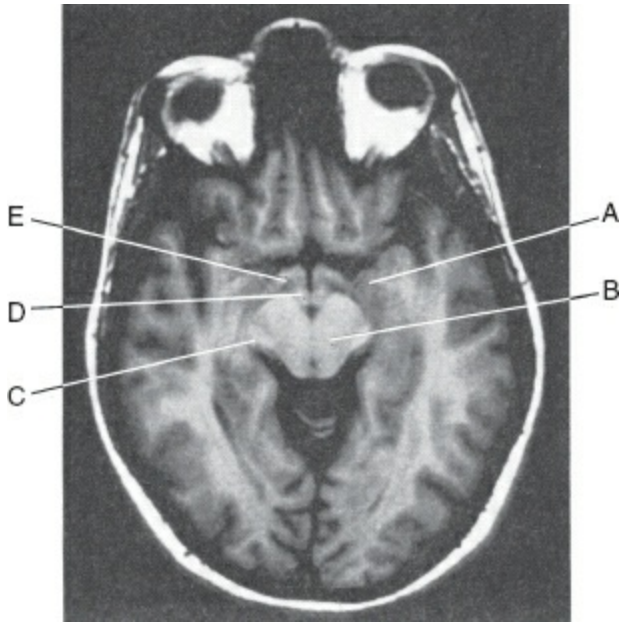

123. Cuerpo geniculado interno

124. Mesencéfalo

125. Cuerpo mamilar

126. Tracto óptico

127. Amígdala

Preguntas 128 a 132

Empareje las descripciones en los ítems 128 a 132 con las estructuras más apropiadas que se indican con letras en la imagen de resonancia magnética de un corte sagital medio del cerebro.

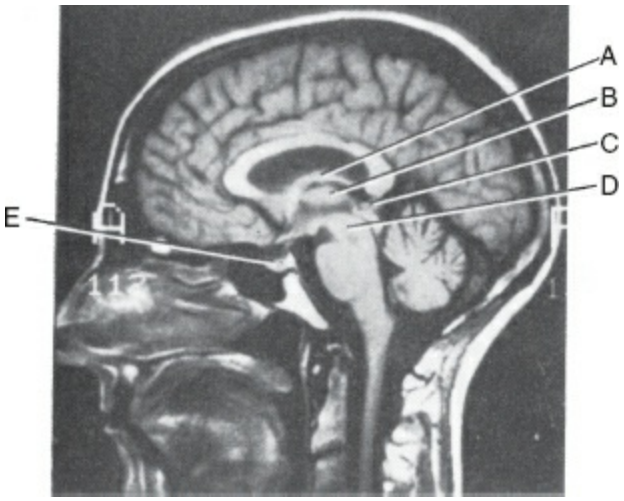

128. Glándula pineal

129. Hipófisis

130. Mesencéfalo

131. Tálamo

132. *Fornix*

Preguntas 133 a 142

Empareje las descripciones en los ítems 133 a 142 con los diagnósticos apropiados que se muestran en la figura.

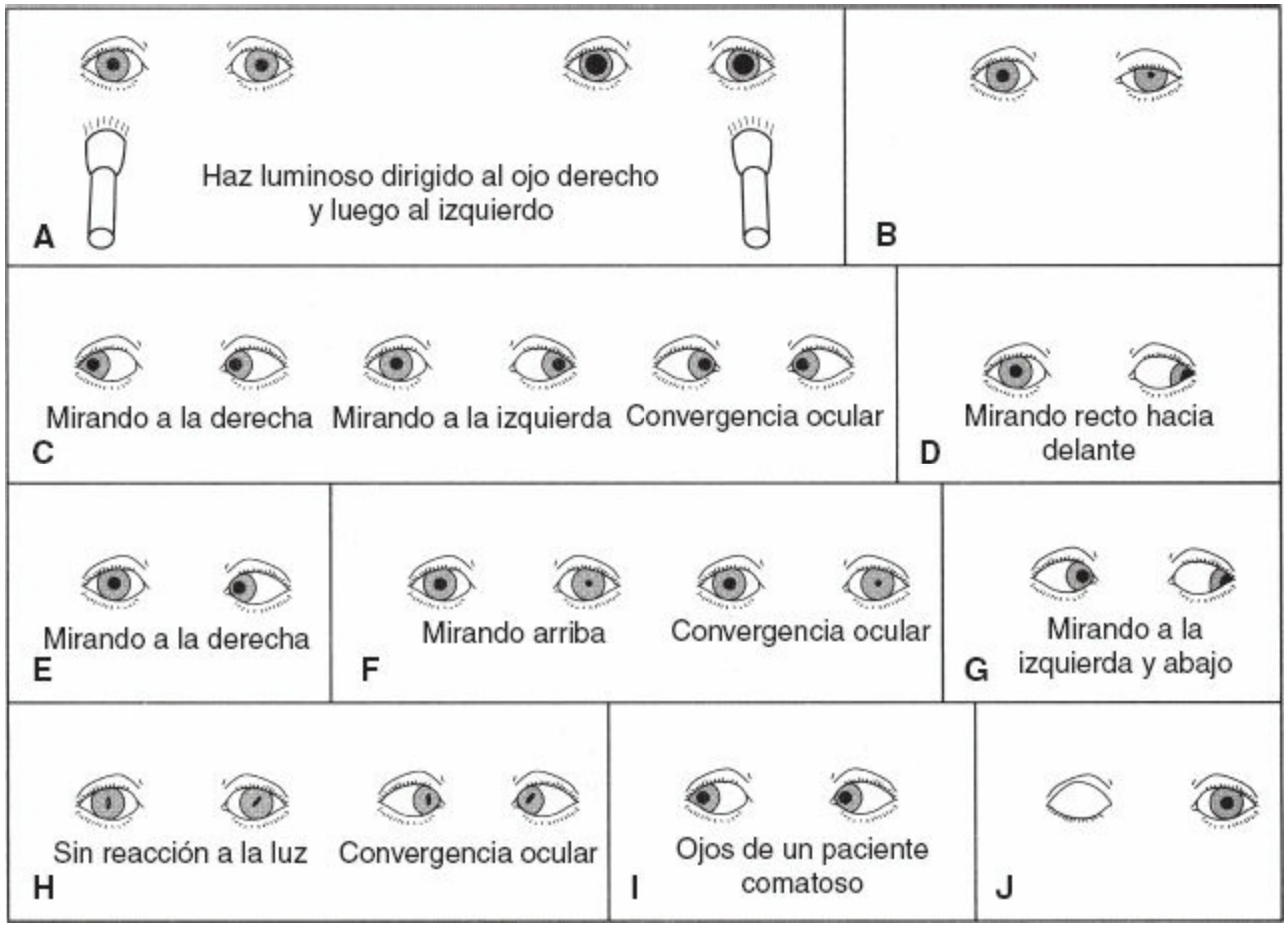

133. Parálisis del III par derecho

134. Lesión destructiva del lóbulo frontal derecho

135. Pupila de Argyll-Robertson

136. Parálisis del IV par derecho

137. Síndrome de Parinaud

138. Parálisis del VI par derecho

139. Parálisis del III par izquierdo

140. Oftalmoplejía internuclear

141. Síndrome de Horner

142. Neuritis retrobulbar

Preguntas 143 a 147

Las opciones de respuestas para los ítems 143 a 147 son comunes. Seleccione una respuesta para cada ítem de la serie.

(A) Diabetes insípida
(B) Hipertermia
(C) Hiperfagia y conducta feroz
(D) Incapacidad para regular la temperatura
(E) Anorexia

Empareje cada defecto descrito a continuación con el proceso más apropiado.

143. Lesiones bilaterales del núcleo ventromedial del hipotálamo

144. Lesiones bilaterales de los núcleos posteriores del hipotálamo

145. Lesiones de los núcleos supraóptico y paraventricular

146. Destrucción de los núcleos anteriores del hipotálamo

147. Estimulación de los núcleos ventromediales

Preguntas 148 a 155

Empareje las descripciones en los ítems 148 a 155 con las estructuras apropiadas que se indican con letras en la figura.

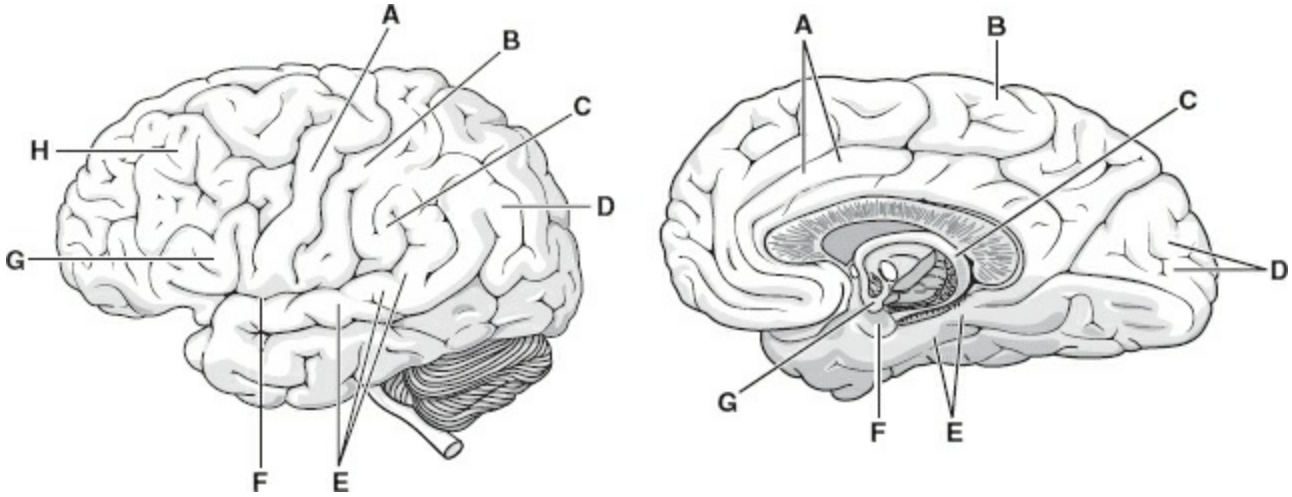

148. La estimulación de este área provoca el giro de los ojos y la cabeza hacia el lado opuesto.

149. Su lesión origina un lenguaje no fluido, trabajoso y telegráfico.

150. La ablación de este área da lugar a una cuadrantanopsia homónima superior contralateral.

151. Su lesión provoca un lenguaje fluido con errores parafrásicos (p. ej., *non sequiturs*, neologismos, tonterías).

152. Su lesión se caracteriza por agnosia de los dedos, discalculia, disgrafia y dislexia.

153. Su destrucción origina una afasia con lenguaje fluido, buena comprensión y mala repetición.

154. Las lesiones de esta circunvolución dan lugar a una astereognosia contralateral.

155. Las lesiones de esta circunvolución dan lugar a una espasticidad contralateral.

Preguntas 156 a 162

Empareje las descripciones en los ítems 156 a 162 con las estructuras apropiadas que se indican con letras en la figura.

156. En el déficit de tiamina (vitamina B_1) se hallan lesiones hemorrágicas en esta estructura.

157. Las lesiones bilaterales de esta estructura originan hiperfagia, hipersexualidad y ceguera psíquica (agnosia visual).

158. El infarto (por paro cardíaco) de este área da lugar a una pérdida de memoria para

los hechos recientes.

159. Las lesiones de este área ocasionan una cuadrantanopsia homónima inferior.

160. La sección bilateral de esta estructura puede provocar un síndrome amnésico agudo.

161. La lesión de este área origina un reflejo plantar extensor y un *clonus* del tobillo contralaterales.

162. La ablación de este área puede producir acinesia, mutismo, apatía e indiferencia al dolor.

163. ¿Cuál de las siguientes arterias irriga la pirámide bulbar?

(A) Arteria comunicante anterior
(B) Arteria espinal anterior
(C) Arteria coroidea anterior
(D) Arteria espinal posterior
(E) Arteria cerebelosa posterior inferior

164. ¿Cuál de las siguientes arterias irriga las fibras intraaxiales del nervio hipogloso (XII par)?

(A) Arteria basilar
(B) Arteria espinal posterior
(C) Arteria espinal anterior
(D) Arteria cerebelosa anterior inferior
(E) Arteria vertebral

165. Un aneurisma sacular ejerce presión sobre el quiasma óptico en el plano anteroposterior, lo que ocasiona una hemianopsia bitemporal. ¿En cuál de las siguientes arterias se halla probablemente el aneurisma?

(A) Arteria basilar
(B) Arteria oftálmica
(C) Arteria espinal anterior
(D) Arteria comunicante anterior
(E) Arteria comunicante posterior

166. Un niño de 10 años recibe un golpe en la parte lateral del cráneo con una pelota de golf. Hay un desgarro de la arteria meníngea media. ¿En qué espacio se halló la sangre?

(A) Confluencia de los senos
(B) Espacio subaracnoideo
(C) Espacio subdural
(D) Espacio subpial
(E) Espacio epidural

167. En la exploración oftalmológica realizada a un estudiante de 25 años con cefaleas se observa la presencia de ptosis, una pupila dilatada y fija y un ojo dirigido hacia abajo y afuera. En la angiografía carotídea, en proyección anteroposterior, se demuestra la existencia de un aneurisma. ¿Qué arteria lo alberga?

(A) Arteria cerebral anterior
(B) Arteria comunicante anterior
(C) Arteria carótida interna
(D) Arteria oftálmica
(E) Arteria comunicante posterior

168. ¿Cuál de las siguientes arterias irriga el núcleo dentado?

(A) Arteria vertebral
(B) Arteria cerebelosa posterior inferior
(C) Arteria cerebelosa anterior inferior
(D) Arteria cerebral superior
(E) Arteria cerebral posterior

169. Un glioma bajo el colículo facial origina diplopía y nistagmo horizontal al intentar la mirada conjugada lateral. ¿Cuál es el músculo cuya parálisis explica los déficit neurológicos?

(A) Buccinador
(B) Recto ocular externo
(C) Pterigoideo externo
(D) Vientre posterior del digástrico
(E) Orbicular de los párpados

170. ¿Cuáles son las áreas de Brodmann que no quedaron incluidas en su lista de las regiones citoarquitectónicas?

(A) Áreas 9, 10, 11
(B) Áreas 3, 1, 2
(C) Áreas 13-15
(D) Áreas 32, 23, 24
(E) Áreas 39, 40

171. En el adulto, el plexo coroideo de los ventrículos laterales está calcificado y puede visualizarse mediante radiografías simples o TC. ¿En qué lugar del sistema ventricular se halla el glomo calcificado del plexo coroideo?

(A) Cuerno frontal
(B) Trígono
(C) Cuerno temporal
(D) Cuerno occipital
(E) Cuerpo

172. ¿Cuál de los siguientes órganos periventriculares posee una barrera hematoencefálica?

(A) Área postrema
(B) Glándula pineal
(C) Órgano subcomisural
(D) Órgano subfornical
(E) Eminencia media del *tuber cinereum*

173. ¿Qué arteria perfunde el área de las piernas en la tira motora?
(A) Arteria pericallosa
(B) Arteria cerebral media
(C) Arteria cerebral posterior
(D) Arteria esplenial
(E) Arteria de Heubner

174. Después de una hipoperfusión bilateral, ¿cuál de las siguientes arterias da lugar al síndrome de Klüver-Bucy?
(A) Arteria estriada interna
(B) Arteria coroidea anterior
(C) Arteria comunicante anterior
(D) Arteria cerebral posterior
(E) Arteria coroidea posterior

175. ¿Cuál de los nervios craneales sale del tronco encefálico por la unión bulboprotuberancial?
(A) Nervio motor ocular externo
(B) Nervios motor ocular externo, facial y vestibulococlear
(C) Nervio facial
(D) Nervio intermediario
(E) Nervio vestibulococlear

176. ¿Cuál de las siguientes arterias perfunde la pirámide bulbar?
(A) Arteria comunicante anterior
(B) Arteria espinal anterior
(C) Arteria coroidea anterior
(D) Arteria espinal posterior
(E) Arteria cerebelosa posterior inferior

177. ¿Qué arteria irriga las fibras intraaxiales del nervio hipogloso (XII par)?
(A) Arteria basilar
(B) Arteria espinal posterior
(C) Arteria espinal anterior
(D) Arteria cerebelosa anterior inferior
(E) Arteria vertebral

178. Un aneurisma sacular ejerce presión sobre el quiasma óptico en el plano anteroposterior, lo que ocasiona una hemianopsia bitemporal. ¿En cuál de las siguientes arterias se halla probablemente el aneurisma?

(A) Arteria carótida interna
(B) Arteria oftálmica
(C) Arteria comunicante anterior
(D) Arteria estriada interna
(E) Arteria comunicante posterior

179. ¿Cuál es la cantidad anormal de leucocitos por µl en el líquido cefalorraquídeo?
(A) 2
(B) 3
(C) 4
(D) 5
(E) 8

180. ¿Cuál es el valor normal de las proteínas en el líquido cefalorraquídeo, en miligramos por decilitro (mg/dl)?
(A) Menos de 25
(B) Menos de 35
(C) Menos de 45
(D) Menos de 55
(E) Menos de 65

181. ¿Cuál es el ejemplo de un valor normal de glucosa en el líquido cefalorraquídeo, en mg/dl, en relación con los valores séricos?
A) 40
(B) 50
(C) 60
(D) 70
(E) 80

182. En la exploración neurológica de una paciente de 20 años con cefaleas intensas se observa un edema papilar sin presencia de masas, aumento de la presión del líquido cefalorraquídeo y deterioro visual. El diagnóstico más probable sería
(A) hidrocefalia normotensa.
(B) hidrocefalia *exvacuo*.
(C) pseudotumor cerebral.
(D) arnold-Chiari II.
(E) dandy-Walker.

183. ¿Cuál es la estructura por la que penetra el líquido cefalorraquídeo en el espacio subaracnoideo?
(A) Vellosidades aracnoideas
(B) Acueducto cerebral
(C) Agujero intraventricular de Monro
(D) Agujero lateral de Luschka
(E) Tercer ventrículo

184. A consecuencia de un *ictus*, un hombre de 40 años presentó parálisis homolateral y atrofia de la lengua, pérdida contralateral de la sensibilidad vibratoria, hemiplejía contralateral y signo de Babinski contralateral. ¿Cuál es la arteria cuya trombosis daría lugar a estos déficit neurológicos?

(A) Arteria espinal anterior
(B) Arteria espinal posterior
(C) Arteria cerebelosa posterior inferior
(D) Arteria cerebelosa anterior inferior
(E) Arteria laberíntica

185. Un niño de 10 años presenta convulsiones, alucinaciones olfatorias y cuadrantanopsia superior derecha. La lesión causal sería probablemente

(A) aneurismia de la arteria comunicante anterior.
(B) aneurisma de Charcot-Bouchard.
(C) astrocitoma del lóbulo temporal.
(D) astrocitoma del lóbulo frontal.
(E) meningioma del surco olfatorio.

186. Un profesor de instituto, de 60 años, presenta signo de Babinski y parálisis espástica de las cuatro extremidades, con sensibilidad intacta. ¿Dónde se halla la lesión en este caso?

(A) Bulbo cerrado
(B) Bulbo abierto
(C) Base de la protuberancia, núcleo abductor
(D) Base de la protuberancia, núcleo trigémino
(E) Mesencéfalo, colículo inferior

187. ¿Cuál es la estructura donde se produce una evaginación que da lugar a la vesícula óptica?

(A) Telencéfalo
(B) Diencéfalo
(C) Mesencéfalo
(D) Metencéfalo
(E) Mielencéfalo

188. Las fibras aferentes somáticas generales intervienen principalmente en la transmisión de los impulsos sensitivos

(A) relacionados con la audición y el equilibrio.
(B) relacionados con la información procedente de los órganos viscerales.
(C) relacionados con la visión.
(D) relacionados con el gusto y el olfato.
(E) impulsos sensitivos de la piel, músculos, huesos y articulaciones.

189. ¿De qué parte del tubo neural deriva la médula espinal?

(A) Craneal

(B) Caudal
(C) Cavidad
(D) Neuroporo anterior
(E) Neuroporo posterior

190. ¿Cuál de los siguientes ganglios basales deriva del diencéfalo?
(A) Núcleo amigdaloide
(B) Cabeza del núcleo caudado
(C) Cola del núcleo caudado
(D) Globo pálido
(E) Putamen

191. ¿Cuál de los siguientes núcleos representa la columna aferente somática general de la protuberancia?
(A) Núcleo abductor
(B) Núcleo ambiguo
(C) Núcleo hipogloso
(D) Núcleo olivar inferior
(E) Núcleo salival inferior

192. ¿Cuál de los siguientes representa la columna eferente visceral general de la protuberancia?
(A) Cerebelo
(B) Núcleo espinal del trigémino
(C) Núcleo trigémino principal
(D) Núcleo salival superior
(E) Núcleos protuberanciales

193. ¿Cuándo se mielinizan completamente los axones de los tractos corticoespinales?
(A) En el período embrionario tardío
(B) En el período fetal medio
(C) Al nacer
(D) Al final del primer año
(E) Al final del segundo año

194. ¿Cuál es el origen del conducto coclear que contiene el órgano espiral de Corti?
(A) Ectodermo y mesodermo
(B) Cresta neural
(C) Endodermo
(D) Mesodermo
(E) Ectodermo

195. El músculo estapedio, que mueve el huesecillo estribo, recibe su inervación del/de los
(A) V par.
(B) XII par.

(C) III par.
(D) VII par.
(E) Nervios cervicales C_2 y C_3.

196. ¿Cuál de los siguientes es un signo cerebeloso clásico?
(A) Atetosis
(B) Corea
(C) Rigidez en rueda dentada
(D) Hemibalismo
(E) Temblor intencional

197. ¿Cuál de los siguientes tractos espinocerebelosos presenta el fenómeno de la duplicación?
(A) Tracto cuneocerebeloso
(B) Tracto espinocerebeloso anterior
(C) Tracto olivocerebeloso
(D) Tracto espinocerebeloso posterior
(E) Fibras trigeminocerebelosas

198. ¿Cuál de las siguientes tríadas de nervios craneales se lesiona si se paralizan los músculos unidos a la apófisis estiloides?
(A) VII, IX, XII
(B) VII, X, XII
(C) V, IX, X
(D) X, XI, XII
(E) VII, IX, X

199. Un hombre de 25 años sufre un accidente de automóvil. El médico del servicio de urgencias observa la salida de líquido transparente por la nariz. ¿Cuál es el hueso cuya fractura da lugar con toda probabilidad a la rinorrea?
(A) Etmoides
(B) Frontal
(C) Lagrimal
(D) Nasal
(E) Palatino

200. Se inyecta peroxidasa del rábano picante en las papilas circunvaladas de los dos tercios anteriores de la lengua, para el marcaje de su transporte retrógrado. ¿Cuál es el punto donde se hallará el marcador?
(A) Ganglio geniculado
(B) Ganglio petroso
(C) Ganglio nudoso
(D) Núcleo dorsal medio del tálamo
(E) Núcleo ventroposterior lateral del tálamo

201. ¿Cuál de los siguientes nervios resulta lesionado en un traumatismo sobre el agujero redondo?

(A) Oftálmico
(B) Óptico
(C) Maxilar
(D) Mandibular
(E) Troclear

202. Se halla un glioma en el conducto óptico. ¿Cuáles son las estructuras con más probabilidades de resultar dañadas por este tumor invasivo?

(A) Nervio óptico y arteria oftálmica
(B) Vena y nervio oftálmicos
(C) Nervios oftálmico y óptico
(D) Arteria y vena oftálmicas
(E) Nervio óptico y vena oftálmica

203. Una mujer hipertensa de 60 años aqueja entumecimiento en el lado derecho de la cara, incluida la lengua. En la resonancia magnética se observa una lesión cortical. ¿Cuál es el lugar más probable de la lesión?

(A) Lóbulo paracentral anterior
(B) Lóbulo paracentral posterior
(C) Circunvolución precentral
(D) Circunvolución poscentral
(E) Circunvolución frontal media

204. En la exploración neurológica practicada a una mujer de 20 años se observa inicialmente una paresia espástica y diplopía; otros déficit y signos neurológicos son: neuritis óptica, oftalmoplejía internuclear, micción imperiosa, lenguaje escandido y signo de Lhermitte. Empareje los déficit y signos neurológicos con los síndromes designados por letras.

(A) Esclerosis múltiple
(B) Esclerosis lateral amiotrófica
(C) Poliomielitis
(D) Síndrome de Brown-Séquard
(E) Siringomielia

RESPUESTAS RAZONADAS

1. La respuesta es la B. La cisura calcarina separa la cuña y la circunvolución lingual. Las filas de la cisura calcarina contienen el córtex visual.

2. La respuesta es la D. El seno sagital superior recibe el drenaje del mayor número de granulaciones aracnoideas.

3. La respuesta es la C. La bolsa de Rathke es una evaginación ectodérmica del estomodeo anterior a la membrana bucofaríngea. Da lugar a la adenohipófisis (parte distal, parte tuberal y parte intermedia).

4. La respuesta es la D. El asta lateral (D1-L3) da lugar a las fibras simpáticas preganglionares.

5. La respuesta es la B. El núcleo dorsal de Clarke (C8-L3) da lugar al tracto espinocerebeloso posterior, que asciende y penetra en el cerebelo a través del pedúnculo cerebeloso inferior.

6. La respuesta es la D. En el mesencéfalo, el tracto piramidal se sitúa en la base de los pedúnculos; las fibras oculomotoras del III par craneal atraviesan la parte interna de la base peduncular. En la protuberancia, el tracto piramidal se halla en la base protuberancial; las fibras del motor ocular externo (VI par) atraviesan la parte lateral de los fascículos piramidales. En el bulbo raquídeo, los tractos piramidales forman la pirámide bulbar; las fibras del nervio hipogloso (XII par) están situadas inmediatamente por fuera de las pirámides.

7. La respuesta es la E. El córtex auditivo primario (áreas 41 y 42) está localizado en las circunvoluciones temporales transversas de Heschl, una parte de la circunvolución temporal superior.

8. La respuesta es la C. El neocerebelo (el lóbulo posterior menos el vermis y el paravermis) envía impulsos al córtex motor a través del núcleo ventral lateral del tálamo. La vía es: neocórtex cerebeloso, núcleo dentado, núcleo ventral lateral contralateral del tálamo y córtex motor (área 4).

9. La respuesta es la C. El tracto dentadotalámico se cruza en el tegmento mesencefálico caudal a nivel del colículo inferior. La decusación masiva de los pedúnculos cerebelosos superiores es característica a este nivel.

10. La respuesta es la C. Los tumores hipofisarios comprimen a menudo las fibras cruzadas del quiasma óptico y producen una hemianopsia bitemporal. Las fibras nasales

se cruzan; las temporales permanecen en el mismo lado.

11. La respuesta es la B. La resección de la porción anterior del lóbulo temporal secciona las fi-bras del asa de Meyer y da lugar a una cuadrantanopsia homónima superior contralateral. Los cuadrantes retinianos inferiores quedan representados en las filas inferiores de la cisura calcarina.

12. La respuesta es la A. La cefalea y el edema papilar son signos de un tumor cerebral; la tendencia a la pronación es un signo del lóbulo frontal, por paresia del músculo supinador. La presión tumoral sobre el tracto corticoespinal provoca una hemiparesia espástica contralateral. En la parálisis supranuclear progresiva, el paciente no puede mirar hacia abajo. En la miastenia grave hay una debilidad de los músculos esqueléticos. En el seudotumor cerebral no existen lesiones de tipo masa, pero sí hay cefalea y edema papilar. En la degeneración combinada subaguda se afectan los cordones posteriores y los tractos corticoespinales.

13. La respuesta es la D. El tracto corticoespinal lateral y el tracto espinotalámico lateral se hallan en el cordón lateral. La sección del tracto corticoespinal origina una paresia homolateral; la sección del tracto espinotalámico da lugar a una pérdida contralateral de las sensibilidades dolorosa y térmica. La palestesia (sensibilidad vibratoria) es normal.

14. La respuesta es la D. El nervio motor ocular común contralateral es responsable de la reacción consensual.

15. La respuesta es la A. La hiperacusia es el aumento de la agudeza auditiva, con excesiva sensibilidad a los tonos bajos. Se produce a consecuencia de una parálisis del músculo estapedio (VII par). Este músculo reduce la amplitud de las vibraciones sonoras del estribo en la ventana redonda.

16. La respuesta es la D. La división mandibular del nervio trigémino (V par) inerva los músculos masticadores (p. ej., masetero) y participa en la sensibilidad táctil de los dos tercios anteriores de la lengua. El nervio glosofaríngeo (IX par) proporciona la inervación táctil, nociceptiva y gustativa del tercio posterior de la lengua. El nervio facial (VII par) proporciona la inervación gustativa de los dos tercios anteriores de la lengua.

17. La respuesta es la D. Se trata del clásico síndrome bulbar lateral, conocido también como síndrome de Wallenberg (v. fig. 14-1B).

18. La respuesta es la B. Se trata de una lesión mesencefálica interna clásica, característica del síndrome de Weber. Incluye la cruz del cerebro y las fibras intraaxiales eferentes del nervio motor ocular común (v. fig. 14-3 C).

19. La respuesta es la A. El fragmento metálico se halla entre la circunvolución frontal inferior y la circunvolución supramarginal. Estas dos circunvoluciones están conectadas por el fascículo arqueado, cuya sección origina una afasia de conducción. El fascículo

arqueado interconecta las áreas de Broca y de Wernicke. El déficit clave es la incapacidad para la repetición (v. fig. 24-1).

20. La respuesta es la D. La noradrenalina es el neurotransmisor de las neuronas simpáticas posganglionares, con la excepción de las glándulas sudoríparas y algunos vasos sanguíneos, que reciben inervación simpática colinérgica. La adrenalina se produce en las células cromafines de la médula suprarrenal.

21. La respuesta es la D. La lesión bilateral de las circunvoluciones temporales internas, incluidas las amígdalas, puede producir una grave pérdida de memoria (formaciones del hipocampo). Las lesiones de las amígdalas pueden dar lugar a una conducta social inapropiada (p. ej., hiperfagia, hipersexualidad, desinhibición general). La destrucción bilateral de las amígdalas provoca el síndrome de Klüver-Bucy.

22. La respuesta es la E. La presbiopía es una pérdida progresiva de la capacidad de acomodación para los objetos cercanos. El astigmatismo es la diferencia en la potencia de refracción de la córnea y el cristalino en los diferentes meridianos. Las cataratas son opacidades del cristalino que aparecen con la edad. La atrofia óptica es la degeneración del nervio óptico y el haz papilomacular, con pérdida de la visión central.

23. La respuesta es la E. Las fibras corticoespinales no están completamente mielinizadas al nacer. La mielinización ocurre entre los 18 meses y los 2 años de edad. Durante este tiempo puede provocarse el signo de Babinski, que más tarde desaparece.

24. La respuesta es la C. El núcleo del tracto solitario recibe fibras gustativas de los pares craneales VII, IX y X. Las neuronas de este tracto se proyectan al núcleo ventral posteromedial del tálamo.

25. La respuesta es la D. El córtex motor suplementario planifica la actividad motora. El área de Broca es un centro del lenguaje. La circunvolución angular participa en las constelaciones de la memoria. La tira motora da lugar a los tractos corticoespinal y corticobulbar. El córtex somatosensitivo S-2 interviene en la sensibilidad somática.

26. La respuesta es la B. La destrucción del núcleo cuneiforme derecho da lugar a una apalestesia (pérdida de la sensibilidad vibratoria) en la mano derecha. El núcleo cuneiforme, una estación de paso en la vía del cordón posterior-lemnisco interno, interviene en la discriminación táctil y la sensibilidad vibratoria.

27. La respuesta es la E. Las glándulas sudoríparas ecrinas están inervadas por fibras colinérgicas simpáticas posganglionares. Las glándulas sudoríparas apocrinas lo están por fibras noradrenérgicas simpáticas posganglionares. (Nota: este tema aparece a menudo en los exámenes.)

28. La respuesta es la E. Los nervios neumogástricos participan en la sensación nauseosa por vía de fibras aferentes viscerales generales.

29. La respuesta es la A. El líquido cefalorraquídeo penetra en la corriente sanguínea a través de las vellosidades aracnoideas, cuya hipertrofia recibe el nombre de granulaciones aracnoideas o cuerpos de Pacchioni.

30. La respuesta es la A. La estenosis del acueducto provoca un aumento de tamaño de los ventrículos tercero y laterales. El proceso se halla estrechamente relacionado con infecciones prenatales (p. ej., citomegalovirus). La hidrocefalia congénita ocurre en 1 de cada 1.000 nacidos vivos. El retraso mental, la espasticidad y el temblor son fenómenos frecuentes en estos casos. La colocación de un cortocircuito es el tratamiento de elección; el líquido cefalorraquídeo se deriva desde el ventrículo dilatado hasta la cavidad peritoneal.

31. La respuesta es la E. La enfermedad de Alzheimer se observa habitualmente en la trisomía 21, o síndrome de Down, después de los 40 años de edad. Es la causa más común de retraso mental. La neuropatología del síndrome de Down es similar a la que se observa en la enfermedad de Alzheimer: disminución de actividad de la colina acetiltransferasa, pérdida celular en el núcleo basal de Meynert, aumento de la proteína β-amiloide y cambios neurofibrilares y placas neuríticas, siempre presentes en la enfermedad de Alzheimer.

32. La respuesta es la B. La descripción se ajusta al síndrome de Guillain-Barré clásico, con una infección previa, parálisis ascendente, parestesias distales y disociación albuminocitológica.

33. La respuesta es la C. Es la descripción clásica de la esclerosis múltiple. Son características de este proceso las exacerbaciones y remisiones, la afectación (desmielinización) de los tractos largos, la visión borrosa y un defecto pupilar aferente. El líquido cefalorraquídeo contiene inmunoglobulina oligoclonal detectable electroforéticamente (bandas oligoclonales). Además, están aumentadas las tasas de síntesis y las concentraciones intrarraquídeas de inmunoglobulina G e inmunoglobulina M, generadas intratecalmente. También se hallan bandas oligoclonales en la sífilis, meningoencefalitis, panencefalitis esclerosante subaguda y síndrome de Guillain-Barré.

34. La respuesta es la D. La proliferación de las células de Schwann puede originar schwannomas, denominados también neurinomas o neurilemmomas acústicos.

35. La respuesta es la E. La hemisección medular daría lugar a una paresia espástica homolateral por debajo de la lesión, y una pérdida de las sensibilidades dolorosa y térmica en el lado opuesto. La respuesta plantar sería extensora y homolateral (signo de Babinski).

36. La respuesta es la E. Una lesión de los núcleos vestibulares (parte baja del tronco encefálico) elimina los reflejos oculovestibulares.

37. La respuesta es la B. Puede emplearse un agente anticolinérgico (p. ej.,

trihexifenidilo) como alternativa a la L-dopa para aliviar el desequilibrio químico presente en el estriado de un paciente con enfermedad de Parkinson.

38. La respuesta es la C. La fluoxetina es el inhibidor más selectivo de la recaptación de serotonina.

39. La respuesta es la B. Las ramas paramedianas (protuberanciales transversas) de la arteria basilar irrigan el fascículo longitudinal interno de la protuberancia. La destrucción de este fascículo da lugar al síndrome homónimo, u oftalmoplejía internuclear. Además, la arteria cerebelosa superior puede irrigar el mencionado fascículo.

40. La respuesta es la B. Se trata de un tema clásico en los exámenes: el síndrome bulbar lateral, o síndrome de Wallenberg. Los síntomas incluyen una pérdida contralateral de las sensibilidades dolorosa y térmica en la cara, pérdida del reflejo nauseoso, hemiataxia y hemiasinergia de tipo cerebeloso, síndrome de Horner y nistagmo homolateral. Las estructuras afectadas son los núcleos vestibulares interno e inferior, el pedúnculo cerebeloso inferior, el núcleo ambiguo de los pares craneales IX, X y XI (eferente somático visceral), las raíces de los nervios glosofaríngeo y neumogástrico, los tractos espinotalámicos, el núcleo y tracto trigémino espinal y el tracto simpático descendente.

41. La respuesta es la A. Una lesión en el cuadrante retiniano superior izquierdo del ojo izquierdo mostraría el marcador radiactivo en la cuña izquierda. Las lesiones de la cuña dan lugar a defectos en los campos visuales inferiores, y las lesiones de la circunvolución lingual, a defectos en los campos superiores. Recuérdese que los cuadrantes retinianos superiores se proyectan a las filas superiores de la cisura calcarina, y los cuadrantes retinianos inferiores, a las filas inferiores de dicha cisura.

42. La respuesta es la C. El núcleo dentado recibe impulsos masivos del núcleo olivar inferior contralateral; proyecta fibras cruzadas al núcleo ventral lateral del tálamo y al núcleo rojo (parte parvocelular). El núcleo cuneiforme lateral da lugar al tracto cuneocerebeloso, y el lemnisco lateral y sus núcleos son importantes estaciones de paso en la vía auditiva.

43. La respuesta es la B. El núcleo ventral posterolateral derecho recibe modalidades del cordón posterior, por vía del lemnisco interno, procedentes del lado izquierdo del cuerpo. El núcleo rojo es un núcleo motor mesencefálico que desempeña un papel en el control del tono flexor. El núcleo cuneiforme lateral proyecta impulsos propioceptivos inconscientes al cerebelo (p. ej., desde los músculos y tendones). El núcleo ventral lateral recibe impulsos del cerebelo (núcleo dentado).

44. La respuesta es la D. El núcleo del colículo inferior se proyecta retrógradamente al núcleo olivar inferior de la protuberancia caudal. El núcleo geniculado interno es una estación de paso de la vía auditiva; el núcleo olivar inferior es una estación de conexión cerebelosa, y la circunvolución transversa de Heschl es un centro auditivo primario. Los

estudios de transporte retrógrado muestran que la peroxidasa del rábano picante es captada por los axones terminales y transportada al cuerpo neuronal; los estudios anterógrados muestran que los aminoácidos marcados son captados por el cuerpo neuronal y transportados anterógradamente a núcleos distantes.

45. La respuesta es la D. La base de la protuberancia contiene fibras radiculares intraaxiales del V par, así como fibras corticobulbares al núcleo del XII par y fibras corticoespinales. Las fibras espinotrigeminales participan en las sensibilidades dolorosa y térmica de la cara homolateral.

46. La respuesta es la A. El bulbo abierto contiene el lemnisco interno bilateral y fibras radiculares bilaterales del XII par. Los déficit al lemnisco interno darían lugar a una pérdida contralateral de las sensibilidades propioceptiva, táctil discriminativa y vibratoria del tronco y la extremidad inferior. El bulbo raquídeo da lugar a los pares craneales IX, X, XI y XII; este último controla los movimientos de la lengua.

47. La respuesta es la C. El tegmento protuberancial contiene los pares craneales VI y VII, así como el fascículo longitudinal interno (FLI), el lemnisco interno, el núcleo y tracto espinotrigeminales, el tracto espinotalámico y el tracto espinohipotalámico (síndrome de Horner). La oftalmoplejía internuclear, conocida también como síndrome del FLI, se produce por una lesión de dicho fascículo. Las lesiones ocurren en el tegmento protuberancial dorsomedial y pueden interesar uno o ambos FLI. Es un signo frecuente de esclerosis múltiple; da lugar a una parálisis del músculo recto ocular interno al intentar la mirada lateral, y a un nistagmo monocular en el ojo en abducción, con convergencia normal.

48. La respuesta es la A. La trombosis de la arteria espinal anterior ocasiona el síndrome bulbar interno, cuyos síntomas incluyen una hemiparesia contralateral del tronco y las extremidades, pérdida contralateral de las sensibilidades propioceptiva, táctil discriminativa y vibratoria del tronco y las extremidades, y parálisis fláccida homolateral de la lengua.

49. La respuesta es la B. El área del lenguaje de Wernicke se halla en la circunvolución temporal superior posterior (área 22 de Brodmann). La afasia de Wernicke se caracteriza por un lenguaje más rápido de lo normal, dificultad para hallar las palabras adecuadas para expresar las ideas y mala comprensión del lenguaje ajeno. Los pacientes parecen no ser conscientes de su déficit.

50. La respuesta es la B. En la enfermedad de Pick, o degeneración lobar frontotemporal, se produce una intensa atrofia de dichos lóbulos. La enfermedad de Creutzfeldt-Jakob es una afección priónica humana que afecta al sistema nervioso central. El síndrome de Down es una anomalía cromosómica con trisomía 21. La esclerosis tuberosa y el síndrome de Sturge-Weber son afecciones neurocutáneas que ocasionan lesiones en la piel y problemas neurológicos (p. ej., retraso mental, convulsiones).

51. La respuesta es la A. El fascículo arqueado (fascículo longitudinal superior) es un haz de fi-bras que interconectan el área del lenguaje de Broca (44, 45) y el área del lenguaje de Wernicke (22). La sección de este haz de fibras provoca una afasia de conducción y una mala repetición del lenguaje hablado, una comprensión y una expresión relativamente buenas, errores parafrásicos (con uso de palabras incorrectas) y equivocaciones al nombrar los objetos. Los pacientes son conscientes de su déficit.

52. La respuesta es la D. La glándula pineal es una estructura situada en la línea media del diencéfalo que contiene concreciones de calcio, visibles en la tomografía computarizada. Los pedúnculos cerebrales, los colículos superior e inferior, los III pares craneales y el acueducto cerebral se hallan en el mesencéfalo. La estenosis del acueducto da lugar a una hidrocefalia no comunicante.

53. La respuesta es la H. El nervio óptico deriva de la pared de la vesícula diencefálica.

54. La respuesta es la F. El nervio motor ocular común resulta lesionado a menudo en el proceso de la hernia transtentorial.

55. La respuesta es la K. El nervio neumogástrico participa en la inervación sensitiva y motora de los arcos faríngeos 4 y 6.

56. La respuesta es la J. El nervio patético inerva el músculo que provoca la depresión, rotación interna y abducción del globo ocular.

57. La respuesta es la A. La enfermedad de Parkinson se caracteriza por una tríada sintomática: temblor como si se contaran monedas, rigidez e hipocinesia. En la sustancia negra (un ganglio basal) tiene lugar la mayor parte de la destrucción celular. (Otros ganglios basales son el núcleo caudado, el putamen y el globo pálido.) La afectación cerebelosa se caracteriza por temblor intencional, ataxia e hipotonía. La destrucción del núcleo subtalámico da lugar a un hemibalismo contralateral.

58. La respuesta es la H. En la esclerosis lateral amiotrófica hay una pérdida de las células del asta anterior y de las células piramidales corticales que dan lugar al tracto piramidal. Esta afectación del sistema motor presenta un componente de la neurona motora superior y un componente de la neurona motora inferior. No hay déficit sensitivos en la esclerosis lateral amiotrófica.

59. La respuesta es la C. El acueducto cerebral se halla en el mesencéfalo. Conecta entre sí los ventrículos tercero y cuarto.

60. La respuesta es la C. El tegmento mesencefálico contiene los núcleos del nervio motor ocular común (III par) y del nervio patético (IV par). El mesencéfalo contiene asimismo el núcleo mesencefálico del nervio trigémino (V par).

61. La respuesta es la E. El núcleo caudado, un ganglio basal, está localizado en la

sustancia blanca del telencéfalo. Forma la pared lateral del cuerno frontal del ventrículo lateral.

62. La respuesta es la A. El quiasma óptico se halla en el diencéfalo, entre la comisura anterior y el infundíbulo hipofisario.

63. La respuesta es la B. La oliva y la pirámide son estructuras prominentes en la superficie del bulbo. La oliva contiene el núcleo olivar inferior. La pirámide contiene el tracto corticoespinal.

64. La respuesta es la A. La glándula pineal (epífisis cerebral) forma parte del epitálamo, una división del diencéfalo.

65. La respuesta es la B. Los pares craneales IX, X, XI y XII están localizados en el bulbo raquídeo.

66. La respuesta es la E. Las células de Schwann del sistema nervioso periférico derivan de la cresta neural.

67. La respuesta es la D. Los oligodendrocitos del sistema nervioso central pueden mielinizar numerosos axones. Las células de Schwann mielinizan sólo un internodo.

68. La respuesta es la A. Los filamentos astrocitarios contienen proteína ácida glial fibrilar, un marcador para los astrocitos y las células tumorales astrocíticas. Otro marcador bioquímico es la glutamina sintetasa, hallada exclusivamente en los astrocitos.

69. La respuesta es la E. Las células de Schwann son formadoras de mielina en el sistema nervioso periférico. Sólo mielinizan un internodo y derivan de la cresta neural. Las células de Schwann intervienen en la regeneración y remielinización de los axones del sistema nervioso periférico seccionados, pero pueden proliferar y constituir schwannomas, tumores benignos de los nervios periféricos (p. ej., neurinomas acústicos del VIII par).

70. La respuesta es la C. Las células de la microglia derivan de los monocitos. Son fagocitos en el sistema nervioso central y se denominan también células en bastón, *Gitterzellen*, histiocitos y macrocitos.

71. La respuesta es la B. La interrupción del tracto espinocerebeloso dorsal provoca una distaxia (incoordinación) homolateral de la pierna. El cerebelo queda desprovisto de su impulso del huso muscular de la extremidad inferior.

72. La respuesta es la D. La destrucción de las células del asta anterior (neurona motora inferior) da lugar a una parálisis fláccida homolateral con atrofia muscular y pérdida de los reflejos de estiramiento muscular (arreflexia).

73. La respuesta es la E. La interrupción del tracto espinotalámico lateral ocasiona una pérdida contralateral de las sensibilidades dolorosa y térmica un segmento por debajo de

la lesión. La decusación ocurre en la comisura blanca anterior de la médula espinal.

74. La respuesta es la C. La interrupción del tracto corticoespinal lateral da lugar a una lesión homolateral de la neurona motora superior. Se caracteriza por un aumento de los reflejos de estiramiento muscular (hiperreflexia), paresia espástica, debilidad muscular, pérdida o disminución de los reflejos superficiales (abdominal y cremastérico) y signo de Babinski. Los déficit se hallan por debajo de la lesión, en el mismo lado. El tracto corticoespinal lateral se cruza en la parte caudal del bulbo raquídeo.

75. La respuesta es la A. La lesión del fascículo grácil ocasiona una pérdida de la discriminación táctil de dos puntos en el pie del mismo lado. La vía del cordón posterior-lemnisco interno se cruza en la parte inferior del bulbo raquídeo.

76. La respuesta es la C. Esta lesión incluye los dos fascículos longitudinales internos. El paciente presenta un síndrome del FLI y parálisis del músculo recto ocular interno al intentar la mira-da a uno u otro lado. La convergencia es normal.

77. La respuesta es la E. Esta lesión incluye tres estructuras importantes: el lemnisco interno, las fibras corticoespinales y las fibras radiculares del nervio motor ocular externo (VI par) que atraviesan las fibras corticoespinales. La interrupción de las fibras del VI par causa una parálisis homo-lateral del músculo recto ocular externo, con estrabismo interno. La lesión de las fibras corticoespinales no cruzadas da lugar a una hemiparesia espástica contralateral.

78. La respuesta es la A. La oclusión de la arteria cerebelosa posterior inferior (ACPI) infarta la zona lateral del bulbo raquídeo, con síndrome ACPI. Las principales estructuras afectadas son el pedúnculo cerebeloso inferior, el tracto y núcleo espinales del trigémino, el lemnisco espinal, el núcleo ambiguo y las fibras eferentes del X par.

79. La respuesta es la D. Esta lesión comprende el núcleo motor facial del VII par y sus fibras intraaxiales; y, por lo tanto, ocasiona la pérdida del reflejo corneal (rama eferente). El tracto y núcleo espinales del trigémino y el lemnisco espinal se afectan también en esta lesión. La lesión del tracto y núcleo espinales del trigémino ocasiona una anestesia facial homolateral, con pérdida del reflejo corneal (rama aferente). La lesión del lemnisco espinal (tracto espinotalámico lateral) causa una pérdida contralateral de las sensibilidades dolorosa y térmica en el cuerpo y las extremidades.

80. La respuesta es la B. Esta lesión interesa el núcleo hipogloso del XII par y sus fibras radiculares eferentes, el lemnisco interno y el tracto corticoespinal. La lesión del nervio hipogloso da lugar a una parálisis fláccida homolateral de la lengua, una lesión de la neurona motora inferior. La lesión del lemnisco interno ocasiona una pérdida contralateral de la discriminación táctil y la sensibilidad vibratoria. La lesión de los tractos corticoespinales (piramidales) origina una hemiparesia espástica contralateral. Este complejo sintomático se conoce como síndrome bulbar interno.

81. La respuesta es la A. El síndrome bulbar lateral (síndrome de la arteria cerebelosa posterior inferior) suele incluir ronquera, síndrome de Horner e hipo. La lesión del núcleo ambiguo causa una parálisis fláccida de los músculos laríngeos, con ronquera (disfonía y disartria). La interrupción de las fibras vegetativas descendentes al centro cilioespinal de D1 causa una parálisis simpática del ojo (síndrome de Horner). No están claras las causas anatómicas del hipo.

82. La respuesta es la C. El núcleo ventral lateral recibe impulsos del núcleo dentado cerebeloso y los proyecta al córtex motor (área 4). El núcleo ventral posterolateral recibe también impulsos del núcleo dentado y los proyecta asimismo al córtex motor.

83. La respuesta es la D. El núcleo ventral posteromedial recibe impulsos gustativos del núcleo solitario bulbar y protuberancial y los proyecta al córtex gustativo del opérculo parietal (área 43).

84. La respuesta es la D. El núcleo ventral posteromedial recibe impulsos aferentes somáticos generales de la cara, incluidas las sensibilidades dolorosa y térmica. También recibe impulsos gustativos aferentes viscerales especiales de la lengua y la epiglotis.

85. La respuesta es la A. El núcleo talámico anterior recibe impulsos del núcleo mamilar, por vía del tracto mamilotalámico, e impulsos directos de la formación hipocámpica, por vía del *fornix*. El núcleo anterior se proyecta, por vía del brazo anterior de la cápsula interna, a la circunvolución del cíngulo (áreas 23, 24 y 32).

86. La respuesta es la B. El núcleo centromediano, el mayor de los núcleos intralaminares, se proyecta al putamen y al córtex motor. El núcleo centromediano recibe impulsos del globo pálido y del córtex motor (área 4).

87. La respuesta es la E. El núcleo mediodorsal del tálamo tiene conexiones recíprocas con el córtex prefrontal (áreas 9-12).

88. La respuesta es la C. El núcleo mamilar recibe impulsos de la formación hipocámpica (es decir, el subículo), por vía del *fornix*.

89. La respuesta es la A. El núcleo anterior del hipotálamo ayuda a evitar el aumento de la temperatura corporal, al activar los procesos que favorecen la pérdida de calor (p. ej., vasodilatación cutánea, sudoración). Las lesiones de este núcleo originan hipertermia.

90. La respuesta es la E. El núcleo supraquiasmático recibe impulsos directos de la retina; desempeña un papel en el mantenimiento de los ritmos circadianos.

91. La respuesta es la D. Las neuronas de los núcleos hipotalámicos paraventricular y supraóptico producen hormona antidiurética (vasopresina) y oxitocina. Estos péptidos se transportan a la neurohipófisis, por vía del tracto supraopticohipofisario. Las lesiones de estos núcleos o de su tracto hipofisario dan lugar a diabetes insípida.

92. La respuesta es la B. Las neuronas del núcleo arqueado (núcleo infundibular)

producen hormonas hipotalámicas liberadoras e inhibidoras de la liberación, que llegan a la adenohipófisis a través del sistema portal hipofisario. Estas hormonas regulan la producción de las hormonas adenohipofisarias y su liberación a la circulación sistémica.

93. La respuesta es la D. Los núcleos paraventricular y supraóptico producen hormona antidiurética, que ayuda a regular el equilibrio hídrico del organismo.

94. La respuesta es la E. El hemibalismo se produce por una lesión circunscrita del núcleo subtalámico.

95. La respuesta es la A. El núcleo caudado y el putamen (caudadoputamen) reciben impulsos dopaminérgicos desde la parte compacta de la sustancia negra, el tracto nigroestriado.

96. La respuesta es la B. Las neuronas del globo pálido dan lugar al asa y el fascículo lenticulares, dos vías que se proyectan a los núcleos ventral anterior, ventral lateral y centromediano del tálamo.

97. La respuesta es la D. La destrucción o degeneración de la sustancia negra da lugar al parkinsonismo (síndrome de rigidez hipocinética).

98. La respuesta es la A. En la corea de Huntington hay una pérdida de neuronas en el estriado. La pérdida celular en la cabeza del núcleo caudado causa una dilatación del cuerno frontal del ventrículo lateral (hidrocefalia *ex vacuo*), visible en los estudios de tomografía computarizada y resonancia magnética.

99. La respuesta es la E. La serotonina (5-HT) se produce en neuronas localizadas en los núcleos del rafe. Esta columna paracentral de células se extiende desde la parte inferior del bulbo raquídeo hasta el mesencéfalo rostral.

100. La respuesta es la C. Las neuronas de Purkinje son GABA-érgicas. Estas neuronas se hallan también en el estriado, globo pálido y parte reticular de la sustancia negra.

101. La respuesta es la A. El núcleo basal de Meynert contiene neuronas colinérgicas que se proyectan a todo el neocórtex. Esta sustancia gris es un núcleo prosencefálico anterior que se halla enterrado en la sustancia innominada (por delante del globo pálido). Este núcleo degenera en la enfermedad de Alzheimer.

102. La respuesta es la A. La acetilcolina es el neurotransmisor de los nervios craneales motores (eferente somático general, eferente visceral especial y eferente visceral general) y de las células del asta anterior de la médula espinal.

103. La respuesta es la B. Las neuronas de la parte compacta de la sustancia negra contienen dopamina. La dopamina también se halla presente en el área tegmental ventral del mesencéfalo, en el colículo superior y en el núcleo arqueado del hipotálamo.

104. La respuesta es la D. El *locus caeruleus* es el mayor conjunto de neuronas noradrenérgicas del cerebro. Está localizado en la parte lateral de la protuberancia y en el tegmento mesencefálico. Las neuronas del *locus caeruleus* se proyectan a todo el neocórtex y al córtex cerebeloso.

105. La respuesta es la C. El globo pálido contiene neuronas GABA-érgicas que se proyectan al tálamo y al núcleo subtalámico.

106. La respuesta es la E. La sustancia P se encuentra en las células ganglionares de las raíces posteriores; es el neurotransmisor de las fibras aferentes del dolor. La sustancia P se produce también en las neuronas del estriado, que se proyectan al globo pálido y la sustancia negra.

107. La respuesta es la B. La glicina es el principal neurotransmisor inhibidor en la médula espinal. Las interneuronas de Renshaw medulares son glicinérgicas.

108. La respuesta es la A. El glutamato es el principal neurotransmisor excitador en el cerebro. Las neuronas glutamatérgicas neocorticales se proyectan al núcleo caudado y al putamen (estriado).

109. La respuesta es la C. Las neuronas β-endorfinérgicas se localizan casi exclusivamente en el hipotálamo (núcleos arqueado y premamilar).

110. La respuesta es la D. Las neuronas encefalinérgicas de las astas posteriores medulares inhiben presinápticamente las células ganglionares de las raíces posteriores, que transmiten los impulsos dolorosos.

111. La respuesta es la E. Las lesiones de la circunvolución lingual del lóbulo occipital derecho pueden producir una cuadrantanopsia homónima superior izquierda. Los cuadrantes retinianos inferiores están representados en las filas inferiores de la cisura calcarina.

112. La respuesta es la A. Las lesiones del área del lenguaje de Broca (áreas 44 y 45) y del córtex motor adyacente en la circunvolución precentral (área 4) pueden producir una afasia expresiva de Broca y una lesión de la neurona motora superior, que afecta al área de la mano en la tira motora. Este territorio recibe su irrigación de la división superior de la arteria cerebral media (arterias prerrolándica y rolándica).

113. La respuesta es la C. Las lesiones parietales de la circunvolución poscentral izquierda (áreas 3, 1 y 2) o del lóbulo parietal superior izquierdo (áreas 5 y 7) pueden causar una astereognosia: el paciente, con los ojos cerrados, no puede identificar un objeto familiar colocado en su mano derecha. Este territorio recibe su irrigación de la división superior de la arteria cerebral media (arterias rolándica y parietal anterior). La cara posterior del lóbulo parietal superior, en la superficie convexa, está irrigada también por la arteria cerebral anterior.

114. La respuesta es la C. Los signos característicos de la lesión en el hemisferio no dominante consisten en hemidesatención, así como pérdida, negación o déficit de la memoria topográfica (anosognosia), y apraxia de construcción y del vestir. Una lesión del lóbulo parietal inferior derecho podría ser responsable de estos déficit. Este territorio está vascularizado por la división inferior de la arteria cerebral media (arterias parietal posterior y angular).

115. La respuesta es la D. La afasia receptiva de Wernicke se caracteriza por una mala comprensión del lenguaje, sin consciencia del déficit, y dificultad para hallar las palabras adecuadas al tratar de expresar un pensamiento. El área del lenguaje de Wernicke se halla en la parte posterior de la circunvolución temporal superior izquierda (área 22). Este territorio recibe su irrigación de la división inferior de la arteria cerebral media (ramas temporales posteriores).

116. La respuesta es la B. El síndrome de Gerstmann se caracteriza por confusión izquierda-derecha, agnosia de los dedos, disgrafia y discalculia. Este síndrome se produce por una lesión en la circunvolución angular izquierda del lóbulo parietal inferior. La irrigación sanguínea de este territorio corre a cargo de ramas de la división inferior de la arteria cerebral media (arterias angular y parietal posterior).

117. La respuesta es la A. Las lesiones del lóbulo paracentral anterior dan lugar a una lesión de la neurona motora superior (paresia espástica), que afecta al pie del lado opuesto. Es frecuente observar también *clonus* del tobillo, aumento de los reflejos de estiramiento muscular y signo de Babinski.

118. La respuesta es la D. El tálamo

119. La respuesta es la E. El brazo anterior de la cápsula interna

120. La respuesta es la B. El putamen

121. La respuesta es la A. La cabeza del núcleo caudado

122. La respuesta es la C. La rodilla del cuerpo calloso

123. La respuesta es la C. El cuerpo geniculado interno

124. La respuesta es la B. El mesencéfalo

125. La respuesta es la D. El cuerpo mamilar

126. La respuesta es la E. El tracto óptico

127. La respuesta es la A. La amígdala (complejo nuclear amigdaloide)

128. La respuesta es la C. La glándula pineal (epífisis)

129. La respuesta es la E. La hipófisis (glándula pituitaria)

130. La respuesta es la D. El mesencéfalo (cerebro medio)

131. La respuesta es la B. El tálamo

132. La respuesta es la A. El *fornix*

133. La respuesta es la J. Una parálisis del III par derecho con ptosis completa. La ptosis se produce por parálisis del músculo elevador del párpado superior.

134. La respuesta es la I. Las lesiones destructivas de los campos visuales frontales dan lugar a una desviación de los ojos hacia el lado de la lesión. Las lesiones irritativas provocan una desviación de los ojos hacia el lado opuesto.

135. La respuesta es la H. La pupila de Argyll-Robertson se caracteriza por unas pupilas mióticas e irregulares que no responden a la luz, pero se contraen en respuesta a la acomodación. Es un signo de sífilis terciaria.

136. La respuesta es la G. La parálisis del IV par craneal derecho se caracteriza por la incapacidad para dirigir el ojo hacia abajo a partir de la posición de aducción.

137. La respuesta es la F. El síndrome de Parinaud se caracteriza por una incapacidad para realizar la mirada conjugada hacia arriba o abajo; puede asociarse con ptosis y anomalías pupilares.

138. La respuesta es la E. La parálisis del VI par derecho se caracteriza por una incapacidad para abducir el ojo.

139. La respuesta es la D. La parálisis del III par se caracteriza por una desviación del ojo hacia abajo y afuera, ptosis completa y dilatación de la pupila. Hay que retraer el párpado para observar la pupila.

140. La respuesta es la C. La oftalmoplejía internuclear es consecuencia de la lesión de un fascículo longitudinal interno, o de ambos. La sección del fascículo longitudinal interno derecho ocasiona una parálisis del músculo recto interno del ojo, al intentar la mirada lateral a la izquierda. La convergencia es normal y se observa nistagmo en el ojo en abducción.

141. La respuesta es la B. El síndrome de Horner consiste en miosis, ptosis ligera, hemianhidrosis y enoftalmos. Se produce por una pérdida de los impulsos simpáticos hacia el cráneo.

142. La respuesta es la A. La neuritis retrobulbar es una inflamación del nervio óptico que reduce su capacidad para la transmisión de la luz. Este proceso puede diagnosticarse con la prueba del cambio del haz luminoso. La luz dirigida al ojo normal provoca una constricción de ambas pupilas. Al iluminar el ojo afectado tiene lugar una dilatación pupilar bilateral. Se conoce con el nombre de pupila aferente o de Marcus-Gunn.

143. La respuesta es la C. Las lesiones bilaterales del núcleo ventromedial hipotalámico dan lugar a hiperfagia y conducta feroz.

144. La respuesta es la D. Las lesiones bilaterales del núcleo posterior hipotalámico provocan una incapacidad para regular la temperatura (poiquilotermia). La destrucción bilateral limitada a la cara posterior del núcleo lateral del hipotálamo da lugar a anorexia y emaciación.

145. La respuesta es la A. Las lesiones que interesan los núcleos supraóptico y paraventricular o el tracto supraopticohipofisario dan lugar a una diabetes insípida con polidipsia y poliuria.

146. La respuesta es la B. La destrucción de los núcleos hipotalámicos anteriores provoca hipertermia.

147. La respuesta es la E. La estimulación de los núcleos ventromediales inhibe el apetito, lo que provoca emaciación (caquexia). La destrucción de dichos núcleos da lugar a hiperfagia y conducta feroz.

148. La respuesta es la H. La estimulación del campo visual frontal (área 8 de Brodmann) provoca un giro de los ojos y la cabeza hacia el lado opuesto.

149. La respuesta es la G. Las lesiones del área del lenguaje de Broca (áreas 44 y 45 de Brod-mann) dan lugar a un lenguaje no fluido, trabajoso y telegráfico, así como a una afasia de Broca.

150. La respuesta es la F. La ablación del tercio anterior del lóbulo frontal interrumpe el asa de Meyer, que se proyecta a la circunvolución lingual (la fila inferior de la cisura calcarina, que representa el campo visual superior). Esta lesión origina una cuadrantanopsia homónima superior contralateral.

151. La respuesta es la E. Las lesiones que destruyen el área de Wernicke (22 de Brodmann) originan la afasia de Wernicke, con mala comprensión, lenguaje fluido, mala repetición y errores parafrásicos (*non sequiturs*, neologismos y lenguaje con tonterías).

152. La respuesta es la D. Este conjunto de déficit del hemisferio dominante se produce por destrucción de la circunvolución angular (área 39 de Brodmann). Recibe el nombre de síndrome de Gerstman y se caracteriza por confusión izquierda-derecha, agnosia de los dedos, dislexia, disgrafia y cuadrantanopsia homónima inferior contralateral.

153. La respuesta es la C. Las lesiones de la circunvolución supramarginal (área 40 de Brod-mann) o del fascículo arqueado dan lugar a una afasia de conducción, con lenguaje fluido, buena comprensión, mala repetición, lenguaje parafrásico (jerga fluida como en la afasia de Wernicke) y escritura asimismo parafrásica.

154. La respuesta es la B. Las lesiones de la circunvolución poscentral, tira sensitiva

(áreas 3, 1 y 2 de Brodmann) dan lugar a una astereognosia contralateral, hemihipoestesia y agrafestesia.

155. La respuesta es la A. Las lesiones de la circunvolución precentral, tira motora (área 4 de Brodmann) originan una hemiparesia espástica contralateral con signos piramidales.

156. La respuesta es la G. En el déficit de tiamina (vitamina B_1) se hallan lesiones hemorrágicas en los tubérculos mamilares.

157. La respuesta es la F. Las lesiones bilaterales de la amígdala originan un síndrome de Klüver-Bucy, con hiperfagia, hipersexualidad y ceguera psíquica (agnosia visual).

158. La respuesta es la E. Las lesiones bilaterales de la circunvolución del hipocampo y la formación hipocámpica subyacente dan lugar a una intensa pérdida de la memoria a corto plazo (p. ej., hipoxia, hipoxemia y encefalitis por el virus del herpes simple).

159. La respuesta es la D. Las lesiones de la cuña interrumpen las radiaciones visuales que se dirigen a la fila superior de la cisura calcarina, que representa los cuadrantes de los campos visuales inferiores.

160. La respuesta es la C. El *fornix* (una estructura límbica) interconecta el área septal y la formación del hipocampo. La sección bilateral de esta estructura puede originar un síndrome amnésico agudo.

161. La respuesta es la B. La tira motora para el pie se halla a nivel del lóbulo paracentral anterior, en la cara interna del hemisferio. Las lesiones situadas aquí dan lugar a una hemiparesia contralateral del pie y la pierna, con signos piramidales.

162. La respuesta es la A. La ablación de la circunvolución del cíngulo (cingulectomía) se ha utilizado para tratar a los pacientes psicóticos y neuróticos. La circunvolución del cíngulo forma parte del lóbulo límbico; sus lesiones pueden originar acinesia, mutismo, apatía e indiferencia al dolor.

163. La respuesta es la B. La arteria espinal anterior irriga las pirámides, el lemnisco interno y las fibras intraaxiales del nervio hipogloso (XII par) en el bulbo raquídeo. La arteria comunicante anterior conecta las dos arterias cerebrales anteriores y es un lugar común para los aneurismas sacu-lares. La arteria coroidea anterior irriga el plexo coroideo del cuerno temporal, el hipocampo, la amígdala, el tracto óptico, el cuerpo geniculado externo y el globo pálido. La arteria espinal posterior irriga los fascículos grácil y cuneiforme y sus núcleos de conexión posteriores. La arteria cerebelosa posterior inferior irriga la zona dorsolateral del bulbo raquídeo.

164. La respuesta es la C. La arteria espinal anterior perfunde las fibras intraaxiales del cuerno anterior. La arteria basilar da origen a las arterias protuberanciales. La arteria espinal posterior irriga los cordones posteriores. La arteria vertebral es una rama de la

arteria subclavia. La arteria cerebelosa anterior inferior irriga los núcleos facial, trigémino, vestibular y coclear.

165. La respuesta es la D. La arteria comunicante anterior es un lugar común para los aneurismas saculares, que a menudo ejercen presión sobre el quiasma óptico y causan una cuadrantanopsia bitemporal inferior. La arteria basilar da origen a las arterias protuberanciales. La arteria oftál-mica se ramifica para constituir la arteria central de la retina. La arteria cerebral anterior irriga el brazo anterior de la cápsula interna, por vía de la arteria estriada interna (arteria de Heubner). La arteria comunicante posterior irriga el quiasma óptico, el tracto óptico, el hipotálamo, el subtálamo y la mitad anterior de la porción ventral del tálamo. Los aneurismas saculares de la arteria comunicante posterior dan lugar con frecuencia a una parálisis del III par.

166. La respuesta es la E. Los desgarros de la arteria meníngea media dan lugar a una hemorragia epidural. La arteria meníngea media está situada entre el periostio y la duramadre, bajo los huesos temporal y parietal, e irriga la mayor parte de la duramadre y casi toda su porción craneal.

167. La respuesta es la E. El aneurisma se hallaba en la arteria comunicante posterior. La presión sobre el nervio motor ocular común da lugar a su parálisis completa, con los signos siguientes: pupila dilatada y fija, ptosis y mirada dirigida hacia abajo y afuera. La arteria cerebral anterior irriga parte del núcleo caudado, el putamen y el brazo anterior de la cápsula interna, por vía de la arteria estriada interna de Heubner. La arteria comunicante anterior irriga las áreas de la pierna y el pie en las cortezas motora y sensitiva (lóbulo paracentral). La arteria carótida interna proporciona ramas directas al nervio óptico, quiasma óptico, hipotálamo y rodilla de la cápsula interna. La arteria oftálmica se ramifica para constituir la arteria central de la retina.

168. La respuesta es la D. La arteria cerebelosa superior irriga el núcleo dentado, el núcleo de mayor tamaño del cerebelo. La lesión de este núcleo origina signos cerebelosos: distaxia, dismetría y temblor intencional. La arteria vertebral da origen a la arteria cerebelosa posterior inferior, que irriga los núcleos vestibulares interno e inferior, el pedúnculo cerebeloso inferior, el núcleo ambiguo, las fibras intraaxiales del nervio glosofaríngeo (IX par) y del nervio neumogástrico (X par), el tracto espinotalámico y el núcleo y tracto trigémino espinal. La arteria cerebelosa anterior inferior irriga la parte dorsolateral de la protuberancia (pares V, VII y VIII). La arteria cerebral posterior irriga la mitad posterior del tálamo, los cuerpos geniculados interno y externo, el lóbulo occipital, el córtex visual y la cara inferior del lóbulo temporal, incluida la formación del hipocampo.

169. La respuesta es la B. Las lesiones del músculo recto ocular externo dan lugar a diplopía y nistagmo horizontal al intentar la mirada conjugada lateral. Recibe inervación del VI par. El músculo buccinador (expresión facial), el vientre posterior del músculo digástrico (expresión facial) y el músculo orbicular de los párpados (reflejo corneal) están

inervados por el VII par (nervio facial). El músculo pterigoideo (movimientos de la boca) recibe inervación de la división mandibular del nervio trigémino (par V3).

170. La respuesta es la C. Brodmann omitió las áreas 13 a 15.

171. La respuesta es la B. El trígono contiene un glomo calcificado de plexo coroideo. En los cortes axiales de tomografía computarizada se visualiza también la glándula pineal calcificada en el adulto, a mitad de camino entre los dos trígonos.

172. La respuesta es la C. El órgano subcomisural está situado en el techo del acueducto cerebral, cerca de la comisura posterior; posee barrera hematoencefálica. Todos los órganos periventriculares, a excepción del órgano subcomisural, poseen capilares fenestrados y, por lo tanto, carecen de barrera hematoencefálica.

173. La respuesta es la A. La arteria pericallosa, una rama de la arteria cerebral anterior, irriga el área de la pierna en el lóbulo paracentral. La arteria cerebral media irriga las áreas del tronco, brazo y cara en las cortezas motora y sensitiva. La arteria cerebral posterior irriga el lóbulo occipital, el córtex visual y la cara inferior del lóbulo temporal, incluida la formación del hipocampo. La arteria esplenial irriga la rodilla del cuerpo calloso. La arteria estriada interna de Heubner irriga el brazo anterior de la cápsula interna.

174. La respuesta es la B. La arteria coroidea anterior es una rama de la arteria cerebral media. Perfunde el núcleo amigdaloide, el brazo posterior de la cápsula interna, el globo pálido y el tracto óptico. El síndrome de Klüver-Bucy se caracteriza por placidez, hipersexualidad, hiperfagia y ceguera psíquica (agnosia visual). La lesión de la cápsula interna provoca el signo de Babinski. La lesión del globo pálido origina una disminución contralateral de la rigidez en la enfermedad de Parkinson.

175. La respuesta es la B. Tres pares craneales (motor ocular externo, facial y vestibulococlear) salen a nivel del surco bulboprotuberancial. El nervio facial presenta dos divisiones: el nervio craneal propiamente dicho (motor) y el nervio intermediario (sensitivo). Este último contiene fibras aferentes somáticas generales y fibras aferentes viscerales especiales.

176. La respuesta es la B. La arteria espinal anterior irriga la pirámide y el lemnisco interno. La arteria comunicante anterior conecta las dos arterias cerebrales anteriores y es un lugar común para los aneurismas saculares. La arteria coroidea anterior perfunde el plexo coroideo del cuerno temporal, el hipocampo, la amígdala, el tracto óptico, el cuerpo geniculado externo y el globo pálido. La arteria espinal posterior irriga los fascículos grácil y cuneiforme y sus núcleos de conexión posteriores. La arteria cerebelosa posterior inferior perfunde la zona dorsolateral del bulbo raquídeo (Wallenberg).

177. La respuesta es la C. La arteria espinal anterior perfunde las fibras intraaxiales del asta anterior. La arteria basilar da lugar a las arterias protuberanciales. La arteria espinal

posterior perfunde los cordones posteriores. La arteria vertebral es una rama de la arteria subclavia. La arteria cerebelosa anterior inferior irriga los núcleos facial y trigémino, los núcleos vestibulares y los núcleos cocleares.

178. La respuesta es la C. La arteria comunicante anterior conecta las dos arterias cerebrales anteriores. Los aneurismas saculares pueden ejercer presión sobre el quiasma óptico y dar lugar a una hemianopsia bitemporal. La arteria comunicante posterior es también un lugar donde pueden hallarse los aneurismas saculares, que presionan el nervio motor ocular común y originan su parálisis, con los ojos dirigidos hacia abajo y afuera.

179. La respuesta es la E. El líquido cefalorraquídeo contiene típicamente más de 5 linfocitos por µl (v. tabla 2-1).

180. La respuesta es la C. La cifra normal de proteínas en el líquido cefalorraquídeo es inferior a 45 mg/dl en la cisterna lumbar (v. tabla 2-1).

181. La respuesta es la E. Las cifras normales de glucosa en el líquido cefalorraquídeo son un 66 % de los valores en sangre, de 80 mg/dl a 120 mg/dl.

182. La respuesta es la C. El seudotumor cerebral, o hipertensión intracraneal benigna, se caracteriza por edema papilar (en ausencia de masas), aumento de presión del líquido cefalorraquídeo y deterioro visual. La hidrocefalia normotensa se caracteriza clínicamente por la tríada de demencia progresiva, marcha atáxica e incontinencia urinaria. La hidrocefalia *ex vacuo* se produce por una pérdida de neuronas en el núcleo caudado (p. ej., enfermedad de Huntington). La anomalía de Arnold Chiari es una malformación bulbocerebelosa en la que el vermis caudal, las amígdalas cerebelosas y el bulbo se hernian a través del agujero occipital, con hidrocefalia obstructiva. En la malformación de Dandy-Walker existe un enorme quiste en la fosa posterior, con atresia de los agujeros de salida de Luschka y Magendie.

183. La respuesta es la D. El líquido cefalorraquídeo penetra en el espacio subaracnoideo a través de los agujeros de salida del cuarto ventrículo (agujeros de Luschka y Magendie).

184. La respuesta es la A. La trombosis de la arteria espinal anterior da lugar al síndrome bulbar interno (v. fig. 14-1). Los déficit consisten en hemiparesia contralateral del tronco y las extremidades, pérdida contralateral de la sensibilidad propioceptiva, la discriminación táctil y la sensibilidad vibratoria del tronco y las extremidades, y parálisis fláccida homolateral de la lengua.

185. La respuesta es la C. Las convulsiones presentan su máxima incidencia en el lóbulo temporal. El astrocitoma es el glioma más frecuente en el lóbulo temporal. Los microaneurismas de Charcot-Bouchard se hallan en las arterias lenticuloestriadas y se rompen con más frecuencia en los ganglios basales; son la causa más común de hemorragia intraparenquimatosa no traumática. El meningioma del surco olfatorio ejerce

presión sobre el tracto olfatorio y el nervio óptico, con anosmia y atrofia óptica homolaterales y edema papilar contralateral. El astrocitoma seccionó el asa de Meyer y produjo la cuadrantanopsia contralateral.

186. La respuesta es la A. La lesión se halla en la parte inferior del bulbo cerrado, a nivel de la unión bulbomedular. El término *cerrado* indica que no está cubierto por el cuarto ventrículo. Una lesión de la decusación piramidal da lugar a parálisis espástica de las cuatro extremidades, con sensibilidad conservada. La localización de los núcleos de los pares craneales en el tronco encefálico revela el lugar de la lesión en el neuroeje: mesencéfalo, pares III y IV; protuberancia, pares V, VI, VII y VIII; bulbo, pares VIII, IX, X y XI.

187. La respuesta es la B. La vesícula óptica y sus derivados, la retina y el nervio óptico, proceden del diencéfalo.

188. La respuesta es la E. Las fibras aferentes somáticas generales son uno de los cuatro componentes funcionales de los nervios raquídeos (v. fig. 6-3). Transportan los impulsos sensitivos desde la piel, músculos, huesos y articulaciones al sistema nervioso central. Las fibras aferentes viscerales generales conducen los impulsos sensitivos desde los órganos viscerales al sistema nervioso central. Las fibras aferentes somáticas especiales transportan la información sensitiva relacionada con la visión, la audición y el equilibrio, mientras que las fibras aferentes viscerales especiales conducen la información sensitiva relacionada con el gusto y el olfato.

189. La respuesta es la A. La médula espinal procede de la parte caudal del tubo neural. La parte craneal se convierte en el cerebro. La cavidad da lugar al conducto central de la médula espinal y a los ventrículos cerebrales. El neuroporo anterior es una abertura del tubo neural que, en la cuarta semana, se convierte en la lámina terminal. El neuroporo posterior es una segunda abertura del tubo neural, que se cierra en la cuarta semana.

190. La respuesta es la D. El globo pálido se origina en el diencéfalo. Los neuroblastos del subtálamo emigran a la sustancia blanca telencefálica para formar el globo pálido.

191. La respuesta es la A. El núcleo abductor es la columna eferente somática general de la protuberancia.

192. La respuesta es la D. El núcleo salival superior es la columna eferente visceral general de la protuberancia. Todos los núcleos motores somáticos y viscerales derivan de la lámina basal. Los núcleos cerebelosos y protuberanciales y los núcleos sensitivos de los pares craneales proceden de la lámina alar.

193. La respuesta es la E. Los axones de los tractos corticoespinales no se mielinizan completamente hasta el final del segundo año posnatal. El signo de Babinski (reflejo plantar extensor) puede provocarse en los lactantes por dicho motivo.

194. La respuesta es la E. El conducto coclear deriva de un engrosamiento del ectodermo superficial, denominado placoda ótica.

195. La respuesta es la D. El estribo recibe su inervación del VII par craneal.

196. La respuesta es la E. El temblor intencional es un déficit en la coordinación de los movimientos voluntarios, producido por una lesión en la parte lateral del cerebelo (p. ej., prueba dedonariz). La atetosis consiste en movimientos lentos de retorcimiento; es representativa de una lesión de los ganglios basales. La corea consiste en movimientos involuntarios causados por una hiperactividad dopamínica; es un síntoma clásico de la enfermedad de Huntington. La rigidez en rueda dentada se observa clásicamente en la enfermedad de Parkinson, por falta de dopamina. El hemibalismo consiste en movimientos amplios de lanzamiento en las extremidades, por una lesión en el núcleo subtalámico.

197. La respuesta es la B. El tracto espinocerebeloso anterior cruza la línea media, por vía de la comisura anterior, y atraviesa la cara dorsal del pedúnculo cerebeloso superior para terminar en el vermis cerebeloso anterior.

198. La respuesta es la A. Los músculos estilohioideo, estilofaríngeo y estilogloso se insertan en la apófisis estiloides. El músculo estilohioideo está inervado por el componente eferente visceral somático del VII par. El estilofaríngeo recibe su inervación del componente eferente visceral somático del IX par. El estilogloso es inervado por el XII par.

199. La respuesta es la A. La rinorrea con toda probabilidad sería consecuencia de una fractura de la lámina cribosa del hueso etmoides, que podría desgarrar la membrana aracnoidea y dar lugar a una fuga de líquido cefalorraquídeo hacia la cavidad nasal.

200. La respuesta es la A. El nervio facial (VII par) inerva las papilas gustativas de los dos tercios anteriores de la lengua y proporciona impulsos al tracto y núcleo solitario, por vía del ganglio geniculado (v. vía gustativa, fig. 20-2).

201. La respuesta es la C. El nervio maxilar pasa a través del agujero redondo. El nervio mandibular atraviesa el agujero oval. El nervio oftálmico pasa a través de la fisura orbitaria superior. El nervio óptico atraviesa el conducto óptico. El nervio patético pasa a través del seno cavernoso. Una fractura del agujero redondo lesiona el nervio maxilar.

202. La respuesta es la A. El conducto óptico contiene el nervio óptico (II par) y la arteria oftálmica.

203. La respuesta es la D. La circunvolución poscentral es la tira sensitiva del córtex somatosensorial (áreas 3, 1, 2). La sensibilidad de las áreas de la cara y la lengua radica en la cara inferior de la circunvolución poscentral (v. homúnculo sensitivo, cap. 23). El lóbulo paracentral anterior aporta la inervación motora a los pies. El lóbulo paracentral posterior hace lo propio con la inervación sensitiva. La circunvolución precentral es el

córtex motor. La circunvolución frontal media contiene el campo visual frontal (área 8).

204. La respuesta es la A. La esclerosis múltiple es una afección desmielinizante con exacerbaciones y remisiones. El líquido cefalorraquídeo de estos pacientes contiene bandas de inmunoglobulina G oligoclonal, indicativas de una inflamación crónica. La esclerosis lateral amiotrófica es una enfermedad de la neurona motora. La poliomielitis es una infección por un enterovirus. El síndrome de Brown-Séquard es una hemisección medular. La siringomielia es una cavitación central de la médula cervical.



Apéndice

TABLA A-1 ***Tabla de los pares craneales***

Par craneal	Tipo	Origen	Función	Trayectoria
I-Olfatorio	AVE	Neuronas olfatorias bipolares (en el epitelio olfatorio del suelo de la cavidad nasal)	Olfato	Los axones centrales se proyectan al bulbo olfatorio por vía de la lámina cribosa del hueso etmoides.
II-Óptico	ASE	Células ganglionares de la retina	Visión	Los axones centrales convergen en el disco óptico y forman el nervio óptico, que penetra en el cráneo por vía del conducto óptico. Los axones del nervio óptico terminan en los cuerpos geniculados externos.
III-Motor ocular común				
Parasimpático	EVG	Núcleo de Edinger-Westphal (mesencéfalo rostral)	Músculo esfínter del iris; músculo ciliar	Los axones salen del mesencéfalo, pasan por la fosa interpeduncular, atraviesan el seno cavernoso y penetran en la órbita por la fisura orbitaria superior.
Motor	ESG	Núcleo oculomotor (mesencéfalo rostral)	Músculos rectos oculares superior, inferior y medio; músculo oblicuo inferior; músculo elevador del párpado superior	

Continúa

TABLA A-1 *Tabla de los pares craneales (cont.)*

Par craneal	Tipo	Origen	Función	Trayectoria
IV-Patético	ESG	Núcleo patético (mesencéfalo caudal)	Músculo oblicuo superior	Los axones se cruzan en el *velum* superior del bulbo, salen dorsalmente por debajo del colículo inferior, rodean el mesencéfalo, atraviesan el seno cavernoso y penetran en la órbita por la fisura orbitaria superior.
V-Trigémino				
Motor	EVE	Núcleo motor V par (parte media de la protuberancia)	Músculos masticadores y tensor del tímpano	El nervio oftálmico sale por la fisura orbitaria superior; el nervio maxilar, por el agujero redondo; el nervio mandibular, por el agujero oval. Los nervios oftálmico y maxilar atraviesan el seno cavernoso; las fibras ASG penetran en el tracto trigeminoespinal del V par.
Sensitivo	ASG	Ganglio trigémino y núcleo mesencefálico del V par (parte rostral de la protuberancia y mesencéfalo)	Sensibilidad táctil, dolorosa y térmica de la cara; cavidades oral y nasal y duramadre supratentorial	
VI-Motor ocular externo	ESG	Núcleo del motor ocular externo (parte caudal de la protuberancia)	Músculo recto ocular externo	Los axones salen de la protuberancia a nivel del surco protuberancial inferior, atraviesan el seno cavernoso y penetran en la órbita por la fisura orbitaria superior.

Continúa

TABLA A-1 *Tabla de los pares craneales (cont.)*

Par craneal	Tipo	Origen	Función	Trayectoria
VII-Facial				
Parasimpático	EVG	Núcleo salival superior (parte caudal de la protuberancia)	Glándula lagrimal (por vía del ganglio esfenopalatino) y glándulas submandibular y sublingual (por vía del ganglio submandibular)	Los axones salen de la protuberancia a nivel del ángulo pontocerebeloso y penetran en el meato auditivo interno; las fibras motoras atraviesan el conducto facial del hueso temporal y salen por el agujero estilomastoideo; las fibras gustativas atraviesan la cuerda del tímpano y el nervio lingual; las fibras ASG penetran en el tracto trigeminoespinal del V par; las fibras AVE penetran en el tracto solitario.
Motor	EVE	Núcleo facial (parte caudal de la protuberancia)	Músculos de la expresión facial; músculo estapedio	
Sensitivo	ASG	Ganglio geniculado (hueso temporal)	Sensación táctil de la piel de la oreja	
Sensorial	AVE	Ganglio geniculado	Sensación gustativa de los dos tercios anteriores de la lengua (por vía de la cuerda del tímpano)	
VIII-Vestibulococlear				
Nervio vestibular	ASE	Ganglio vestibular (meato auditivo interno)	Equilibrio (inerva las células ciliadas de los conductos semicirculares, del sáculo y del utrículo)	Los nervios vestibular y coclear se unen en el meato auditivo interno y penetran en el tronco encefálico a nivel del ángulo pontocerebeloso; el nervio vestibular se proyecta a los núcleos vestibulares y al lóbulo floculonodular del cerebelo; el nervio coclear se proyecta a los núcleos cocleares.

Continúa

TABLA A-1 *Tabla de los pares craneales (cont.)*

Par craneal	Tipo	Origen	Función	Trayectoria
Nervio coclear		Ganglio espiral (modiolo del hueso temporal)	Audición (inerva las células ciliadas del órgano de Corti)	
IX-Glosofaríngeo				
Parasimpático	EVG	Núcleo salival inferior (parte rostral del bulbo)	Glándula parótida (por vía del ganglio ótico)	Los axones salen del bulbo (motores) y penetran en él (sensitivos) a nivel del surco postolivar; los axones salen del cráneo y penetran en él por el agujero yugular; las fibras ASG penetran en el tracto trigeminoespinal del V par; las fibras AVG y AVE penetran en el tracto solitario.
Motor	EVE	Núcleo ambiguo (parte rostral del bulbo)	Músculo estilofaríngeo	
Sensitivo	ASG	Ganglio superior (agujero yugular)	Sensación táctil del oído externo	
Sensitivo	AVG	Ganglio (petroso) inferior (en el agujero yugular)	Sensación táctil en el tercio posterior de la lengua, faringe, oído medio y trompa de Eustaquio; impulsos aferentes del seno y cuerpo carotídeos	
Sensorial	AVE	Ganglio (petroso) inferior (en el agujero yugular)	Sensación gustativa en el tercio posterior de la lengua	
X-Neumogástrico				
Parasimpático		Núcleo dorsal del X par (bulbo)	Vísceras de las cavidades torácica y abdominal hasta el ángulo esplénico del colon (por vía de los ganglios terminales [murales])	Los axones salen del bulbo (motores) y penetran en él (sensitivos) a nivel del surco postolivar; los axones salen del cráneo y penetran en él por el agujero yugular; las fibras ASG penetran en el tracto trigeminoespinal del V par; las fibras AVG y AVE penetran en el tracto solitario.

TABLA A-1 *Tabla de los pares craneales (cont.)*

Par craneal	Tipo	Origen	Función	Trayectoria
Motor	EVE	Núcleo ambiguo (parte media del bulbo)	Músculos laríngeos y faríngeos	
Sensitivo	ASG	Ganglio superior (agujero yugular)	Sensación táctil del oído externo	
Sensitivo	AVG	Ganglio (nudoso) inferior (en el agujero yugular)	Mucosas de la faringe, laringe, esófago, tráquea y vísceras torácicas y abdominales hasta el ángulo esplénico del colon	
Sensitivo	AVE	Ganglio (nudoso) inferior (en el agujero yugular)	Sensación gustativa en la epiglotis	
XI-Accesorio				
Motor (craneal)	EVE	Núcleo ambiguo (bulbo)	Músculos intrínsecos de la laringe (excepto el cricotiroideo) por vía del nervio laríngeo recurrente	Los axones de la división craneal salen del bulbo a nivel del surco postolivar y se unen al nervio neumogástrico; los axones de la división espinal salen de la médula, ascienden a través del agujero occipital y salen del cráneo por el agujero yugular.
Motor (espinal)		Neuronas del asta anterior C1-C6	Músculos esterno-cleidomastoideo y trapecio	
XII-Hipogloso				
	ES	Núcleo hipogloso (bulbo)	Músculos intrínsecos y extrínsecos de la lengua (excepto el palatogloso)	Los axones emergen a nivel del surco preolivar del bulbo y salen del cráneo por vía del conducto hipogloso.

ASE, aferente somático especial; ASG, aferente somático general; AVE, aferente visceral especial; AVG, aferente visceral general; ESG, eferente somático general; EVE, eferente visceral especial; EVG, eferente visceral general.

Glosario

Abasia – Incapacidad para andar.

Abulia – Incapacidad para realizar acciones voluntarias o tomar decisiones; se observa en la patología bilateral del lóbulo frontal.

Acatisia – Incapacidad para permanecer sentado; inquietud motora; puede aparecer al retirar los fármacos neurolépticos.

Acinesia – Ausencia o pérdida de la potencia de los movimientos voluntarios; se observa en la enfermedad de Parkinson.

Acomodación – Aumento de grosor del cristalino, necesario para enfocar un objeto externo próximo sobre la retina.

Acúfenos – Zumbidos de oídos; se observan en las lesiones irritativas del nervio coclear (p. ej., neurinoma acústico).

Adenohipófisis – Lóbulo anterior de la hipófisis, derivado de la bolsa de Rathke.

Adenoma sebáceo – Lesión cutánea que se produce en la esclerosis tuberosa.

Afasia – Trastorno o ausencia de comunicación mediante el lenguaje, la escritura o los signos; pérdida de la capacidad para el lenguaje hablado.

Afasia de Broca – Dificultad para producir lenguaje, sobre todo hablado; se observa en las lesiones de la circunvolución frontal inferior dominante; también de denomina afasia expresiva, anterior, motora o no fluida.

Afasia de conducción – Afasia en un paciente cuya comprensión y lenguaje espontáneo son relativamente normales, pero con dificultades para la repetición; se produce a consecuencia de una lesión del fascículo arqueado, que interconecta las áreas de Broca y Wernicke.

Afasia de Wernicke – Dificultad para comprender el lenguaje hablado; denominada también afasia receptiva, posterior, sensorial o fluida.

Afasia global – Dificultad para la comprensión, la repetición y la producción del lenguaje.

Afonía – Pérdida de la voz.

Agenesia – Ausencia de desarrollo de una estructura (p. ej., agenesia del cuerpo calloso).

Ageusia – Pérdida de la sensación gustativa.

Agnosia – Falta de capacidad sensorial-perceptiva para reconocer los objetos; visual, auditiva y táctil.

Agnosia auditiva – Incapacidad para interpretar el significado de los sonidos; se observa en la disfasia/afasia de Wernicke.

Agnosia táctil – Incapacidad para reconocer los objetos por el tacto.

Agnosia visual – Incapacidad para reconocer los objetos por la vista.

Agrafestesia – Incapacidad para reconocer las figuras escritas sobre la piel.

Agrafia – Incapacidad para escribir; se observa en el síndrome de Gerstmann.

Alexia – Afasia visual; ceguera para las palabras o los textos; pérdida de la capacidad para captar el significado de las palabras manuscritas o impresas; se observa en el síndrome de Gerstmann.

Alucinación – Falsa percepción sensorial con valor de localización.

Amaurosis fugaz – Ceguera monocular transitoria debida generalmente a una estenosis de la arteria carótida o, con menos frecuencia, a una embolia de las arteriolas retinianas.

Amiotrofia – Emaciación o atrofia musculares.

Amnesia – Trastorno o pérdida de la memoria; se observa en las lesiones bilaterales del lóbulo temporal interno.

Amusia – Forma de afasia que se caracteriza por una pérdida de la capacidad para expresar o reconocer los tonos musicales simples.

Analgesia – Insensibilidad a los estímulos dolorosos.

Anencefalia – Fallo en el desarrollo de los hemisferios cerebrales y cerebelosos; se produce a consecuencia de una ausencia de cierre del neuroporo anterior.

Anestesia – Estado caracterizado por la pérdida de las sensibilidades.

Aneurisma – Dilatación circunscrita de una arteria (p. ej., aneurisma sacular).

Aneurisma de Charcot-Bouchard – Aneurisma miliar; microaneurisma; la rotura de

este tipo de aneurisma es la causa más común de hemorragia intraparenquimatosa; suele producirse en los ganglios basales.

Aneurisma sacular – Pequeña dilatación sacular de una arteria cerebral; la rotura de un aneurisma sacular es la causa más común de hemorragia subaracnoidea no traumática.

Anhidrosis – Ausencia de sudoración; se observa en el síndrome de Horner.

Anillo de Kayser-Fleischer – Depósito visible de cobre en la membrana de Descemet del borde corneoescleral, que se observa en la enfermedad de Wilson (degeneración hepatolenticular).

Anisocoria – Desigualdad en el tamaño de las pupilas; se observa en la parálisis del nervio motor ocular común y en el síndrome de Horner.

Anomia – Afasia anómica; incapacidad para nombrar los objetos; puede producirse por una lesión de la circunvolución angular.

Anosmia – Anestesia olfatoria; pérdida del sentido del olfato.

Anosognosia – Ignorancia de la presencia de enfermedad.

Apraxia – Trastorno de los movimientos voluntarios; incapacidad para ejecutar movimientos intencionales; incapacidad para utilizar adecuadamente un objeto (p. ej., una herramienta).

Apraxia de construcción – Incapacidad para dibujar o construir figuras geométricas; se observa con frecuencia en las lesiones del lóbulo parietal no dominante.

Apraxia de la marcha – Disminución de la capacidad para andar o permanecer de pie; se observa con frecuencia en la patología bilateral del lóbulo frontal.

Apraxia del vestir – Pérdida de la capacidad para vestirse; se observa con frecuencia en las lesiones del lóbulo parietal no dominante.

Apraxia facial – Incapacidad para realizar movimientos faciales a petición.

Apraxia ideatoria o sensorial – Se caracteriza por la incapacidad para formular un plan ideativo para ejecutar los diversos componentes de un acto complejo con múltiples pasos; el paciente no puede realizar los diversos actos que intervienen en encencer un cigarrillo cuando se le pide que lo haga; se observa con mayor frecuencia en la degeneración cerebral difusa (p. ej., enfermedad de Alzheimer, demencia por infartos múltiples).

Apraxia ideomotriz o «clásica» (apraxia ideocinética) – Incapacidad para abrocharse los botones cuando se le pide; incapacidad para peinarse o manipular herramientas (p. ej., un martillo o un destornillador), aunque el paciente puede explicar su uso; e incapacidad para acciones de pantomima.

Apraxia simpática – Apraxia motora en la mano izquierda; se observa en las lesiones del lóbulo frontal dominante.

Aprosodia – Ausencia del timbre, el ritmo y la variación tónica del lenguaje.

Área postrema – Zona quimiorreceptora del bulbo raquídeo que responde a las sustancias eméticas circulantes; carece de barrera hematoencefálica.

Arreflexia – Ausencia de reflejos.

Arrinencefalia – Se caracteriza por la agenesia de los bulbos olfatorios; se produce a consecuencia de una malformación del prosencéfalo; se asocia con las trisomías 13 y 15 y la holoprosencefalia.

Astasia-abasia – Incapacidad para mantenerse en pie o andar.

Astatognosia – Agnosia de posición; incapacidad para reconocer la posición o disposición espacial de una extremidad o dedo.

Astereognosia (estereoanestesia) – Amnesia táctil; incapacidad para reconocer la forma de un objeto por el tacto.

Asterixis – Temblor en aleteo de los brazos extendidos; se observa en la encefalopatía hepática y en la enfermedad de Wilson.

Ataxia (incoordinación) – Incapacidad para coordinar los músculos durante la ejecución de un movimiento voluntario (p. ej., ataxia cerebelosa y de los cordones posteriores).

Atetosis – Movimientos lentos e involuntarios de retorcimiento que se observan en la enfermedad de Huntington (corea).

Atresia – Ausencia de una o más aberturas normales (p. ej., atresia de los agujeros de salida del cuarto ventrículo, que da lugar al síndrome de Dandy-Walker).

Atrofia – Emaciación muscular; se observa en la enfermedad de la neurona motora inferior. **Autotopagnosia (somatotopagnosia)** – Incapacidad para reconocer partes del cuerpo; se observa en lesiones del lóbulo parietal.

Balismo – Discinesia que se produce a consecuencia de una lesión del núcleo subtalámico; consiste en movimientos de agitación y lanzamiento en las extremidades contralaterales.

Barrera hematoencefálica – Uniones herméticas (zónulas ocluyentes) de las células endoteliales capilares.

Barrera sangre-líquido cefalorraquídeo – Uniones herméticas (zónulas ocluyentes) del plexo coroideo.

Blefarospasmo – Espasmo recurrente e involuntario de ambos párpados; el tratamiento eficaz consiste en inyectar toxina botulínica en los músculos orbiculares de los párpados.

Bolsa de Rathke – Evaginación ectodérmica del estomodeo; da lugar a la adenohipófisis (lóbulo anterior de la glándula).

Bradicinesia – Lentitud extrema de los movimientos; se observa en la enfermedad de Parkinson.

Ceguera psíquica – Tipo de agnosia visual que se observa en el síndrome de Klüver-Bucy.

Cicloplejía – Parálisis de la acomodación (III par) (es decir, parálisis del músculo ciliar).

Cinestesia – Percepción sensitiva del movimiento, sentido muscular; participa el sistema cordón posterior-lemnisco interno.

Clonus – Contracciones y relajaciones de un músculo (p. ej., *clonus* del tobillo o la muñeca); se observa en las lesiones del tracto corticoespinal.

Cola de caballo – Raíces nerviosas sensitivas y motoras situadas por debajo del nivel vertebral L2; las lesiones de la cola de caballo dan lugar a defectos motores y sensitivos en las piernas.

Confabulación – Respuestas extrañas e incorrectas; se observa en la psicosis de Wernicke-Korsakoff.

Convulsiones uncinadas – Tipo de epilepsia psicomotora que incluye alucinaciones olfatorias y gustativas; se produce a consecuencia de lesiones de la circunvolución parahipocámpica (*uncus*).

Corea – Movimientos involuntarios, irregulares, espasmódicos y carentes de objetivo que aparecen en los músculos de las extremidades y la cara; se observan en la enfermedad de Huntington.

Coreiforme – Parecido a la corea.

Coreoatetosis – Movimientos anormales del cuerpo con patrones coreicos y atetósicos combinados. **COWS** (término mnemotécnico) (inglés, *vacas*) – **frío *(Cold),* opuesto *(Oposite),* y caliente *(Warm),* el mismo *(Same)***. El agua fría irrigada en el meato auditivo externo produce un nistagmo en el lado opuesto; el agua caliente lo produce en el mismo lado.

Cromatólisis – Desintegración de la sustancia de Nissl tras la sección de un axón (axotomía).

Cuadrantanopsia – Pérdida de visión en un cuadrante del campo visual en uno o ambos ojos. **Cuerpos de Hirano** – Estructuras eosinofílicas en bastón (inclusiones) que se hallan en el hipocampo en la enfermedad de Alzheimer.

Cuerpos de Lewy – Inclusiones eosinofílicas intracitoplasmáticas que se hallan en las neuronas de la sustancia negra en la enfermedad de Parkinson.

Cuerpos de Negri – Inclusiones intracitoplásmicas que se observan en la rabia; se hallan comúnmente en el hipocampo y el cerebelo.

Cupulolitiasis – Luxación de los otolitos de la mácula utricular, que causa un vértigo posicional benigno.

Déficit de ácido fólico – Causa frecuente de anemia megaloblástica; puede causar también defectos del tubo neural (p. ej., espina bífida).

Degeneración walleriana – Degeneración anterógrada de un axón y su vaina de mielina, a consecuencia de su sección.

Demencia por infartos múltiples – Demencia por efecto acumulativo de múltiples infartos; *ictus* que se caracteriza por signos corticales sensitivos, piramidales y bulbares y signos cerebelosos, que dan lugar a daños permanentes; se observa principalmente en pacientes hipertensos.

Demencia pugilística (síndrome del aturdido) – Proceso que se caracteriza por disartria, parkinsonismo y demencia; es frecuente observar ventriculomegalia y fenestración del *septum* pelúcido; la causa más común de la muerte es el hematoma subdural.

Diabetes insípida – Proceso que se caracteriza por la excreción de grandes cantidades de orina transparente; se produce a consecuencia de una producción insuficiente de hormona antidiurética del hipotálamo.

Diplejía – Parálisis de las partes correspondientes en ambos lados del cuerpo.

Diplopía – Visión doble.

Disartria – Trastorno de la articulación del lenguaje (p. ej., parálisis del nervio neumogástrico).

Discalculia – Dificultad para realizar cálculos; se observa en lesiones del lóbulo parietal dominante.

Discinesia tardía – Síndrome que se caracteriza por movimientos coreoatetoides repetidos que afectan con frecuencia a la cara; se produce a consecuencia de un tratamiento con agentes antipsicóticos.

Discinesias – Trastornos de los movimientos que se atribuyen a estados patológicos del sistema estriado (extrapiramidal); los movimientos son generalmente de supresión imposible, estereotipados y automáticos.

Disdiadococinesia – Dificultad para realizar movimientos alternativos rápidos (p. ej., supinación y pronación de la mano); se observa en procesos cerebelosos.

Disestesia – Trastorno de la sensación; sensación desagradable producida por una estimulación normal.

Disfagia – Dificultad para la deglución.

Disfonía – Dificultad para hablar; ronquera.

Disinergia – Incoordinación de los actos motores; se observa en la patología del cerebelo.

Dismetría – Se traspasa el punto que era el objetivo del movimiento; una forma de distaxia que se observa en los procesos cerebelosos.

Disnea – Dificultad para respirar.

Disnomia – Afasia disnómica (nominal); dificultad para nombrar objetos o personas; se observa en cierto grado en todas las afasias.

Disociación albuminocitológica – Aumento de las proteínas del líquido cefalorraquídeo (LCR) con una cifra normal de células; se observa en el síndrome de Guillain-Barré.

Disprosodia – Dificultad para producir o comprender el timbre, el ritmo y las variaciones de acentuación en el lenguaje; las lesiones se hallan en el hemisferio no

dominante.

Distaxia – Dificultad para coordinar la actividad muscular voluntaria; se observa en la patología de los cordones posteriores y el cerebelo.

Distonía (distonía de torsión) – Contracciones involuntarias mantenidas de agonistas y antagonistas (p. ej., tortícolis); puede producirse por el uso de neurolépticos.

Distrofia – Cambios progresivos relacionados posiblemente con la nutrición. Cuando se aplica a los trastornos musculares, implica un desarrollo y una determinación genética anormales.

Distrofia muscular – Miopatía ligada al cromosoma X que se caracteriza por debilidad progresiva, necrosis de las fibras y pérdida de células musculares; los dos tipos más comunes son el de Duchenne y la distrofia muscular miotónica.

Edema cerebral – Acumulación anormal de líquido en el cerebro; se asocia con un aumento de volumen del tejido cerebral y de los ventrículos; puede ser vasogénico, citotóxico o ambos.

Edema papilar – Edema del disco óptico; se produce a consecuencia de un aumento de la presión intracraneal (p. ej., tumor, hematoma epidural o subdural).

Edrofonio – Agente usado en la prueba diagnóstica para la miastenia grave.

Émbolo – Tapón formado por un trombo desprendido.

Emético – Agente que causa el vómito; véase **área postrema.**

Encefalitis por herpes simple – Trastorno caracterizado por cefalea, cambios conductuales (memoria) y convulsiones; es la causa más común de encefalitis; los lóbulos temporales son el objetivo preferente de la necrosis hemorrágica.

Encefalocele – Resultado de una hernia de las meninges y el tejido cerebral a través de un defecto óseo en la bóveda craneana.

Encefalopatía – Cualquier afección del cerebro.

Enfermedad de Alzheimer – Proceso que se caracteriza anatomopatológicamente por la presencia de placas seniles, ovillos neurofibrilares, degeneración granulovacuolar, cuerpos de Hirano y depósitos amiloides; hay demencia con una importante pérdida de memoria.

Enfermedad de Charcot-Marie-Tooth – Es una neuropatía comúnmente hereditaria que afecta a las neuronas motoras inferiores y a las células ganglionares de las raíces

posteriores; denominada también atrofia muscular peronea.

Enfermedad de Creutzfeldt-Jakob – Demencia rápidamente progresiva, supuestamente causada por un prión infeccioso; el cuadro anatomopatológico es el de una encefalopatía espongiforme; la tríada clásica consiste en demencia, espasmos mioclónicos y hallazgos electroencefalográficos típicos; otras encefalopatías espongiformes similares son el *scrapie* («tembladera») en la oveja, el kuru y la enfermedad de Gerstmann-Straüssler-Scheinker, que se caracteriza por ataxia cerebelosa y demencia.

Enfermedad de Pick – Demencia que afecta principalmente a los lóbulos frontales; siempre queda indemne el tercio posterior de la circunvolución temporal superior; clínicamente indistinguible de la enfermedad de Alzheimer.

Enfermedad de Tay-Sachs (gangliosidosis GM_2) – Es la enfermedad metabólica hereditaria del sistema nervioso central que se conoce más a fondo; se caracteriza por convulsiones motoras, demencia y ceguera; en el 90 % de los casos hay un punto de color rojo cereza en la mácula; se produce a consecuencia de un déficit de hexosaminidasa A. Afecta principalmente a los judíos Ashkenazi.

Enfermedad de von Hippel-Lindau – Trastorno que se caracteriza por lesiones en la retina y el cerebelo, con hemangioblastomas retinianos y cerebelosos; las lesiones ajenas al sistema nervioso central pueden incluir quistes renales, epididimarios y pancreáticos, así como carcinomas renales.

Enoftalmos – Recesión del globo ocular dentro de la órbita.

Enoftalmos aparente – Ptosis que se observa en el síndrome de Horner, con la apariencia de que los ojos están hundidos en la órbita.

Epífora – Flujo de lágrimas por parálisis del párpado inferior (VII par).

Epilepsia – Trastorno crónico caracterizado por una disfunción paroxística cerebral causada por una descarga neuronal excesiva (convulsión); habitualmente se asocia con alguna alteración de la consciencia; puede asociarse con una reducción del ácido γ-aminobutírico.

Epiloia – Esclerosis tuberosa, un trastorno neurocutáneo; se caracteriza por demencia, convulsiones y adenoma sebáceo.

Esclerosis lateral amiotrófica (ELA) – Es una enfermedad no hereditaria que afecta a las neuronas motoras superior e inferior; se caracteriza por debilidad muscular, fasciculaciones, fibrilaciones y unidades motoras gigantes en la electromiografía. En la ELA no hay déficit sensitivos. También se denomina enfermedad de Charcot y, en

Estados Unidos, de Lou Gehrig.

Esclerosis múltiple – Enfermedad mielinoclástica clásica en la que se destruyen las vainas de mielina, con relativa conservación del axón; se caracteriza por exacerbaciones y remisiones, con pares-tesias, diplopía, ataxia e incontinencia; en el líquido cefalorraquídeo hay aumento de las globulinas γ y β, presencia de bandas oligoclonales y aumento de la proteína básica de la mielina.

Esclerosis tuberosa (enfermedad de Bourneville) – Trastorno neurocutáneo que se caracteriza por la tríada de retraso mental, convulsiones y adenoma sebáceo; las lesiones cutáneas incluyen fibromas periungueales, manchas de *chagrin* y manchas en hoja de fresno.

Escotoma – Mancha ciega en el campo visual.

Escotoma de la unión – Se produce a consecuencia de una lesión de las fibras cruzadas del cuadrante retiniano nasal inferior, que rodean la parte posterior del nervio óptico contralateral; en el cuadrante temporal superior contralateral.

Espasticidad – Aumento del tono muscular (hipertonía) e hiperreflexia (exageración de los reflejos de estiramiento muscular); se observa en la lesión de la neurona motora superior.

Espasticidad en navaja de muelles – Cuando se mueve bruscamente una articulación, se nota al principio una resistencia, que luego desaparece, al igual que al abrir una navaja de muelles; se observa en las lesiones corticoespinales.

Espina bífida – Defecto del tubo neural, con variantes: espina bífida oculta, espina bífida con meningocele, espina bífida con mielomeningocele y raquisquisis; es el resultado de un fallo en el cierre de las láminas vertebrales en la línea media.

Esquizofrenia – Psicosis caracterizada por un trastorno de los procesos ideativos (p. ej., ilusiones y alucinaciones); se asocia con una hiperactividad dopaminérgica.

Estereoanestesia – Astereognosia; incapacidad para percibir la forma de un objeto por el tacto.

Estrabismo – Falta de paralelismo de los ejes visuales; heterotropía.

Estría medular (del tálamo) – Haz de fibras que se extiende desde el área septal hasta los núcleos de la habénula.

Estría terminal – Haz semicircular de fibras que se extiende desde la amígdala hasta el hipotálamo y el área septal.

Estrías medulares (del rombencéfalo) – Haces de fibras que dividen la fosa romboidea en una parte protuberancial rostral y una parte bulbar caudal.

Exencefalia – Proceso congénito con defectos del cráneo y exposición del cerebro; se observa en la anencefalia.

Fasciculaciones – Espasmos visibles de las fibras musculares; se observan en la enfermedad de la neurona motora inferior.

Fascículo longitudinal interno (FLI) – Haz de fibras situado en el tegmento dorsomedial del tronco encefálico, inmediatamente por debajo del cuarto ventrículo; es portador de axones vestibulares y oculares, que participan en los reflejos oculovestibulares (p. ej., nistagmo); la sección de este tracto da lugar a una oftalmoplejía internuclear.

Festinación – Aceleración de una marcha con arrastre de los pies; se observa en la enfermedad de Parkinson.

Fibrilaciones – Contracciones no visibles de las fibras musculares; se halla en la enfermedad de la neurona motora inferior.

Gegenhalten – Paratonía; un tipo especial de resistencia al estiramiento pasivo de los músculos; se observa en la patología del lóbulo frontal.

Glioma – Tumor (neoplasia) derivado de las células gliales.

Grafestesia – Capacidad para reconocer las cifras escritas sobre la piel.

Hematoma – Masa localizada de sangre extravasada; una hemorragia contenida (p. ej., subdural o epidural).

Hemianestesia alterna – Anestesia facial homolateral y anestesia corporal contralateral; se produce a consecuencia de una lesión protuberancial o bulbar que interesa los tractos trigeminoespinal y espinotalámico.

Hemianhidrosis – Ausencia de sudoración en una mitad del cuerpo o de la cara; se observa en el síndrome de Horner.

Hemianopsia – Pérdida de la visión en una mitad del campo visual de uno o ambos ojos.

Hemianopsia altitudinal – Defecto en el que se pierde la mitad superior o inferior del campo visual.

Hemibalismo – Discinesia producida a consecuencia de una lesión del núcleo subtalámico; consiste en movimientos violentos de lanzamiento y golpeo en las extremidades contralaterales.

Hemiparesia – Parálisis leve que afecta a un lado del cuerpo; se observa en el *ictus* a nivel de la cápsula interna.

Hemiparesia alterna – Parálisis homolateral de los nervios craneales y hemiparesia contralateral (p. ej., hemiparesia alterna del motor ocular externo).

Hemiplejía – Parálisis de un lado del cuerpo.

Hemorragias de Duret – Hemorragias en el mesencéfalo y la protuberancia debidas a una hernia transtentorial (uncal).

Hernia – Protrusión del tejido cerebral, inducida por la presión, en un compartimento adyacente; puede ser transtentorial (uncal), subfalcial o transforaminal (amigdalar).

Heterónimo – Referente a las mitades o cuadrantes no correspondientes de los campos visuales (p. ej., hemianopsia binasal).

Hidranencefalia – Proceso en el que el córtex cerebral y la sustancia blanca quedan reemplazados por sacos membranosos; se cree que es consecuencia de un trastorno circulatorio.

Hidrocefalia – Proceso que se caracteriza por una acumulación excesiva de líquido cefalorraquídeo y dilatación ventricular.

Hidrocefalia normotensa – Hidrocefalia que se caracteriza por una presión normal del líquido cefalorraquídeo y la tríada clínica de demencia, ataxia de la marcha (marcha magnética) e incontinencia urinaria; la colocación de un cortorcircuito es eficaz.

***Hidrops* laberíntico** – Exceso de líquido endolinfático en el laberinto membranoso; causa de la **enfermedad de Ménière**.

Hidrosis – Sudoración, transpiración, diaforesis.

Higroma – Acumulación de líquido cefalorraquídeo en el espacio subdural.

Hiperacusia – Agudeza auditiva anormal; se produce a consecuencia de una parálisis del nervio facial (p. ej., parálisis de Bell).

Hiperfagia – Glotonería, ingestión excesiva de alimentos; se observa en las lesiones hipotalámicas.

Hiperpirexia – Fiebre alta, como se observa en las lesiones hipotalámicas.

Hiperreflexia – Exageración de los reflejos de estiramiento muscular, como se observa en las lesiones de la neurona motora superior; es un signo de espasticidad.

Hipertermia – Aumento de la temperatura corporal; se observa en las lesiones hipotalámicas.

Hipertonía – Aumento del tono muscular; se observa en las lesiones de la neurona motora superior.

Hipo – Se observa con frecuencia en el síndrome de la arteria cerebelosa posterior inferior.

Hipoacusia – Déficit auditivo.

Hipoalgesia – Disminución de la sensibilidad al dolor.

Hipocinesia – Disminución o lentitud de los movimientos; se observa en la enfermedad de Parkinson.

Hipoestesia – Disminución de la sensibilidad a los estímulos.

Hipófisis – Glándula pituitaria.

Hipotermia – Disminución de la temperatura corporal; se observa en las lesiones hipotalámicas.

Hipotonía – Disminución del tono muscular; se observa en los trastornos cerebelosos.

Holoprosencefalia – Fallo del procencéfalo en diverticulizarse y formar dos hemisferios.

Homónimo – Referente a las mitades o cuadrantes correspondientes de los campos visuales (p. ej., hemianopsia homónima izquierda).

Idiopático – Proceso de causa desconocida (p. ej., enfermedad de Parkinson idiopática).

Infarto – Insuficiencia súbita de la irrigación sanguínea a causa de una oclusión vascular (p. ej., émbolos o trombos), que da lugar a una necrosis (muerte) hística.

Intoxicación por MPTPN (1-metil-4-fenil-1,3,3,6-tetrahidropiridina) – Destrucción tóxica de las neuronas dopaminérgicas en la sustancia negra, lo que da lugar a parkinsonismo.

Intraaxial – Se refiere a las estructuras halladas dentro del neuroeje; dentro del cerebro

o la médula espinal.

Isquemia – Anemia local causada por la obstrucción mecánica de la perfusión sanguínea.

Lagunas – Pequeños infartos asociados a la enfermedad vascular hipertensiva.

Lámina alar – División de la zona del manto que da lugar a las neuronas sensitivas; recibe impulsos aferentes de los ganglios de la raíz posterior.

Lámina basal – División de la zona del manto que da lugar a las neuronas motoras inferiores.

Lenguaje escandido – Disartria escandida; las palabras se descomponen en sílabas; es típico de las afecciones cerebelosas y la esclerosis múltiple; ejemplo: «YO no le DI ningún JUGUETEA mi hijo en NAVIdad».

Líneas de Mees – Líneas transversales en las uñas de manos y pies; se deben a intoxicación arsenical.

Lipofucsina (ceroide) – Inclusión normal que se halla en muchas neuronas y células gliales; aumenta a medida que envejece el cerebro.

Lisencefalia – Agiria; se produce a consecuencia de un fallo de los fibroblastos de la matriz germinal en llegar al manto cortical y formar las circunvoluciones; la superficie del cerebro permanece lisa.

Locus caeruleus – Núcleo pigmentado (neuromelanina) que se halla en la protuberancia y el mesencéfalo; contiene el mayor acúmulo de neuronas noradrenérgicas del cerebro.

Macrografía (megalografía) – Formas manuscritas de gran tamaño; se observa en la patología cerebelosa.

Maldición de Ondine – Incapacidad para respirar durante el sueño; se produce a consecuencia de una lesión de los centros respiratorios del bulbo.

Malformación de Arnold-Chiari – Se caracteriza por una hernia del vermis cerebeloso caudal y de las amígdalas cerebelosas, a través del agujero occipital; se asocia con el mielomeningocele lumbar, la disgenesia del cuerpo calloso y la hidrocefalia obstructiva.

Malformación de Dandy-Walker – Se caracteriza por una atresia congénita de los agujeros de Luschka y Magendie, hidrocefalia, quiste en la fosa posterior y dilatación del cuarto ventrículo; se asocia con la agenesia del cuerpo calloso.

Mancha (mácula) rojo cereza – se observa en la enfermedad de Tay-Sachs; se asemeja

a una retina normal; las células ganglionares retinianas que rodean la fóvea están repletas de lisosomas y no tienen color rojo.

Manchas de *chagrin* (en francés, *lija*) – Lesiones cutáneas que se hallan en la esclerosis tube-rosa.

Manchas en hoja de fresno – Manchas hipopigmentadas que se observan típicamente en la esclerosis tuberosa.

Maniobra de los ojos de muñeca (reflejo oculocefálico) – Al mover hacia un lado la cabeza de un paciente comatoso cuyo tronco encefálico se halla indemne, los ojos se desvían en sentido opuesto.

Marcha magnética – El paciente anda como si tuviera los pies pegados al suelo; se observa en la hidrocefalia normotensa.

Megalencefalia – Cerebro con un peso superior a 1.800 g.

Meningocele – Protrusión de las meninges cerebrales o medulares a través de un defecto óseo en el cráneo o el conducto raquídeo.

Meningoencefalocele – Protrusión de las meninges y el cerebro a través de un defecto en el hueso occipital.

Meroanencefalia – Forma menos grave de anencefalia en la que el cerebro se halla presente en forma rudimentaria.

Microencefalia – Cerebro de pequeño tamaño, con un peso inferior a 900 g. El cerebro adulto pesa alrededor de 1.400 g.

Microgiria (polimicrogiria) – Circunvoluciones de pequeño tamaño; el patrón laminar cortical no es normal; se observa en el síndrome de Arnold-Chiari.

Micrografía – Formas manuscritas de pequeño tamaño que se observa en la enfermedad de Parkinson.

Midriasis – Dilatación de la pupila; se observa en la parálisis del III par.

Mielopatía – Enfermedad de la médula espinal.

Mielosquisis – Hendidura en la médula espinal resultante de un defecto en el cierre de los pliegues neurales o del neuroporo posterior.

Mioclonías – Espasmo o sacudida clónica de un músculo o grupo de músculos, como se

observa en la epilepsia mioclónica juvenil; se compone de contracciones simples.

Miopatía – Enfermedad muscular.

Miosis – Constricción de la pupila; se observa en el síndrome de Horner.

Mononeuritis múltiple – Inflamación vasculítica de varios nervios diferentes (p. ej., poliarteritis nudosa).

Movimiento sacádico – Salto brusco de los ojos desde un punto de fijación a otro; los movimientos sacádicos alterados se observan en la enfermedad de Huntington.

Músculos miméticos – Músculos de la expresión facial, inervados por el nervio facial (VII par).

Mutismo acinético – Estado en el que el paciente puede moverse y hablar, pero no es posible inducirle a que lo haga, debido a una oclusión bilateral de la arteria cerebral anterior o a lesiones del mesencéfalo.

Neurilema – Vaina de Schwann; las células de Schwann (células neurilémicas) producen la vaina de mielina en el sistema nervioso periférico.

Neuritis retrobulbar – Neuritis óptica que se produce a menudo por esclerosis múltiple desmielinizante.

Neuroeje – Parte impar del sistema nervioso central: médula espinal, rombencéfalo y diencéfalo.

Neurofibromatosis (enfermedad de von Recklinghausen) – Trastorno neurocutáneo. La neurofibromatosis de tipo 1 consiste en lesiones predominantemente periféricas (p. ej., manchas de café con leche, neurofibromas, nódulos de Lish, schwannomas). El tipo 2 consiste principalmente en lesiones intracraneales (p. ej., schwannoma y gliomas acústicos).

Neurohipófisis – Lóbulo posterior de la hipófisis; deriva de la extensión caudal del hipotálamo, el infundíbulo.

Neuronas motoras superiores (NMS) – Neuronas corticales que dan lugar a los tractos corticoespinal y corticobulbar; la destrucción de las NMS o de sus axones origina una paresia espástica; algunos especialistas incluyen las neuronas del tronco encefálico que hacen sinapsis con las neuronas motoras inferiores (es decir, las neuronas del núcleo rojo).

Neuropatía – Trastorno del sistema nervioso.

Nistagmo – Oscilaciones de los globos oculares; se denomina según su componente rápido; se observa en la patología vestibular y cerebelosa.

Nistagmo calórico – Nistagmo inducido al irrigar el meato auditivo externo con agua fría o caliente.

Nistagmo optocinético – Nistagmo inducido al mirar hacia estímulos (objetivos) en movimiento; denominado también nistagmo de vía férrea.

Nociceptivo – Capaz de apreciar o transmitir el dolor.

Nódulos de Lish – Hamartomas pigmentados del iris que se observan en la neurofibromatosis de tipo 1.

Núcleo basal de Meynert – Contiene el mayor acúmulo de neuronas colinérgicas del cerebro; está localizado en el prosencéfalo, entre la sustancia perforada anterior y el globo pálido; sus neuronas degeneran en la enfermedad de Alzheimer.

Núcleos del rafe – Núcleos paramedianos del tronco encefálico que contienen neuronas serotoninérgicas.

Obex – Ápice caudal de la fosa romboidea; marca el comienzo del bulbo abierto.

Oftalmoplejía interna – Parálisis del iris y el cuerpo ciliar por una lesión del nervio motor ocular común.

Oftalmoplejía internuclear (OIN) – Parálisis del músculo recto ocular interno al intentar la mirada conjugada lateral; se produce a consecuencia de una lesión del fascículo longitudinal interno.

Órgano de Corti (órgano espiral) – Estructura que contiene células ciliadas, con respuesta a los sonidos que inducen vibraciones de la membrana basilar.

Otitis media – Infección del oído medio, que puede causar una sordera de conducción; también puede producir un síndrome de Horner.

Otorrea – Salida de líquido (p. ej. el cefalorraquídeo) por el conducto auditivo.

Otosclerosis – Neoformación ósea en el oído medio con fijación del estribo; es la causa más frecuente de sordera de conducción progresiva.

Ovillos neurofibrilares – Estructuras helicoidales dobles anormales que se hallan en las neuronas en los pacientes de Alzheimer.

Paracusia – Trastorno de la audición; ilusión o alucinación auditiva.

Parafrasia (parafasia)[1] – Es una forma de afasia en la que se sustituye una palabra por otra, con lenguaje ininteligible.

Parálisis – Pérdida de potencia muscular por denervación; se produce a consecuencia de un lesión de la neurona motora inferior.

Parálisis bulbar – Parálisis bulbar progresiva; es una parálisis de la neurona motora inferior que afecta primariamente a los núcleos motores del bulbo raquídeo; el prototipo es la esclerosis lateral amiotrófica, que se caracteriza por disfagia, disartria y disfonía.

Parálisis cerebral – Defecto de la potencia motora y la coordinación a consecuencia de un daño cerebral; la causa más común es la hipoxia y la asfixia durante el parto.

Parálisis de Bell – Parálisis idiopática del nervio facial.

Parálisis fláccida – Pérdida completa de la potencia o el tono musculares a consecuencia de una enfermedad de la neurona motora inferior.

Parálisis seudobulbar (parálisis supranuclear seudobulbar) – Síndrome de la neurona motora superior que se produce a consecuencia de lesiones bilaterales que interrumpen los tractos corticobulbares; los síntomas incluyen dificultades para la articulación, masticación y deglución; es el resultado de lesiones vasculares bilaterales repetidas.

Parálisis supranuclear progresiva – Se caracteriza por una oftalmoplejía supranuclear; inicialmente hay una paresia de la mirada hacia abajo, seguida por paresia de otros movimientos oculares; al progresar la enfermedad se afecta el resto de los pares craneales motores.

Paraplejía – Parálisis de ambas extremidades inferiores.

Paresia – Parálisis parcial o incompleta.

Paresia espástica – Parálisis parcial con hiperreflexia, por sección del tracto corticoespinal.

Parestesia – Sensación anormal como hormigueo, pinchazos o entumecimiento; se observa en la patología de los cordones posteriores (p. ej., tabes dorsal).

Placas seniles (neuríticas) – Dendritas y axones tumefactos, ovillos neurofibrilares y un centro de sustancia amiloide; se observa en la enfermedad de Alzheimer.

Plano temporal – Corteza de asociación auditiva situada por detrás de las

circunvoluciones transversas de Heschl, en la fila inferior del surco lateral; forma parte del área de Wernicke; en los varones es mayor en el lado izquierdo.

Poiquilotermia – Incapacidad para regular la temperatura; se observa en las lesiones del hipotálamo posterior.

Polidipsia – Ingestión frecuente de agua; se observa en las lesiones del hipotálamo (diabetes insípida).

Poliuria – Micción frecuente; se observa en las lesiones del hipotálamo (diabetes insípida).

Porencefalia – Cavitación cerebral causada por una agenesia localizada del manto cortical; el quiste está tapizado por el epéndimo.

Postura (rigidez) decorticada – Postura en los pacientes comatosos, con los brazos flexionados y las piernas extendidas; la lesión causal (anoxia) interesa ambos hemisferios.

1 Nota del revisor. En realidad, parafrasia y parafasia no son estrictamente sinónimos. La **parafasia** es un trastorno del lenguaje que consiste en la dificultad para elegir el término o fonema adecuado, siendo frecuente la aparición de rodeos o circunloquios, mientras que la **parafasia** es una perturbación del lenguaje caracterizada por la formación de palabras o frases nuevas.

Postura (rigidez) descerebrada – Postura en los pacientes comatosos, con los brazos sobreextendidos, las piernas extendidas, las manos flexionadas y la cabeza extendida; la lesión causal se halla en el mesencéfalo rostral.

Presbiacusia – Incapacidad para percibir o discriminar los sonidos, como parte del proceso de envejecimiento, por atrofia del órgano de Corti.

Propiocepción – Recepción de los estímulos procedentes de los músculos, tendones y otros tejidos internos; la sensibilidad propioceptiva consciente viene mediada por el sistema de cordones posteriores-lemnisco interno.

Prosopagnosia – Dificultad para reconocer los rostros familiares.

Psicosis – Grave trastorno mental del pensamiento.

Ptosis – Caída del párpado superior; se observa en el síndrome de Horner y en la parálisis del III par.

Pupila aferente (pupila de Marcus-Gunn) – Una pupila que reacciona perezosamente a la estimulación lumínica directa; se produce por una lesión de la vía aferente (p. ej., esclerosis múltiple que interesa el nervio óptico).

Pupila de Adie – Pupila miotónica; una pupila tónica, habitualmente grande, que se contrae muy lentamente a la luz y en la convergencia; generalmente es unilateral y con frecuencia se observa en mujeres jóvenes con arreflexia rotuliana o aquílea.

Pupila de Argyll-Robertson – Pupila que responde a la convergencia, pero no a la luz; se observa en la neurosífilis y en las lesiones de la región pineal.

Raquisquisis – Espondilosquisis; fallo de desarrollo de los arcos vertebrales, con falta de fusión y de formación del tubo neural.

Reflejo miotático – Reflejo monosináptico de estiramiento muscular.

Rigidez – Aumento del tono muscular extensor y flexor; se observa en la enfermedad de Parkinson; rigidez en rueda dentada y rigidez en tubería de plomo.

Rigidez en rueda dentada – Rigidez característica de la enfermedad de Parkinson. Al doblar una extremidad se producen unos movimientos semejantes a una rueda de trinquete.

Rigidez en tubería de plomo – Rigidez característica de la enfermedad de Parkinson.

Rinorrea – Salida de líquido (p. ej., cefalorraquídeo) por la nariz.

Sensibilidad epicrítica – Sensibilidad discriminativa; modalidades del cordón posterior-lemnisco interno.

Sensibilidad protopática – Sensibilidad al dolor, la temperatura y el tacto ligero (tosco); las distintas modalidades vienen mediadas por los tractos espinotalámicos.

Sialorrea (ptialismo) – Exceso de salivación (babeo); se observa en la enfermedad de Parkinson.

Signo de Babinski – Extensión del dedo gordo del pie en respuesta a la estimulación plantar (S-I); indica una afectación del tracto corticoespinal (piramidal).

Signo de Kernig – Prueba para la meningitis. El sujeto se halla en decúbito supino, con los muslos flexionados en ángulo recto, y a continuación trata de extender la pierna; este movimiento resulta imposible si hay meningitis.

Signo de la puesta de sol – Mirada dirigida hacia abajo, con la esclerótica por encima del iris y retracción del párpado superior; se observa en la hidrocefalia congénita y en la parálisis supranuclear progresiva.

Signo de Lhermitte – Sensación de tipo eléctrico que desciende por la columna dorsal al

flexionar la cabeza; se debe a una lesión de los cordones posteriores.

Signo de Romberg – Pérdida de equilibrio con el sujeto en bipedestación con los pies juntos y los ojos cerrados; es un signo de ataxia de los cordones posteriores.

Signo del haz de luz cambiante – Prueba para diagnosticar una pupila aferente relevante; la luz dirigida hacia la pupila aferente origina una dilatación de la misma; la luz dirigida hacia la pupila normal origina una disminución del tamaño de la pupila en ambos ojos.

Simultanagnosia – Incapacidad para comprender el significado de un cuadro entero, aunque pueden reconocerse algunas partes del mismo; incapacidad para percibir más de un estímulo a la vez.

Síndrome de Anton (anosognosia visual) – Falta de consciencia de sufrir una ceguera cortical; lesiones occipitales que afectan al córtex de asociación visual.

Síndrome de Balint (ataxia óptica) – Proceso que se caracteriza por un fallo funcional oculomotor al explorar el espacio; fallo para seguir un objeto en movimiento en todos los cuadrantes visuales una vez que los ojos están fijos en un objeto.

Síndrome de Benedikt – Proceso que se caracteriza por una lesión mesencefálica que interesa las fibras intraaxiales del nervio motor ocular común, el lemnisco interno y las fibras cerebelotalámicas.

Síndrome de desatención – Es consecuencia de una lesión unilateral del lóbulo parietal; hay desatención de una mitad del cuerpo y del espacio extracorporal; la estimulación simultánea extingue uno de los estímulos; pérdida unilateral del nistagmo optocinético.

Síndrome de Down – Proceso que resulta de una anomalía cromosómica (trisomía 21); la enfermedad de Alzheimer es frecuente después de los 40 años en los pacientes con síndrome de Down.

Síndrome de fijación medular (síndrome del *filum* terminal) – Síndrome que se caracteriza por entumecimiento de las piernas y los pies, pie caído, pérdida del control vesical e impotencia.

Síndrome de Gerstmann – Proceso que se caracteriza por confusión derecha-izquierda, agnosia de los dedos, disgrafia y discalculia; se produce a consecuencia de una lesión del lóbulo parietal inferior dominante.

Síndrome de Horner – Parálisis oculosimpática con miosis, hemianhidrosis, ligera ptosis y enoftalmos aparente.

Síndrome de Klüver-Bucy – Se caracteriza por ceguera psíquica, hiperfagia e hipersexualidad; se produce a consecuencia de la ablación bilateral del lóbulo temporal, incluidos los núcleos amigdaloides.

Síndrome de lágrimas de cocodrilo – Lagrimeo al comer; se produce a consecuencia de una lesión del nervio facial, proximal al ganglio geniculado; las fibras salivales preganglionares se regeneran en una dirección errónea hacia el ganglio pterigopalatino, que se proyecta a la glándula lagrimal.

Síndrome de Millard-Gubler – Parálisis homolateral y hemiparesia contralateral de los nervios motor ocular externo y facial.

Síndrome de Möbius – Parálisis oculofacial congénita; consta de una diplejía facial (VII par) congénita y un estrabismo convergente (VI par).

Síndrome de Parinaud – Lesión del tegmento mesencefálico a causa de la presión ejercida por un germinoma, un tumor de la región pineal; el paciente presenta una parálisis de la mirada hacia arriba.

Síndrome de Sturge-Weber – Trastorno neurocutáneo congénito con una mancha color vino de Oporto (angioma venoso) y angiomatosis leptomeníngeas calcificadas (imágenes en vía de tren en la radiografía simple); hasta el 90 % de los pacientes presenta convulsiones.

Síndrome de Wallenberg – Proceso que se caracteriza por ronquera, ataxia cerebelosa, anestesia homolateral de la cara y contralateral del cuerpo y signos de los nervios craneales: disartria, disfagia, disfonía, vértigo y nistagmo; se produce a consecuencia de un infarto de la parte lateral del bulbo, por oclusión de la arteria vertebral o de su rama principal, la arteria cerebelosa posterior inferior. Con frecuencia hay un síndrome de Horner homolateral.

Síndrome de Weber – Lesión de la base de los pedúnculos mesencefálicos que interesa las fibras radiculares del nervio motor ocular común, así como los tractos corticobulbar y corticoespinal.

Síndrome de Werdnig-Hoffman (atrofia muscular espinal) – Enfermedad de las células del asta anterior (enfermedad de la neurona motora inferior) que afecta a niños de corta edad.

Síndrome del cono medular – Proceso que se caracteriza por una vejiga paralítica, incontinencia fecal, impotencia y pérdida de la sensibilidad anogenital; afecta a los segmentos S3-Co.

Síndrome del hombro rígido – Miopatía caracterizada por una rigidez permanente y

progresiva de los músculos de la espalda, el cuello y, posteriormente, los cinturones proximales de las extremidades; se produce a consecuencia de un trastorno en la acción inhibidora de las células de Renshaw medulares.

Síndrome del niño zarandeado – Síndrome con tres hallazgos físicos principales: hemorragias retinianas, aumento del perímetro cefálico y abombamiento de la fontanela; el 80% de las hemorragias subdurales son bilaterales.

Síndrome del robo de la subclavia – Oclusión de la arteria subclavia, proximal a la arteria vertebral, con derivación de la sangre hacia la arteria vertebral y la arteria subclavia homolateral; la actividad física del brazo homolateral puede producir signos de insuficiencia vertebrobasilar (mareos o vértigo).

Síndrome *locked-in* (de cautiverio, o desaferentización) – Se produce a consecuencia de un infarto en la base de la protuberancia; las estructuras infartadas incluyen los tractos corticobulbar y corticoespinal, lo que conduce a una cuadriplejía y a la parálisis de los pares craneales inferiores; los pacientes pueden comunicarse únicamente por medio del parpadeo o al mover los ojos verticalmente.

Síndrome miasténico de Lambert-Eaton – Afección que se produce a consecuencia de un defecto en la liberación presináptica de acetilcolina; el 50 % de los pacientes sufre un proceso maligno (p. ej., cáncer de pulmón o mama).

Siringomielia – Cavitación de la médula cervical, con pérdida bilateral de las sensibilidades dolorosa y térmica y atrofia de los músculos intrínsecos de las manos; pueden hallarse cavidades en el bulbo raquídeo (siringobulbia) y en la protuberancia (siringoprotuberancia), así como en la malformación de Arnold-Chiari.

Sistema extrapiramidal (motor) – Sistema motor que incluye el estriado (núcleo caudado y putamen), el globo pálido, el núcleo subtalámico y la sustancia negra; se denomina también sistema estriado (motor).

Sistema piramidal (motor) – Sistema motor voluntario que consta de neuronas motoras superiores en los tractos corticobulbar y corticoespinal.

Somatestesia – Sensaciones corporales que incluyen el tacto, el dolor y la temperatura.

Status marmoratus – Hipermielinización del putamen y el tálamo; se produce a consecuencia de una asfixia perinatal; clínicamente se presenta como una atetosis doble.

Surco limitante – Surco que separa la lámina alar sensitiva de la lámina basal motora; se extiende desde la médula espinal hasta el mesencéfalo.

Sustancia/cuerpos de Nissl – Retículo endoplasmástico rugoso que se halla en los

cuerpos y dendritas de las células nerviosas, pero no en los axones.

Tabes dorsal – Ataxia locomotriz; desmielinización y esclerosis progresivas de los cordones y las raíces posteriores; se observa en la neurosífilis.

Temblor – Movimiento involuntario, oscilatorio y rítmico.

Temblor de contar monedas – Temblor en reposo; se observa en la enfermedad de Parkinson.

Temblor intencional – Temblor que se produce al realizar un movimiento voluntario; temblor cerebeloso.

Tetraplejía – Parálisis de las cuatro extremidades.

Tic doloroso – Neuralgia del trigémino.

Titubeo – Temblor de la cabeza en dirección anteroposterior, a menudo asociado a lesiones cerebelosas en la línea media; también se refiere a una marcha tambaleante.

Trombo – Coágulo en una arteria constituido por los componentes de la sangre; da lugar a un émbolo.

Vértigo – Sensación de movimiento giratorio por un proceso vestibular.

Witzelsucht – Jocosidad inapropiada y bromas tontas; se observa en las lesiones del lóbulo frontal.

Índice alfabético de materias

Nota: los números de página seguidos de la letra «f» hacen referencia a figuras; los números de página seguidos de la letra «t» hacen referencia a tablas, y los seguidos de la letra «p» hacen referencia a la sección de preguntas y respuestas.

Abertura
  interna, 30f, 32f
  lateral, 32f
Absceso cerebral, 92f
Abulia, 335
Acérvulo, 37
Acetilcolina, 268, 275p, 315-316, 315f, 326p-327p
  consideraciones clínicas, 324
  sistema estriado, 308
Acomodación visual, 256f, 256
Acromatopsia, 342
Acueducto
  cerebral, 4f, 9, 12f, 18f, 21f, 22f, 30f, 32, 32f, 73, 152f, 153, 158p
    estenosis, 81
  Silvio. *V.* Acueducto cerebral
Acúfenos, 200
Adenoma hipofisario, 285, 286p-287p
Adrenalina, 270
Afasia, 334, 347-349, 348f, 350p-351p
  anterior, 335
  Broca, 335, 343p-344p, 348, 348f, 350p-351p
  conducción, 336, 348, 348f, 350p-351p
  definición, 347
  expresiva, 335
  global, 349
  mixta transcortical, 349, 348f
  motora, 335, 348
  no fluida, 335
  sensitiva transcortical, 349, 348f
  talámica, 349
  transcortical
    mixta, 349, 348f
    sensitiva, 348, 348f
  Wernicke, 334, 335, 350p-351p
Ageusia, 198, 293
Agnosia

dedos mano, 334
digital, 334, 343p-344p
táctil, 331, 343p-344p
Agrafia, 334, 342, 343p-344p
Agujero
conjunción, 106
espinoso, 49, 205p-206p
estilomastoideo, 197, 205p-206p
interventricular Monro, 4f, 9, 30f, 32f
occipital, 202f
oval, 160
redondo, 160
Alexia, 336, 339, 342, 343p-344p
Alocorteza, 76, 330
Amígdala, 11, 12f
anatomía, 7, 15f, 16f, 21f, 22f, 295-297, 297f, 299p-300p
lesiones, 298, 299p-300p
Aminoácidos transmisores, 320-324, 322f, 323f
excitadores, 323-324, 323f
inhibidores, 322f, 323
Amnesia gustativa, 293
Anencefalia, 78
Aneurisma
aórtico, 200-202
Charcot-Bouchard, 53
compresión nervio motor ocular común, 195
definición, 53
sacular, 53, 57f, 59p-60p
Angiografía
carotídea, 52f, 53, 55f
cerebral, 52f, 53-56f
vertebral, 52f, 53, 55f, 56f
Ángulo venoso, 49, 54f, 59p-60p
Anillo
corneal Kayser-Fleischer, 309
fibroso, hernia, 136
Anisocoria, 257, 261p-262p
Anosmia, 190, 205p-206p, 291
Anosognosia, 338
Antro interventricular, 32f
Apraxia, 333, 347
bucofacial, 333
construcción, 339, 339f, 343p-344p, 347
facial, 333, 347
ideatoria, 333, 347
ideomotora, 333, 347
marcha, 347
sensorial, 333, 347, 350p-351p

simpática, 335
vestir, 339
Aracnoides, 27, 28f, 30f
Área
Brodmann, 331-335, 332f
lenguaje
Broca, 332f, 335, 336f, 343p-344p
Wernicke, 6, 332f, 334, 335, 336f, 343p-344p
motora cortical, 332f, 333f, 335
postrema, 10, 37, 38, 38f, 148
sensorial cortical, 331-335, 332f, 333f
subcallosa, 4f, 6
tegmental
anterior, 296
lateral, 319
vestibular, 5f
Arena cerebral, 38
Arquicórtex, 76, 330
Arrinencefalia, 81
Arteria cerebral, 44-49, 45f-47f
anterior, 36f, 45f, 47f, 48, 52f-56f, 340-341
media, 15f, 45f, 46f, 47f, 52f-56f, 341-342
oclusión, 244p-245p, 340
posterior, 36f, 45f, 46f, 47f, 49, 52f, 55f, 56f, 59p-60p, 241, 342
izquierda, 342
oclusión, 342
rotura, 53
Arteria comunicante
anterior, 45f, 55f
posterior, 45f, 52f-55f, 59p-60p, 241
aneurismas, 195
Arteria coroidea
anterior, 45f, 48, 47f, 52f
posterior
interna, 46f
lateral, 46f
Arteria espinal
anterior, 43, 44f, 45f
oclusión, 131f, 133f, 135, 137p-139p
posterior, 43, 44f
Arteria parietal
anterior, 46f
interna
inferior, 45f
superior, 45f
posterior, 46f
Arterias. *V. también* Arterias específicas
Adamiewicz, 43, 44f

basilar, 12f, 44, 44f, 45f, 52f, 55f, 56f
calcarina, 46f, 52f, 55f, 56f
callosomarginal, 45f, 52f, 54f
carótida, 23p-24p
  aneurismas, 195
central retina, 248
cerebelosa inferior
  anterior, 45f, 52f, 59p-60p
  posterior, 45f, 49, 52f, 55f, 56f, 59p-60p
cerebelosa superior, 45f, 49, 52f, 55f, 56f, 59p-60p
cervical ascendente, 44f
esplenial, 46f
estriada
  externa, 45f, 52f, 55f
  interna Heubner, 45f, 48
frontal interna
  anterior, 45f
  media, 45f
  posterior, 45f
frontopolar, 45f
hipocámpica, 46f
intercostal, 44f
interna, 15f, 44, 45f, 52f-55f
  cavernosa, 54f, 55f, 56f
  cervical, 54f
  petrosa, 54f, 55f, 56f
laberíntica, 45f, 59p-60p
lumbar, 44f
maxilar, 49, 205p-206p
médula espinal, 43, 44f
meníngea
  anterior, 49
media, 49, 205p-206p
  rotura, 53, 58f
meníngea, 49
  posterior, 49
oftálmica, 52f, 54f
operculofrontal, 46f
orbitofrontal, 45f, 46f
paracentral, 45f
parietooccipital, 46f, 55f
pericallosa, 12f, 45f, 52f, 54f
prerrolándica, 46f
protuberancial, 45f
  transversa, 45f
rolándica, 46f
segmentaria, 43, 44f
talamoperforante, 55f

temporal, 56f
anterior, 46f
posterior, 46f
vegetativa, inervación, 268t, 273
vertebral, 28f, 43, 44, 44f, 45f, 52f, 55f, 56f
Aspartato, 324, 323f, 326p-327p
Asta
anterior, 31, 32f, 69, 69f, 109f, 110, 144f, 148
destrucción, 133, 133f, 135, 137p-138p
neuronas motoras, 181
lateral, 109, 109f
posterior, 69, 69f, 108, 109f
destrucción, 133, 133f
Astatognosia, 343p-344p
Astereognosia, 332, 336, 343p-344p
Astrocito, 67, 88, 100p
fibroso, 88
protoplásmico, 88
Astrocitoma, 90, 92f, 232, 234p
cerebeloso, 90, 92f
Astroglia, 67
Ataxia hereditaria Friedreich, 131f, 135, 137p-139p, 233, 234p
Atrio, 31, 32f
Atrofia
cerebelosa, 230f, 231f, 233
muscular infantil progresiva, 129, 131f
Autorradiografía, 94, 95f
Axón, 88
motor, 88t
regeneración, 93
sensitivo, 88t

Baile San Vito, 309, 310p-311p
Balismo, 309
Banda diagonal Broca, 3f, 7, 297, 299p-300p
Barrera
hematoencefálica, 96, 97f
sangre-líquido cefalorraquídeo, 88, 97f
Bastoncillos, 250
Bolsa
nuclear, fibras, 98
Rathke, 75, 75f
Botulismo, 274
Brazo
colículo
inferior, 5f, 10, 152f
superior, 3f, 10
conjuntivo, 5f

protuberancia, 5f
Bulbo
abierto, 71-72, 70f, 71f
olfatorio, 2f, 7, 65, 290, 291f
raquídeo, 2f, 8f, 10, 66, 66f, 67, 103, 145-148
anatomía, 143-148, 144f-147f, 155f
desarrollo, 66, 66f, 67
lesiones, 133f
rostral, 71-72, 70f, 71f

Cadena nuclear fibras, 98
Calcar avis, 3f
Campos
Forel, 9
visuales, 250, 251f
defectos, 252, 254, 259, 261p-262p, 334
frontales, 257, 332f, 335
occipitales, 257
Cáncer. *V.* Tumores
Capa granulosa externa, 73
Capilares, 96, 97f
fenestrados, 96, 97f
Cápsula
externa, 3f
interna, 20f, 227f
anatomía, 5f, 8f, 8, 14f, 15f, 16f, 17f, 18f, 20f, 23p-24p, 36f, 37f
desarrollo, 76
lesiones, 158p
Catecolaminas, 314. *V. también* Neurotransmisores
síntesis, 315f
Células
amacrinas, 250
borde medular, 110, 119
ciliadas (pilosas), 171f, 172, 180, 180f, 187p
cromafines, 64
ependimarias, 67, 89
ganglionares, 250, 252, 254, 255f
seudounipolares, 64, 291
gigantes Betz, 122
gliales, 67
radiales, 67
granulosas, 226, 295
horizontales, 250
Hortega, 88
limítrofes Cooper-Sherrington, 110
Müller, 250
nerviosas. *V.* Neuronas
pequeñas intensamente fluorescentes, 266

pigmentarias, 65
piramidales, 36f, 295
Purkinje, 226, 227f, 234p
satélite, 88
Schwann, 64, 69, 86f, 89, 100p
regeneración, 93
Centro
Budge, 110, 112p
cilioespinal, 110, 112p, 122, 123f
dilatación pupilar, 255, 256f
motilidad ocular, 257
protuberancial mirada
conjugada lateral, 150, 257, 258f
subcortical mirada conjugada lateral, 257, 258f
vertical, 257
vómito, 10
Cerebelo, 3f, 4f, 22f, 223
anatomía, 2f, 4f, 11, 223-229, 224f
consideraciones clínicas, 229-232, 230f, 232f, 234p
desarrollo, 73
divisiones, 223-226, 224f
hemisferios, 223, 224f
lóbulos, 11, 181, 182f, 181, 223, 224f, 227f
vermis, 223, 224f, 232f
vía
espinocerebelosa, paravermal, vernal, 228
hemisférica lateral, 228-229
estibulocerebelosa, 227
visión global, 223
zonas longitudinales, 223-225, 224f
Cerebro
absceso, 92f
anatomía, 1-20
arterias, 44-50, 45f-47f
corte
axial, 20f-22f
coronal, 15f-19f
parasagital, 13f, 14f
sagital medio, 4f, 12f
divisiones, 1-20. *V. también*
Cerebelo; Diencéfalo;
Bulbo raquídeo;
Mesencéfalo;
Protuberancia; Telencéfalo
hernia, 35, 36f-37f, 193-194, 259, 259f, 261p-262p
medio. *V.* Mesencéfalo
superficie
convexa lateral, 3f

inferior, 3f
interna, 4f
tumores, 39p-40p, 72, 90-93, 92f, 100p, 232, 234p
venas, 50, 52f, 56f
vesículas desarrollo, 66-67, 66f
Cicloplejía, 193
Cinesina, 94
Cíngulo, 13f
Circuito Papez, 293, 295f, 298, 299p-300p
Circunvolución
angular, 5, 3f
cíngulo, 4f, 6, 13f, 18f, 23p-24p, 294, 298
lesiones, 298
dentada, 4f, 6, 295
desarrollo, 77
frontal
inferior, 2, 3f
media, 2, 3f
superior, 1, 3f, 4f
fusiforme, 6
Heschl, 23p-24p
lingual, 3f, 4f, 6, 12f, 252-254
occipital externa, 3f
occipitotemporal, 3f, 4f
externa, 6
interna, 3f, 4f, 6
orbitaria, 2
parahipocámpica, 4f, 6, 22f, 36f, 293, 299p-300p
paraterminal, 4f, 6
poscentral, 2, 3f, 331
precentral, 1, 3f, 228, 334
recta, 2, 2f, 4f, 21f, 22f
supramarginal, 5, 3f, 333-334, 332f
temporal
inferior, 3f, 6
media, 3f, 6
superior, 3f, 6
transversa Heschl, 5f, 6, 171f, 174
Cisterna
ambiente, 30, 39p-40p
ángulo pontocerebeloso, 29-30
bulbocerebelosa, 30, 30f
interpeduncular, 30f
lumbar, 29, 29f
magna, 30
medular, 30f
protuberancial, 30f
subaracnoidea, 29-30, 30f

superior, 30f, 31, 39p-40p
Cisura
calcarina, 3f, 4f, 12f, 13f, 14f
central, 3f, 4f, 12f, 13f, 14f
cerebelosa, 11
cíngulo, 14f
frontal
inferior, 3f
superior, 3f
longitudinal cerebral, 2f, 15f
media anterior, 108, 109f
Citoesqueleto, 87
Claustro, 15f, 16f, 17f, 20f, 303, 304f
Clono, 123
Cóclea, 172
Cola caballo, 29f, 69, 107
Colículo
facial, 5f, 10
inferior, 4f, 5f, 10, 19f, 22f, 144f, 152f, 153
superior, 3f, 4f, 5f, 10, 19f, 21f, 144f, 152f, 154
Colina acetiltransferasa, 325
Colorantes
carbocianina, 95f, 96
fluorescentes, 95f, 96
lipofílicos, 95f, 96
Columna
celular intermediolateral, 273
fornix, 4f
vertebral. *V. también* Vértebras
divisiones, 103, 104f
tumores, 92f
Comisura
anterior, 4f, 7, 12f, 14f, 15f, 20f, 22f
blanca, 109f, 116, 129f
desarrollo, 78
cerebral, 4f, 7
fornix,7
hipocampo
anatomía, 9, 16f
desarrollo, 78
posterior, 4f, 7, 12f, 18f, 156
Comisurotomía, síndrome escisión cerebral, 339-340, 340f, 341f
Complejo
estriatopalidal anterior, 308
nuclear amigdaloide, 7, 286p-287p, 294
Conductillo coclear conducto perilinfático, 181
Conducto
central, 30f, 109f, 144f, 145f

coclear, 172
innominado, 205p-206p
perilinfático, 181
semicircular, 179, 180f
Confluencia senos, 30f, 52, 54f, 56f, 59p-60p
Conos, 250-250
axónicos, 86f
medulares, 29f, 30f, 69, 83p, 103, 104f
Convulsiones jacksonianas, 342
Corazón, inervación vegetativa, 268t, 273
Cordón
anterior, 109f
lateral, 5f, 109f
posterior, 109f
Corea
gravídica, 309
Sydenham, 309, 310p-311p

Coriocapilares, 248
Corpúsculos
Meissner, 97f, 98f, 115f
Pacini, 96, 115f
Corteza
auditiva, 332f, 335
primaria, 332f, 334
somatosensitiva, 331-334, 332f
visual, 332f, 334
cerebelosa, 223, 225-227, 225f, 226f
gustativa, 293, 332f, 335
insular, 15f, 20f
motora precentral, 119
olfatoria primaria, 290
orbitofrontal, 293
prefrontal, 332f, 335
premotora, 119, 335
sensitiva poscentral, 119
somatosensitiva, 114, 115f, 331, 332f
primaria, 331, 332f
secundaria, 332, 332f
vestibular, 332f, 335
visual, 254, 332f, 334
primaria, 332f, 334
secundaria, 332f, 334
terciaria, 332f, 334
Corteza cerebral, 7, 330
capas, 331, 331f
cuerpo calloso, 336
desarrollo, 76, 76f

dominancia hemisférica, 336-339, 338f
fascículo arqueado, 336
irrigación sanguínea, 339-342
lenguaje, 335-336
motora, 335
prefrontal, 335-335
sensitiva, 331-335, 332f, 333f
síndrome escisión cerebral, 339, 340f, 341f
visión global, 330
Cráneo bífido, 78, 78f
Craneofaringioma, 75, 75f, 92f, 261p-262p, 285, 286p-287p
Cresta neural, 63, 64-65, 65f, 83p
Cruz cerebro, 5f, 8f, 16f, 17f, 36f, 73, 122, 151
Cuadrantanopsia
bitemporal inferior, 53
homónima, 252, 261p-262p, 334, 343p-344p
inferior, 334
sección asa Meyer, 254, 261p-262p
Cuarto ventrículo
anatomía, 4f, 12f, 30f, 33, 32f, 71f
desarrollo, 72
Cuerda tímpano, 197, 198f
Cuerno
frontal, 31, 32f
inferior, 31, 32f
occipital, 31, 32f
posterior, 31, 32f
temporal, 16f, 21f, 22f, 31, 32f
Cuerpo
calloso, 4f, 7, 13f, 15f, 16f-19f, 336
desarrollo, 76
infarto, 341
sección síndrome escisión cerebral, 339, 340f
carotídeo, 199, 271
células nerviosas, 86-88
estriado, 303, 304f
desarrollo, 76, 76f
geniculado
externo, 3f, 5f, 9, 241, 242f, 252, 253f
interno, 3f, 5f, 9, 171f, 173, 217p-219p, 242, 242f, 244p-245p
Hirano, 87
inclusión, 87
Lewy, 87, 324
lyssa, 87
mamilar, 4f, 8f, 9, 12f, 21f, 22f, 74, 277, 279f, 298
Negri, 87
restiforme, 224
trapezoide, 147f, 148, 149f, 171f, 173

yuxtarrestiforme, 150, 181, 182f, 224
Cuña, 4f, 6, 12f, 253
Cuprolitiasis, 185
Cúpula óptica, desarrollo, 74

Daño fetal, alcohol, 81
Decusación
pedúnculo cerebeloso
superior, 12f, 18f, 152f, 154, 158p
piramidal, 2f, 8f, 143, 144f
Déficit
lenguaje, 336. *V. también*
Afasia; Lenguaje
tiamina
encefalopatía Wernicke, 261p-262p, 285, 285f, 286p-287p, 299p-300p
neuropatía, 131f, 136, 137p-139p
síndrome Korsakoff, 298
vitamina B_{12}
encefalopatía Wernicke, 261p-262p, 285, 285f, 286p-287p, 299p-300p
neuropatía, 131f, 136, 137p-139p
síndrome Korsakoff, 298, 299p-300p
Degeneración
anterógrada, 91f, 93, 100p
cerebeloolivar, 230f, 233
hepatolenticular, 309, 310p-311p
olivopontocerebelosa, 231f, 233
retrógrada, 93
subaguda mixta, 131f, 135, 137p-139p
transináptica, 93
transneuronal, 93
walleriana, 91f, 93, 100p
Demencia progresiva, marcha atáxica, incontinencia urinaria, 33
Dendritas, 88
Depresión, 319
Dermatomas, 108, 107f
Desarrollo sistema nervioso, 63
Descomposición movimiento, 200-202
Desequilibrio, 199
disfunción cerebelosa, 229
Desviación mirada conjugada lateral, 335, 343p-344p
Diafragma silla, 28
Diencéfalo
anatomía, 5f, 8f, 8-9, 23p-24p
desarrollo, 66, 66f, 67, 74
Digestión intracelular, 87
Diplopía, 193
horizontal, 196
vertical, 195

Disartria disfunción
cerebelosa, 229
vagal, 200-202
Disautonomía familiar, 274
Discalculia, 334
Discinesias
coreiformes, 308-309
tardías, 309, 310p-311p
Disco
congestionado, 191, 260
óptico, 248
congestionado, 191, 260
táctil Merkel, 96
Disdiadococinesia, 200-202
Disfagia disfunción vagal, 200-202, 201f
Disfonía, 200-202
Disinergia, disfunción
cerebelosa, 229
Dismetría, 200-202
Disnea, 200-202
Disprosodia, 334, 339, 349, 350p-351p
expresiva, 339, 349, 350p-351p
receptiva, 339, 349, 350p-351p
sensorial, 334
Distaxia, 200-202
Dolor
referido, 272
sistema endógeno control, 324
visceral, 272
Dominancia
cerebral, 336-339, 338f
hemisférica, 336-339, 338f
Dopamina, 270, 275p, 280, 316-317, 316f, 326p-327p
consideraciones clínicas, 324
sistema estriado, 307-308
Duramadre, 27-28, 28f, 29f, 30f

Eminencia
externa, 2f
interna, 2f, 5f
tuber cinereum, 37
Encefalinas, 320, 319f
Encefalocele, 78, 78f
Encefalopatía Wernicke, 261p-262p, 285, 285f, 286p-287p, 299p-300p
síndrome Korsakoff, 298, 299p-300p
Endolinfa, 181
Endorfinas, 320, 319f, 326p-327p
Enfermedad

Alzheimer, 325, 326p-327p
Charcot, 131f, 132
Charcot-Marie-Tooth, 131f, 136
Hirschsprung, 274, 275p
Holmes, 230f, 232
Huntington, 309, 310p-311p, 324, 326p-327p
Kugelberg-Welander, 129, 131f
Lou Gehrig, 131f, 133, 137p-139p
Ménière, 185, 187p
neurona motora inferior hereditaria juvenil, 129
Parkinson, 308, 310p-311p, 324, 326p-327p
Raynaud, 274, 275p
Werdnig-Hoffmann, 129, 131f, 137p-139p
Wilson, 309, 310p-311p
Engrosamiento
cervical, 103
lumbar, 103
Epéndimo, 3f
Ependimocitos, 67
Ependimoma, 90, 92f, 233
Epitálamo, 5f, 8f, 9, 74
Equilibrio, 199
Esbozo cerebeloso, 73
Esclerosis
lateral amiotrófica, 131f, 132, 137p-139p
múltiple, 131f, 136, 137p-139p, 186, 187p, 258
Esclerotomas, 108
Escotadura Kernohan, 36f, 36f
Esotropía, 196
Espacio
epidural, 28f, 30f
craneal, 28
raquídeo, 28
meníngeo, 28-31, 28f-30f
subaracnoideo, 27, 28f, 29, 30f, 103
subdural, 28, 28f, 30f
Espasticidad
enfermedad neurona motora superior, 123, 129
navaja muelle, 129, 137p-139p
Espina bífida, 77-78, 77f
Espondilosis cervical mielopatía, 136, 137p-139p
Espongioblastos, 67
Estatognosis, 333
Estereognosis, 124p-125p, 333
Estomodeo, 75
Estrabismo
convergente, 196
externo, 217p-219p

Estrías
medulares, 4f, 5f, 10, 20f, 293, 299p-300p
tálamo, 9
olfatorias, 2f
externas, 3f, 290
internas, 3f
terminales, 5f, 17f, 282, 286p-287p, 297, 299p-300p
Estriado, 303, 304f, 305, 305f, 316
anterior, 308
Estribo, 170
Estructuras olfatorias, 2f, 3f, 7
Exotropía, 217p-219p

Factores
inhibidores prolactina, 280
hipotalámicos liberadores, inhibidores, 285
Fascículo
arqueado, 336
cuneiforme, 5f, 114, 115f, 121f, 124p-125p, 129f, 143, 144f, 145f
grácil, 5f, 114, 115f, 121f, 129f, 143, 144f, 145f, 124p-125p
interfascicular, 121f
longitudinal
interno, 12f, 18f, 21f, 22f, 121f, 144f-146f, 147, 150, 153, 180f, 182f, 183
posterior, 281f, 283, 286p-287p
mamilar principal, 16f, 21f
oblicuo protuberancia, 2f
septomarginal, 121f
uncinado, 19f
Fenómeno ojos muñeca, 183, 183f
Fibra
arqueada interna, 114, 115f, 143, 144f, 145f
ascendente, 227
corticoespinal, 13f
mielínica, 108
protuberancial transversa, 149f
trigeminocerebelosa, 165
Fibras aferentes
somáticas
especiales, 71, 70f, 72f
generales, 69, 71, 70f, 105, 105f, 160
viscerales
especiales, 69-72, 70f
generales, 69-72, 70f, 105, 105f, 271-272
Fibras eferentes
somáticas generales, 71, 70f, 72f, 83p, 106, 105f
viscerales
especiales, 71, 70f, 72f, 83p, 160
generales, 69, 70f, 72f, 106, 105f

Fibras nerviosas, 88, 88t
amielínicas, 107
degeneración, 93
mielínicas, 108
regeneración, 93, 100p
Filamentos gliales, 88
Filum terminal, 27, 29f, 30f, 82, 103, 135
Fisura orbitaria superior, 160, 205p-206p
Flóculo, 2f, 11
Fondo ojo, 248
Formación reticular paramediana, 151
Fornix, 12f, 16f-21f, 23p-24p, 279f, 281f, 282, 286p-287p, 297
Fosa
hipofisaria, 28
interpeduncular, 8f, 10, 16f
romboidal, 5f, 10
Fóvea central, 248
Fractura
cráneo, 37
etmoides, 291, 299p-300p
lámina cribiforme, 291, 299p-300p
Función antigonadotrópica, 37
GABA, 323, 322f, 326p-327p
consideraciones clínicas, 324
sistema estriado, 308, 310p-311p
Ganglio
basal, 303, 304f
afasia, 349
anatomía, 7, 8f
desarrollo, 76
celíaco, 275p
cervical superior, 122, 123f, 255, 256f
ciliar, 193, 254, 275p
espiral, 146f, 172
Gasser, 160
geniculado, 192f, 198f
intramural, 270
ótico, 270
pterigopalatino, 270
raíz posterior, 106, 106f, 115f
raquídeo, 28f
semilunar, 160
superior, 192f
trigémino, 160, 192f
vegetativo, 64
vestibular, 146f, 182f
Germinoma, 92f
Girencefalia, 77

Gitter cells, 67-68
Glándulas
lagrimales, 198f
nasales, 198f
palatinas, 198f
parótidas, 200
pineales, 5f, 9, 12f, 38, 39p-40p, 74, 319
pterigopalatinas, 198f
sublinguales, 197, 198f
submaxilares, 197, 198f
sudoríparas, 268t
Glicina, 323, 326p-327p
Glioblastoma multiforme, 90, 92f
Glioblastos, 67
Gliomas, 89-93, 92f
Gliosis, 88
Globo pálido, 320
anatomía, 7, 15f, 16f, 17f, 20f, 240, 241, 242f, 244p-245p, 304, 304f, 305-306, 305f, 306f
desarrollo, 74, 76
Glomo, 31
calcificado, 37f
Glucosa líquido cefalorraquídeo, 33
Glutamato, 323-324, 323f, 326p-327
sistema estriado, 307
Gran vena Galeno, 30f, 50, 54f, 59p-60p
Granulaciones aracnoideas, 27, 30f
Gránulos
calcáreos, 37
lipofucsina, 87

Haz
coclear eferente, 173
olivococlear, 173
prosencefálico interno, 281f, 282, 286p-287p
Hemangioblastoma, 92f
Hematoma. *V.* Hemorragia
Hemianopsia
binasal, 252, 261p-262p
bitemporal, 252, 261p-262p
homónima, 252, 254, 259, 261p-262p, 334, 343p-344p
contralateral, 252, 254, 259, 261p-262p, 334, 343p-344p
Hemibalismo, 309
Hemidesatención, 339
Hemirretina, 251, 251f
Hemisferios cerebrales, 1-2, 2f-5f
desarrollo, 76, 76f
dominancia, 336-339, 338f
síndrome escisión cerebral, 339, 340f, 341f

Hemorragia
Duret, 36f
epidural, 36f, 38f, 49, 53, 58f, 59p-60p
intracraneal, 53, 57f, 58f
intraparenquimatosa, 37f, 53
subaracnoidea, 34t
subdural, 28, 36f, 53, 58f, 59p-60p
Hernia
cerebral, 35, 36f-37f, 193, 259, 259f
disco intervertebral, 136-136
subfacial, 35, 36f
transforaminal, 35, 36f
transtentorial, 35, 36f, 194, 259, 259f, 261p-262p
uncal, 35, 36f, 194, 259, 259f, 261p-262p
Herniación amigdalar, 35, 36f
Herpes zóster, 132
oftálmico, 166
Hidranencefalia, 81f, 82
Hidrocefalia, 33-35, 39p-40p
comunicante, 33, 81
congénita, 81, 81f
no comunicante, 33, 39p-40p, 81
normotensa, 33-34, 347, 350p-351p
6-Hidroxitriptamina, 319-319, 318f, 326p-327p
Hiperacusia, 198
Hipertensión intracraneal benigna, 33, 39p-40p
Hipertonía, enfermedad neurona motora superior, 123
Hipoacusia, 174, 177p, 200, 334
Hipocampo
anatomía, 6, 294, 294f, 296f
consideraciones clínicas, 298, 299p-300p
formación, 3f, 4f, 6, 17f, 18f, 19f, 21f, 22f, 23p-24p, 280, 294, 294-296, 296f, 298, 299p-300p
Hipoestesia, 332
Hipófisis
anatomía, 4f, 23p-24p
desarrollo, 74, 74f
tumores, 92f, 285, 286p-287p
Hipotálamo, 2f, 3f, 5f, 9, 12f, 21f, 278, 296
anatomía, 277
conexiones, 280-282, 281f
consideraciones clínicas, 285
desarrollo, 74
dilatación pupilar, 254, 256f
equilibrio hídrico, 284
función vegetativa, 284
núcleos, 279-280, 278f, 279f
péptidos opioides, 284, 319f, 320, 321f
regiones, 278-280, 278f, 279f

regulación
ingesta alimentaria, 284
térmica, 284
sistemas fibras, 282-284, 283f
visión global, 277
Hipotonía, disfunción cerebelosa, 229
Histeria, 133f
Homúnculo
motor, 333f, 334
sensitivo, 331, 333f
Hoz cerebro, 27-28
Huesecillos, 170

Ideación no verbal, 336
Indolaminérgicos, 314
Infartos limítrofes, afasia, 349
Infundíbulo, 3f, 9, 28, 277
Insomnio, 319
Ínsula, 3f, 6
Interneuronas, 86, 86f, 250, 266
Istmo circunvolución cíngulo, 4f

Laberintectomía, 185
Laberintitis, 185
Laberinto, 179-181, 180f
membranoso, 172
óseo, 172
Labios romboideos, 73
Láminas
cerebelo, 11
Rexed, 108-109, 109f
terminales, 4f, 9, 78
órgano vascular, 37
Laringe, 202
parálisis, 202
Lemnisco
espinal, 145, 145f-147f, 146f, 147f, 149, 149f, 154
externo, 18f, 22f, 147f, 149, 149f, 152f, 153, 171f, 173
interno, 13f, 18f, 114, 115f, 145, 145f-147f, 149, 149f, 153, 154, 217p-219p
decusación, 145, 145f
Lengua, 202-204, 203f
Lenguaje, trastornos, 200-202, 334, 336, 347, 348f. *V. también* Afasia
Leptomeninges, 64
Lesiones
neurona motora
inferior, 123, 128-129, 131f, 133
neuropatía hipogloso, 203f
vagal, 201f

superior, 122-123, 124p-125p, 129-130, 133, 343p-344p
contralateral, 334
neuropatía hipogloso, 203f
vagal, 201f
raíz nerviosa posterior, 133f
tronco encefálico superior, 133f
vasculares
protuberancia, 210-212, 211f
tronco encefálico, 209-210, 210f
Ligamento
amarillo, 28f
coccígeo, 29f
denticulado, 27, 28f, 103
Línea primitiva, 64f
Líquido cefalorraquídeo, 33
acumulación excesiva, 33-35, 39p-40p, 81, 81f
meningitis, 35, 34t
propiedades, 33, 39p-40p
Lisencefalia, 77
Lisosomas, 87
Lóbulo
anterior cerebelo, 11, 223, 224f
floculonodular, 11, 181, 182f, 223, 224f, 228
frontal, 1-2, 3f, 4f
límbico, 4f, 6
occipital, 3f, 4f, 6
paracentral, 4f, 119, 331, 334
anterior, 2
isquemia, 340
posterior, 5
parietal, 2-5, 3f, 4f
inferior, 5, 3f
superior, 5, 3f, 331, 332f
posterior cerebelo, 11, 223, 224f
temporal, 3f, 4f, 5
Locus caeruleus, 10, 151, 297, 318, 317f, 326p-327p

Macroglia, 68, 88
Mácula lútea, 248
Malformación Arnold-Chiari, 78-80, 79f, 83p
Manía, 319
Marcado membrana, 94, 95f
Martillo, 170
Masa intermedia, 16f, 20f
Meato auditivo interno, 181
Mecanismo convergenciaproyección, 272
Mecanorreceptores cutáneos, 96, 98f
Médula

cervical, 103, 104f, 111, 112p
dorsal, 103, 104f, 111
lumbar, 103, 104f, 111, 112p
sacra, 103, 104f, 111, 112p
Médula espinal, 103
arterias, 43, 44f
desarrollo, 68-69, 69f
divisiones, 103, 104f, 111, 112p
fijaciones, 103
fijada, 82, 135
forma, 103
hemisección, 131f, 133, 133f, 137p-139p
lesiones, 128
neurona motora inferior, superior, 122-123, 124p-125p, 129-130, 131f
localización, 103, 104f
mielinización, 69
morfología externa, interna, 108-111, 109f, 129f
sección
completa, 133f, 134
transversal, 109f, 129f
sustancia
blanca, 68
gris, 68
tumores, 92f
venas, 43
vulnerabilidad segmentaria, 43
Meduloblastoma, 73, 92f, 93, 100p, 232, 234p
Megacolon, 274, 275p
aganglionar congénito, 274, 275p
Melanina, 87
Membrana
basilar, 172
otolítica, 180
timpánica, 170
Memoria topográfica, pérdida, 338
Meninges, 27-31, 28f-30f, 103
Meningiomas, 31, 39p-40p, 93, 92f
Meningitis, 34-35, 34t
aséptica, 34t, 35
bacteriana, 34, 34t, 39p-40p
vírica, 34t, 35
Meningocele
craneal, 78
raquídeo, 78, 78f
Meningoencefalocele, 78
Meningohidroencefalocele, 78
Meroanencefalia, 78
Mesencéfalo

anatomía, 5f, 9, 155f
desarrollo, 66, 66f, 67, 73-74, 73f
lesiones, 212-214
visión global, 151-153
Mesodermo, 63
Metatálamo, 9, 74
Metencéfalo, 66, 66f, 67, 72-73, 72f
Método peroxidasa, rábano picante (PRP), 94
Miastenia grave, 325, 326p-327p
Micción, 273
Microaneurismas, 53
Microfilamentos, 87
Microglia, 67-68, 88, 100p
Microtúbulos, 87
Mielencéfalo. *V.* Bulbo raquídeo
Mielinización médula espinal, 69
Mielomeningocele, 78, 78f
Mielosquisis, 78
Miotomas, 108
Mitocondrial, transporte, 94, 95f
Músculo recto
inferior, 192
ocular interno, 192
parálisis, 257
superior, 192
Músculos (otros)
elevador párpado superior, 192
estapedio, 170
esternocleidomastoideo, 202
parálisis, 202
estilofaríngeo, 200
expresión facial, 198
masticador, 164f, 168p, 194
motor ocular común, 191-192
parálisis, 194, 195, 195f, 257-259, 259f, 261p-262p
oblicuo inferior, 192
oculomotor, 191-192
parálisis, 194, 195, 195f, 257-259, 259f, 261p-262p
pterigoideo externo, 164f, 168p
tensor tímpano, 171
trapecio, 202
parálisis, 202
Mutismo acinético, 335

Neocórtex, 76, 330
Neoestriado, 304, 304f
Nervio espinal, 2f, 8f, 10, 202, 205p-206p
accesorio, 110

anatomía, 202, 202f
consideraciones clínicas, 202
Nervio facial, 2f, 8f, 10, 30, 196-198, 205p-206p
anatomía, 191f, 195f, 196-198, 198f
consideraciones clínicas, 198
inervación corticobulbar, 156f, 157
sistema nervioso
parasimpático, 270-271
vía
lagrimal, 197, 198f
submaxilar, 197-198, 198f
Nervio glosofaríngeo, 199-200, 205p-206p
anatomía 2f, 8f, 10, 191f-193f, 199-200, 205p-206p
características, 199
componentes, 199
consideraciones clínicas, 200, 205p-206p
núcleo salival inferior, 71
sistema nervioso parasimpático, 270
Nervio motor ocular común, 2f, 4f, 8f, 9, 36f, 191-195
anatomía, 191-194, 193f
características, 191-194
consideraciones clínicas, 193-195
parálisis, 194, 195, 195f, 217p-219p, 257-259, 259f, 261p-262p
sistema nervioso parasimpático, 270
Nervio motor ocular externo, 8f, 10, 13f, 14f, 196
anatomía, 191f, 193f, 196
consideraciones clínicas, 196
Nervio neumogástrico, 2f, 8f, 10, 200, 205p-206p
anatomía, 192f, 193f, 200, 201f
características clínicas, 200
núcleo motor dorsal, 71
sistema nervioso parasimpático, 270
Nervio olfatorio, 190
anatomía 2f, 8f, 190, 191f
consideraciones clínicas, 190, 205p-206p
desarrollo, 65
Nervio óptico, 190, 205p-206p, 252
anatomía, 2f, 8f, 13f, 14f, 36f, 191, 191f
características, 191
consideraciones clínicas, 191
Nervio periférico, 63
desarrollo, 63-68
lesiones, 130-133, 133f
regeneración, 93
tumores, 90-93, 92f
Nervios (otros)
acústico, 8f
coclear, 144f, 171f, 173, 200

estapedio, 198f
estilofaríngeo, 202f
hipogloso, 2f, 8f, 10, 191f, 195f, 202-204, 203f
intermediario, 2f, 197, 196f, 198f
laríngeo
inferior, 202f
superior, 202f
lingual, 197, 198f
mandibular, 160, 161f, 162, 168p, 191f-193f, 195
maxilar, 160, 161f, 162, 191f-193f, 195
oftálmico, 160, 161f, 162, 191f-193f, 195
patético, 195
anatomía, 2f, 5f, 8f, 10, 19f, 23p-24p, 39p-40p, 158p, 191f, 195
consideraciones clínicas, 195
petroso
mayor, 198f
menor, 205p-206p
raquídeo, 105-108, 105f, 107f
vestibular, 144f, 181, 192f, 199
vestibulococlear, 2f, 10, 30
Nervio trigémino, 2f, 8f, 10, 160, 194
anatomía, 191f-193f, 194
características, 194
consideraciones clínicas, 195
dermatomas, 161f
divisiones, 160, 161f
lesiones, 165-167
núcleo
motor, 149f, 151
sensitivo, 144f, 149f, 151, 163, 193f
visión global, 160
Neuralgia trigémino, 165, 168p
Neurinoma acústico, 166-167, 175, 185, 187p, 213, 214f
Neuritis retrobulbar, 258
Neuroblasto, 67
motor, 69
sensitivo, 69
Neurofilamentos, 87
Neuroglia, 89-103
Neurohipófisis, 74, 75.
V. también Hipófisis
Neurohistología, 85
Neuromelanina, 87
Neuronas, 85-88
bipolar, 85, 86f, 250
ganglio espiral, 172
ganglio vestibular, 180f, 172, 181
clasificación, 85-86, 86f

colinérgica, 86, 86f
corticoespinal, 227f
corticoprotuberancial, 227f
degeneración, 93
Golgi, 86
interneurona, 86, 86f
intralaminar, 116
multipolar, 85, 86f
preganglionar, 266
propiedades, 85
sensitiva, 86, 86f
seudounipolar, 106
unipolar, 85, 86f
Neuronas motoras, 86, 86f
desarrollo, 83p
γ, 98
inferiores, 123. *V. también* Lesiones neurona motora inferior
superiores, 122-123. *V. también* Lesiones neurona motora superior
micción, 273
Neuronas primer orden, 114, 124p-125p
gustativas, 292
tracto
cuneocerebeloso, 118f, 119
espinocerebeloso anterior, 117f, 119
espinocerebeloso posterior, 116, 117f
espinotalámico anterior, 116
espinotalámico lateral, 116, 117f
trigeminotalámico anterior, 163
trigeminotalámico posterior, 163
vía cordón posterior-lemnisco interno, 114, 115f
Neuronas segundo orden
tracto
cuneocerebeloso, 118f, 119
espinocerebeloso anterior, 117f, 119
espinocerebeloso posterior, 117f
espinotalámico anterior, 116
espinotalámico lateral, 116, 117f
trigeminotalámico anterior, 163
trigeminotalámico posterior, 163
vía cordones posterioreslemnisco interno, 114, 115f
Neuronas tercer orden
tracto
espinocerebeloso anterior, 117f, 119
espinocerebeloso posterior, 117f, 119
espinotalámico anterior, 116
espinotalámico lateral, 116, 117f

trigeminotalámico anterior, 163
trigeminotalámico posterior, 163
vía cordones posterioreslemnisco interno, 116, 115f
Neuropatía periférica, 130-133, 133f
Neuropéptidos
no opioides, 320, 321f
opioides, 320, 319f
sistema estriado, 308
Neuroporo, 64, 64f
anterior, 64, 64f
posterior, 64, 64f
Neurotransmisores, 86, 86f, 268-271, 275p, 314. *V. también* Tipos específicos
clasificación, 314
control dolor, 324
consideraciones clínicas, 324, 326p-327p
definición, 314
sistema estriado, 314
sistema nervioso
parasimpático, 270
simpático, 266-270
vías, 314
Nistagmo, 200-202
calórico, 184, 183f, 187p
monocular horizontal, 257
posrotacional, 184
vestibular, 183
Nodo
Hensen, 64f
Ranvier, 86f, 88
Nódulo vermal, 11
Noradrenalina, 266, 275p, 317-318, 317f
Núcleo anterior
hipotalámico, 279, 279f, 286p-287p
olfatorio, 290
talámico, 237, 238f, 239f, 244p-245p, 293, 298
ventral, 238f, 239f, 240
Núcleo motor, 149f, 151
ocular
común, 73, 144f, 152f, 154, 158p, 193f
externo, 19f, 144f, 147f, 150, 158p, 193f
posterior, 70, 72, 144f, 145f, 148, 270
somático, 110
trigémino, 165
Núcleo posterior, 279, 279f, 280, 286p-287p
Clarke, 109, 116
externo, 18f, 238f, 239f, 240
interno, 18f, 20f
rafe, 152f, 153

ventral, 238f, 239f, 241, 244p-245p
Núcleos (otros)
ambiguo, 70, 71, 144f, 145f, 146f, 148, 158p, 193f, 202, 202f, 270, 273
amigdaloide, 297f, 298
anterointerno, 279f, 282, 286p-287p
arqueado, 145f, 146, 146f, 279f, 282, 285, 286p-287p
banda diagonal, 15f
basal Meynert, 316
caudado, 3f, 5f, 7, 8f, 13f-21f, 20f, 23p-24p, 304, 304f, 305, 305f
centromediano, 238f, 239f, 240, 244p-245p
cerebeloso, 13f
coclear, 70, 72, 171f, 173
anterior, 146f, 148, 150, 149f, 171f, 173-173
posterior, 146f, 148, 150, 149f, 171f, 173-173
colículo inferior, 152f, 153, 171f, 173
cuneiforme, 143, 144f, 145f
accesorio, 146, 145f
conexión, 146
cordón posterior, 69, 108, 109f
dentado, 14f, 147f, 227f, 229
dorsal
interno, 237-239, 238f, 239f, 244p-245p, 290, 293, 298
lateral, 238f, 239f, 240
Edinger-Westphal, 73, 144f, 154, 193, 193f, 254, 256, 272
emboliforme, 147f, 227f
espinal, 144f, 145f, 202f
accesorio, 110, 112p, 193f
trigémino, 70, 144f-147f, 148, 162f, 164, 192f
facial, 147f, 150, 158p, 193f, 202f
motor, 144f
fastigio, 147f, 229
frénico, 110, 112p
geniculado
externo, 18f, 21f
interno, 14f, 18f, 21f
globoso, 147f, 227f
grácil, 143, 144f, 145f
habénula, 294
hipogloso, 70, 72, 144f, 145f, 148, 193f
hipotalámico lateral, 278f, 279, 285
infundibular, 279f, 280
intermediolateral, 109
interpeduncular, 17f, 152f, 153
interpuesto, 13f
intersticial rostral, 256
intralaminar, 238f, 239, 239f
lateral, 279, 279f
anterior, 16f, 227f, 229, 238f, 239f, 240, 244p-245p

lenticular, 5f, 8f
lentiforme, 227f, 303, 304f
mamilar, 16f, 277, 279f, 280
mesencefálico, 144f, 149f, 152f, 162f, 164, 192f
  límbico, 296
olivar
  accesorio posterior, 145f
  inferior, 13f, 18f, 69, 145f, 146, 146f, 158p, 181, 229
  superior, 148, 149f, 171f, 173
parabraquial, protuberancia, 293
parafascicular, 238f, 239f, 240
parasimpático sacro, 110
paraventricular, 279, 279f, 286p-287p
patético, 73, 144f, 152f, 153, 193f
pedunculoprotuberancial, 305, 307
Perlia, 256
posteroinferior ventral, 182f, 182, 238f, 239f, 240
posterointerno, 237-239, 238f, 239f, 244p-245p, 279f, 280
  ventral, 17f, 238f, 239f, 241, 293
posterolateral ventral, 17f, 114, 115f, 116, 182, 182f, 238f, 239f, 240
posteromarginal, 108
preóptico
  externo, 278f, 279, 279f
  interno, 279, 279f, 286p-287p
prepósito, 146f
pretectal, 156, 254
propio, 109
protuberancial, 14f, 17f, 73, 83p, 150, 227f
pulposo hernia, 136
pulvinar, 20f, 23p-24p
  externo, 19f
  interno, 19f
rafe, 297, 319, 318f
reticular externo, 146
rojo, 13f, 17f, 21f, 73, 152f, 154, 158p, 213, 227f, 229
salival, 70, 144f, 146f, 147, 150, 193f
  inferior, 70, 144f, 146f, 147, 193f, 270
  superior, 144f, 147f, 150, 193f, 198f, 270
sensitivo, 192f
  principal, 144f, 149f, 151, 162f, 163
septal, 15f, 316
sexualmente dimórfico, 257, 286p-287p
solitario, 69, 70, 83p, 144f-146f, 147, 147f, 192f, 198f, 293
subtalámico, 9, 14f, 16f, 304, 304f, 305, 305f, 306f
supraóptico, 279, 279f, 286p-287p
supraquiasmático, 279, 279f, 286p-287p
tegmental posterior, 152f, 153
trigémino, 193f

vagal, 193f
Núcleo vestibular, 70, 72, 181, 182f, 228
inferior, 145f, 146f, 148
interno, 145f, 146f, 148, 150
lateral, 147f, 150
superior, 147f, 150

Obex, 5f
Oclusión arteria espinal, 131f
anterior, 131f, 134, 137p-139p
posterior, 131f
Odontoblastos, 65
Oftalmoplejía interna, 168p, 272
completa, 168p
internuclear, 185, 187p, 214, 217p-219p, 257, 259f, 261p-262p, 273
Oído
anatomía, 170-172
externo, 170, 200
interno, 171, 179-181, 180f
medio, 170, 177p
trastornos, 174, 177p
Ojo, 268t, 272
Oligodendrocitos, 67, 69, 88, 100p, 205p-206p
interfasciculares, 88
Oligodendroglia, 67
Oligodendroglioma, 90, 92f
Oliva, 2f, 8f, 10, 14f, 39p-40p
Opistótonos, 185
Órgano
Corti, 172, 177p
espiral, 173, 177p
periventricular, 37-38
subcomisural, 37
subfornical, 37
tendinoso Golgi (OTG), 99
vascular lámina terminal, 37
Otitis media, 174, 177p
Otoesclerosis, 174
Óxido nítrico, 271, 275p, 314, 324, 326p-327p

Paladar, 201f
Paleocórtex, 76, 330
Papilas gustativas, 200
Papiledema, 191, 259
Papiloma plexo coroideo, 92f
Parálisis
Bell, 198
enfermedad neurona motora, 123, 137p-139p

facial central, 198
laríngea, 202
motor ocular común diabetes, 195
músculos
esternocleidomastoideo, 202
oblicuo superior, 195f, 205p-206p
recto ocular interno, 257
trapecio, 202
oculomotora, 194, 195, 195f, 257-259, 259f, 261p-262p
supranuclear progresiva, 308
Paraplejía, diplejía espástica hereditaria, 130
Pares craneales, 2f, 8f, 190, 387t-391t. *V. también* Nervios específicos
Parkinsonismo inducido, 308
Parte
compacta, 152f, 153, 304
opercular, 3f
orbitaria, 3f
reticular, 152f, 153, 304
triangular, 3f
Pedúnculo
basal, 5f, 8f, 14f, 16f, 17f, 21f, 22f, 36f, 73, 122, 151
cerebeloso
inferior, 5f, 11, 13f, 14f, 19f, 22f, 118f, 119f, 145f-147f, 147, 150, 149f, -152f, 224
medio, 8f, 11, 18f, 147f, 150, 149f, 224, 227f
superior, 5f, 11, 13f, 19f, 22f, 118f, 119, 147f, 150, 149f, 152f, 225, 227f
decusación, 12f, 18f, 152f, 153
cerebral, 151
mamilar, 281f, 282
Péptidos no opioides, 320, 321f
opioides, 285, 320, 319f
Percepción
espacial, 336
gustativa, 293
Pericarion, 86
Perilinfa, 181
pH líquido cefalorraquídeo, 33
Piamadre, 27, 28f, 29f, 30f
Pico cuerpo calloso, 13f
Pinealocitos, 38
Pinealomas, 38
Pirámide, 8f, 10
Placa
alar, 68-70, 70f, 71f, 72, 73, 73f, 83p
basal, 68, 69f, 71f, 72, 74, 73f
cerebral, 64f
dorsal, 69, 69f, 72
neural, 63
Placodas, 65-66

olfatorias, 66
óticas, 66
Plano temporal, 334
Plexo coroideo, 9, 9
anatomía, 13f, 19f, 20f, 33
células, 68
desarrollo, 72, 83p
papiloma, 92f
producción líquido cefalorraquídeo, 33
Pliegue
cefálico, 67
cervical, 67
neural, 63, 64f, 65f
Podocitos, 88
Poiquilotermia, 280, 286p-287p
Polígono arterial Willis, 45f, 49, 277
Polihidramnios, 82
Poliomielitis, 129, 131f
idiopática aguda, 133, 137p-139p
postinfecciosa, 133
Polipéptido intestinal vasoactivo, 270, 270, 275p
Polo temporal, 3f
Porencefalia, 81f, 82
falsa, 81f, 82
Precuña, 5, 4f, 12f
Presbiacusia, 174, 177p
Pretectum, 153
Prosencéfalo, 74
desarrollo, 66, 66f, 67, 75-78, 76f
Prosopagnosia, 342
Protuberancia, 8f, 16f
anatomía, 2f, 8f, 10, 16f, 149-150, 149f, 155f, 217p-219p
desarrollo, 72, 72f
lesiones vasculares, 210-212, 211f
visión global, 149-150, 149f
Prueba
auditiva, 175, 176f, 177p
diapasón, 175, 176f, 177p
oscilante linterna, 259, 259f
Rinne, 175, 176f, 177p
Schwabach, 175
Wade, 336
Weber, 175, 176f, 177p
Ptosis, 193, 259f, 260, 261p-262p
miasténica, 260
oculomotora, 193, 259f, 260, 261p-262p
oculosimpática, 260
Pulvinar, 5f, 9, 238f, 239f, 240, 244p-245p

Pupila
Adie, 260
aferente, 258-259, 259f
Argyll-Robertson, 258, 259f, 261p-262p
desigual, 257, 261p-262p
Holmes-Adie, 260
Marcus-Gunn, 258-259, 259f, 261p-262p
Putamen, 7, 15f, 16f, 17f, 18f, 20f, 23p-24p, 304, 304f, 305, 305f

Quiasma óptico, 2f, 4f, 8f, 9, 15f, 22f, 36f, 252, 277
Quiste coloide, 92f
tercer ventrículo, 92f

Radiación
auditiva, 171f, 173
óptica, 3f
visual, 20f, 343p-344p
Raíz
anterior, 28f, 106, 106f
motora, 2f
nervios raquídeos, 103
posterior, 28f, 106, 106f
Ramo
anterior, 28f, 106
ascendente surco lateral, 3f
blanco, 28f
comunicante, 28f
blanco, 106f, 108
gris, 28f, 106f, 107, 112p
frontopolar arteria cerebral anterior, 54f
posterior, 28f, 107
Rampa
media, 172
timpánica, 172
vestibular, 172
Raquisquisis, 77f
Reacción convergenciaacomodación, 255-256, 256f
Receptores
cutáneos, 96, 98f
musculares, 96-99
olfatorios, 290, 291f
sensitivos, 96-99
térmicos, 96
dolor, 96
gustativos, 291, 292f
mecanorreceptores
Receso
infundibular, 9, 32f

lateral, 2f, 32f
óptico, 9
pineal, 9, 32f
preóptico, 32f
suprapineal, 9, 32f
Reflejo
antebraquial, 111
aquíleo, 111, 112p
bicipital, 111
corneal, 160, 161, 165, 167, 196f, 198, 205p-206p, 261p-262p
estiramiento muscular, 96, 100p, 112p
fotomotor, 191, 254, 255f
lagrimal, 165, 168p
mandibular, 165, 166f
maseterino, 165, 166f
miotático, 106f, 111, 112p
nauseoso, 200, 205p-206p
oculocefálico, 183f, 184
pupilar fotomotor, 191, 254, 255f
rotuliano, 111
seno carotídeo, 200
tricipital, 111
trigémino, 165
vestibuloocular, 183-185, 183f
Respuestas provocadas
auditivas, tallo cerebral, 176f, 176, 177p
Retina, 248-252, 249f
desarrollo, 83p
Rigidez
decorticada, 184
descerebrada, 185
Rodilla cuerpo calloso, 13f
Rodopsina, 250
Rombencéfalo, 70
desarrollo, 66, 66f
inferior, 70

Sáculo, 180, 180f
Schwannoma, 91, 92f, 100p
acústico, 166-167, 174, 186, 187p, 213, 214f
vestibular, 166-167, 174, 186, 187p
Sección cordones posteriores, 133, 133f
Segmento medular coccígeo, 103, 104f, 111
Seno
carotídeo, 199, 271
cavernoso, 52, 54f, 160, 167f
trombosis, 59p-60p
dural, 28, 30f

esfenoparietal, 52
petroso
inferior, 52
superior, 52
recto, 30f, 50, 51f, 54f, 56f, 59p-60p
sagital
inferior, 50, 54f
superior, 27, 30f, 39p-40p, 50, 54f, 56f, 59p-60p
sigmoideo, 52, 54f, 56f
transverso, 50, 54f, 56f
derecho, 50
izquierdo, 50
venoso dural, 50, 51f, 54f, 56f, 59p-60p
Septo
aracnoideo posterior, 28f
intermedio posterior, 109f
medio posterior, 109f
pelúcido, 4f, 12f, 15f
Serotonina, 318-319, 318f, 326p-327p
hipótesis permisiva, 319
Seudocoma, 212
Seudotumor cerebral, 33, 39p-40p
Signo
Babinski, 123, 217p-219p, 343p-344p
Romberg, 130
Sinapsis, 88
eléctrica, 88
química, 88
Síndrome ACIA, 211, 211f, 217p-219p
agujero yugular, 215
alcohólico fetal, 81
Benedikt, 212, 213f
Brown-Séquard, 131f, 133, 133f, 137p-139p
bulbar
interno, 209, 210f
lateral, 209-210, 210f, 217p-219p
cola caballo, 133f, 135, 137p-139p
cono medular, 133f, 135
cordón
anterior, 131f, 133f, 135
posterior, 131f, 130, 133f, 137p-139p
Dandy-Walker, 80, 80f
Déjerine-Thomas, 232f, 233
epicono, 133f, 135, 137p-139p
escisión cerebral, 339, 340f, 341f
fascículo longitudinal interno, 185, 187p, 216, 217p-219p, 258, 259f, 261p-262p
filum terminal, 82
Foster-Kennedy, 261p-262p, 291, 299p-300p

Gerstmann, 334, 343p-344p
Guillain-Barré, 133, 137p-139p
hemisférico, 232
Horner, 122, 123f, 137p-139p, 167, 210, 254, 259f, 261p-262p, 271, 275p
preposganglionar, 272
Kluver-Bucy, 298, 299p-300p
Korsakoff, 298, 299p-300p
lágrimas cocodrilo, 198
lóbulo
frontal, 335
parietal, 133f
locked-in, 212
medioprotuberancial lateral, 210, 217p-219p
mesencefálico
interno, 213, 213f
paramediano, 212, 213f
posterior, 212, 213f, 217p-219p, 257, 259f
miasténico Lambert-Eaton, 325, 326p-327p
Mobius, 198
paratrigeminal, 166
Parinaud, 212, 213f, 217p-219p, 257, 259f
Parkinson-*plus,* 308
Patau, 81
Phineas-Gage, 335
PICA, 209-210, 211f, 217p-219p
protuberancial
inferior interno, 210, 211f, 217p-219p
inferior lateral, 211, 211f
superior lateral, 211-212, 217p-219p
Raeder, 166
Riley-Day, 274, 275p
robo subclavia, 215f, 216
seno cavernoso, 167
talámico, 243
torácico, 133f
TORCH, 82
uno, medio, 258
vermis
anterior, 231, 234p
posterior, 232, 234p
Vernet, 215
Wallenberg, 209-210, 211f, 217p-219p
Weber, 213f, 213, 217p-219p
Siringomielia, 131f, 133f, 136, 137p-139p
Sistema auditivo, 170. *V. también* Audición
conexiones periféricas, centrales 171f
oído, 170-172
tallo cerebral, 176f, 176, 177p

trastornos, 174-175
visión global, 170
Sistema motor estriado, 303-309, 304f
componentes, 303-307, 304f-307f
consideraciones clínicas, 308-309
neurotransmisores, 307-308
visión global, 303
Sistema nervioso central
desarrollo, 63
malformaciones congénitas, 77-82
tumores, 90-93, 92f
Sistema nervioso vegetativo, 266.
consideraciones clínicas, 274
divisiones, 266-271
entérico, 270
órganos inervados, 267f, 268t, 269f, 272-273
parasimpático, 270-271, 268t, 269f
simpático, 266-270, 267f, 268t
visión global, 266
Sistemas (otros)
extrapiramidal. *V.* Sistema motor estriado
gustativo, 291-293, 292f
límbico, 293-298
conexiones, 295-297, 295f
nervioso
entérico, 270
parasimpático, 270-270, 268t, 269f
periférico, 63-68
simpático, 266-270, 267f, 268t
olfatorio, 290-291, 291f
anatomía, 290, 291f
consideraciones clínicas, 291
portal hipofisario, 283f
Sistema vestibular, 179
conexiones
centrales, 181-182, 182f
vestibulares eferentes, 182
fascículo longitudinal interno, 183
laberinto, 179-181, 180f
reflejos vestibulooculares, 183-185
trastornos, 185, 187p
visión global, 179
Sistema visual, 248
centros motilidad ocular, 257
consideraciones clínicas, 257-260
reacción convergenciaacomodación, 255-256, 256f
retina, 248-252, 249f
vía

dilatación pupilar, 254-255
reflejos fotomotores, 191, 254, 255f
Soma, 86
Somatostatina, 320, 321f
Sordera, 174, 177p, 177p, 200, 334
conducción, 174
neural, 174, 177p
neurosensorial, 174, 177p
pruebas, 174-175, 176f, 177p
Subículo, 6, 295
Subnúcleo
caudal, 144f
interpolar, 144f
Subtálamo, 9
desarrollo, 74
Surco
anterolateral, 109f
cíngulo, 4f
colateral, 2f, 3f, 4f
cuerpo calloso, 4f
desarrollo, 77
hipocampo, 4f
intermedio posterior, 5f, 108, 109f
intraparietal, 3f
lateral, 2f, 3f, 15f
anterior, 108
posterior, 108
ramo posterior, 3f
limitante, 5f, 10, 68, 69f, 145f
medio posterior, 5f, 108, 109f
nasal, 76
neural, 63, 64f
occipital externo, 3f
paracentral, 4f
parietooccipital, 3f, 4f, 12f, 14f, 45f, 46f
poscentral, 3f
posterolateral, 5f, 109f
precentral, 3f
subparietal, 4f
temporal superior, 3f
Sustancia
blanca
cerebro, 109f, 110
médula, 68
gelatinosa, 109, 192f
gris
cerebral, 108
medular, 68

periacueductal, 152f, 153
negra, 13f, 14f, 16f, 21f, 22f, 74, 151, 152f, 153, 304, 304f, 306, 320
Nissl, 87, 86f
P, 320, 321f, 326p-327p
perforada
anterior, 3f, 7, 8f, 15f, 21f
posterior, 8f, 9

Tabes dorsal, 130, 131f, 137p-139p
Tálamo, 4f, 5f, 9, 12f, 13f, 14f, 36f, 237, 304, 304f
anatomía, 237-243, 238f, 239f, 242f
anterior, 9
conexiones, 237, 238f, 239f
consideraciones clínicas, 243
desarrollo, 74
infarto cápsula interna, 242, 244p-245p
irrigación, 242
cápsula interna, 242
límites, 237
núcleos, 237-241, 238f, 239f
sistema estriado, 305-306
visión global, 237
Tallo
hipofisario, 28
óptico desarrollo, 74
Tanicitos, 67, 100p
Tapetum, 3f
Techo, 151
Tegmento, 148, 151
Tela coroidea, 9, 72
Telencéfalo
anatomía, 1-7
desarrollo, 66, 66f, 67, 75, 76f, 83p
Temblor intencional, 200-202
Tercer ventrículo, 4f, 5f, 9, 16f, 18f, 20f, 30f, 31, 32f
quiste coloide, 92f
Termorreceptores, 96
Tic doloroso, 165, 168p
Tienda cerebelo, 11, 28, 36f, 36f
Tracto corticoespinal
anterior, 120f, 121f, 122, 124p-125p, 130, 137p-138p, 145f
lesiones, 129f, 131f, 132
sección, 133, 133f
lateral, 120f, 121, 121f, 124p-125p, 137p-138p, 144f, 145f, 229
lesiones, 130
sección, 121f, 122
Tracto espinocerebeloso
anterior, 117f, 118f, 119, 121f, 129f, 144f-147f, 147, 149f

lesiones, 130, 131f
sección, 133, 133f
posterior, 117f, 118f, 121f, 124p-125p, 129f, 144f, 145f, 146
lesiones, 131, 131f
sección, 133, 133f
Tracto espinotalámico
anterior, 116, 121f, 124p-125p
lesiones, 130, 131f
sección, 133, 133f
lateral, 116, 117f, 121f, 124p-125p, 129f
lesiones, 130, 131f
sección, 133, 133f
Tractos (otros)
corticobulbar, 149, 155f, 203f, 228
corticopontocerebeloso, 229
corticoprotuberancial, 149, 152f
cuneocerebeloso, 118f, 119, 124p-125p
dentorrubrotalámico, 213, 217p-219p
dentotalámico, 22f, 213
espinal, 114
ascendente, 114-119, 115f, 117f, 121f
descendente, 119-122, 118f-123f
trigémino, 144f-147f, 148, 161, 192f
espinoespinal, 121f
espinotectal, 121f
geniculocalcarino, 253, 253f
habenulointerpeduncular, 18f, 297, 299p-300p
hipotalamoespinal, 122, 123f, 283
sección, 133, 133f
mamilosegmentario, 281f, 282
mamilotalámico, 13f, 16f, 282
mesencefálico, 149f, 152f, 192f
olfatorio, 2f, 7, 14f, 22f, 290, 291f
olivocerebeloso, 146f, 227
óptico, 8f, 16f, 17f, 21f, 22f, 252
piramidal, 146, 145f, 146f
anterior, 120f, 122, 124p-125p
lateral, 121, 120f, 124p-125p
lesiones, 129-132
posterolateral Lissauer, 109f, 121f, 124p-125p, 192f
protuberancial reticuloespinal, 121f
reticuloespinal medular, 121f
retroflexo, 297, 299p-300p
rubroespinal, 122, 121f, 227f
solitario, 145f, 146f, 147, 147f, 192f, 198f
supraopticohipofisario, 283
tectoespinal, 121f
tegmental central, 145f, 146, 146f, 148, 150, 149f, 154, 293

trigeminotalámico
anterior, 162-163, 162f
posterior, 163, 168p
tuberohipofisario, 283, 283f, 317
vestibuloespinal, 121f, 122, 124p-125p, 181, 182f
Transmisión dolor, 320
ritmo, 100p
Transporte
anterógrado, 94, 95f
axonal, 94-96, 95f, 100p
Trastornos
sensitivos, 133-136
localización, 133f
visuales, 191, 193
Trígono, 31, 32f
colateral, 32f
habénula, 5f, 9
hipogloso, 5f, 10
nervio vago, 5f
olfatorio, 3f, 7
vagal, 10
Trombosis seno cavernoso, 59p-60p
Tronco encefálico, 143, 144f. *V. también* Bulbo raquídeo; Mesencéfalo; Protuberancia
anatomía, 5f, 144f, 155f
lesiones, 209
bulbo raquídeo, 209, 210
mesencéfalo, 212-214
neoplásicas, 90, 92f, 212-214
neurinoma acústico, 212-214
oftalmoplejía internuclear, 216
protuberancia, 210-212
síndrome agujero yugular, 216-216
síndrome robo subclavia, 216, 215f
vasculares, 210, 211f
tumores, 90, 92f, 212-214
vías corticobulbares, 155f, 157
visión global, 143
Tronco simpático rostral, 273
Tuber cinereum, 5f, 8f, 9, 277
eminencia media, 37
Tubérculo
anterior, 5f
cuneiforme, 5f, 10
grácil, 5f, 10
Tubo neural
defectos, 77-78, 77f
desarrollo, 63-64, 64f, 65f, 66-68, 83p
pared, 68

Tumores
cerebrales, 39p-40p, 72, 90-93, 92f, 100p, 232, 234p
hipofisarios, 92f
intrarraquídeos, 92f
neuroglia, 90-93
raquídeos, médula espinal, 92f
sistema nervioso periférico, 90-93, 92f

Úlceras pépticas, 274, 275p
Uncus, 2f, 3f, 4f, 294
Utrículo, 180, 180f
Úvula, 201f

Vaina mielina, 86f, 88
Vasos sanguíneos, inervación vegetativa, 268t, 273
Vejiga, intervación vegetativa, 268t, 273
Vellosidad aracnoidea, 27, 33
Velo
interpuesto, 30f
medular superior, 5f, 144f
Vena cerebral, 50, 52f, 56f
interna, 50, 54f
profunda, 50
superficial, 50
superior, 54f, 56f, 59p-60p
Venas
anastomótica
inferior, 54f
superior, 54f
epidural, 28f
inervación vegetativa, 268t, 273
Labbé, 54f
medular, 43
oftálmica, 59p-60p
inferior, 59p-60p
superior, 54f, 59p-60p
puente. *V.* Venas cerebrales superiores
septal, 50, 54f
talamoestriada, 50, 54f
terminal, 50, 299p-300p
Trolard, 54f
vertebral, 28f
Ventrículo, 31-33
cuarto
anatomía, 4f, 12f, 30f, 33, 32f, 72, 71f
desarrollo, 72
lateral, 1, 3f, 7, 13f, 15f-17f, 19f, 21f, 22f, 31, 32f
tercero, 4f, 5f, 9, 16f, 18f, 20f, 30f, 31, 32f

quiste coloide, 92f
Vértebras. *V. también* Columna vertebral
coccígeas, 104f, 105
dorsales, 104f, 105
lumbares, 104f, 105
posición, 103, 104f
sacras, 104f, 105
segmentos, 103, 104f
Vértigo, 185, 199
posicional benigno, 185, 187p
Vesícula
desarrollo, 66-67, 66f
óptica, desarrollo, 74
Vía
amigdalofugal anterior, 283, 297, 299p-300p
auditiva, 171f, 172-174
cerebelosa, 146-147
hemisférica lateral, 228-229
cordones posterioreslemnisco interno, 114, 115f
corticobulbar, 155f, 157
dilatación pupilar, 254-255, 256f
espinocerebelosa paravermal, 228
lagrimal, 197, 198f
mesolímbica, 317
motora descendente
bulbo raquídeo, 145-146, 144f
descendente
protuberancia, 148-150, 149f
nigroestriada, 317, 316f
oculosimpática, 122, 123f
rafe-espinal descendente, 324
sensitiva
ascendente, protuberancia, 149, 149f
lesiones, 130, 131f
submandibular, 197-198, 198f
vestibulocerebelosa, 227
visual, 252-254, 251f
Visión doble. *V.* Diplopía

Yodopsina, 250
Yunque, 170

Zona
incerta, 9
intermedia, 109f
interna hemisferio, 223, 224f
lateral hemisferio, 223, 224f
occludens, 67

paramediana hemisferio, 224, 224f

Índice

Titlepage 2
Agradecimientos 4
Copyright 6
Prefacio 7
Índice de capítulos 11
1 Anatomía macroscópica del cerebro 18
I. Introducción: el cerebro 19
II. Divisiones del cerebro 19
III. Atlas del cerebro y el tronco encefálico 33
Test de autoevaluación 43
2 Meninges y líquido cefalorraquídeo 48
I. Meninges 49
II. Ventrículos 54
III. Líquido cefalorraquídeo 57
IV. Hidrocefalia 57
V. Meningitis 58
VI. Hernia 60
VII. Órganos periventriculares 63
Test de autoevaluación 67
3 Irrigación sanguínea del sistema nervioso central 72
I. Arterias de la médula espinal 73
II. Drenaje venoso de la médula espinal 73
III. Arterias del cerebro 75
IV. Polígono arterial de Willis 80
V. Arterias meníngeas 80
VI. Venas del cerebro 81
VII. Senos venosos de la duramadre 82
VIII. Angiografía 86
IX. Hemorragia intracraneal 86
Test de autoevaluación 95
4 Desarrollo del sistema nervioso 102

I. Visión global 103
II. Desarrollo del tubo neural 103
III. Cresta neural 104
IV. Placodas 107
V. Estadios del desarrollo del tubo neural 107
VI. Médula espinal 110
VII. Bulbo raquídeo (mielencéfalo) 112
VIII. Metencéfalo 115
IX. Mesencéfalo (cerebro medio) 117
X. Desarrollo del diencéfalo, estructuras ópticas e hipófisis 118
XI. Desarrollo del telencéfalo 121
XII. Malformaciones congénitas del sistema nervioso central 122
Test de autoevaluación 132
5 Neurohistología 135
I. Visión global: tejido nervioso 136
II. Neuronas 136
III. Neuroglia 141
IV. Degeneración y regeneración de las células nerviosas 146
V. Transporte axónico 147
VI. Capilares del sistema nervioso central 150
VII. Receptores sensitivos 151
Test de autoevaluación 154
6 Médula espinal 158
I. Introducción: médula espinal 159
II. Morfología externa 159
III. Morfología interna 166
IV. Reflejo miotático 170
Test de autoevaluación 171
7 Tractos de la médula espinal 175
I. Introducción: tractos de la médula espinal 176
II. Tractos espinales ascendentes 176
III. Tractos espinales descendentes 182
IV. Consideraciones clínicas 186
Test de autoevaluación 189
8 Lesiones de la médula espinal 194

I. Visión global: lesiones de la médula espinal 195
II. Lesiones de la neurona motora inferior 195
III. Lesiones de la neurona motora superior 196
IV. Lesiones de la vía sensitiva 197
V. Lesiones del sistema nervioso periférico 200
VI. Lesiones combinadas de las neuronas motoras superior e inferior 200
VII. Lesiones combinadas motoras y sensitivas 201
VIII. Hernia del disco intervertebral 206
Test de autoevaluación 207
9 Tronco encefálico 216
I. Introducción: el tronco encefálico 217
II. Bulbo raquídeo (mielencéfalo) 217
III. Protuberancia 224
IV. Mesencéfalo (cerebro medio) 228
V. Fibras corticobulbares (corticonucleares) 236
Test de autoevaluación 237
10 Sistema trigeminal 241
I. Nervio trigémino (V par) 242
II. Tractos trigeminotalámicos ascendentes 244
III. Núcleos sensitivos del trigémino 247
IV. Fibras trigeminocerebelosas 248
V. Reflejos trigeminales 249
VI. Consideraciones clínicas 249
Test de autoevaluación 253
11 Sistema auditivo 256
I. Introducción: el sistema auditivo 257
II. Oído externo, medio e interno 257
III. Vía auditiva 260
IV. Haz coclear eferente (olivococlear) 262
V. Defectos auditivos 262
VI. Pruebas con el diapasón 263
VII. Respuestas provocadas auditivas del tronco encefálico (RPATE) 265
Test de autoevaluación 267
12 Sistema vestibular 271
I. Introducción: el sistema vestibular 272

II. Laberinto 272
III. Vías vestibulares 274
IV. Conexiones vestibulares eferentes 277
V. Fascículo longitudinal interno 277
VI. Reflejos vestibulooculares 277
VII. Rigidez descerebrada y decorticada 279
VIII. Consideraciones clínicas 280
Test de autoevaluación 282
13 Pares craneales 286
I. Introducción: pares craneales 287
II. Nervio olfatorio (I par) 287
III. Nervio óptico (II par) 287
IV. Nervio motor ocular común (III par) 289
V. Nervio patético (IV par) 292
VI. Nervio trigémino (V par) 293
VII. Nervio motor ocular externo (VI par) 294
VIII. Nervio facial (VII par) 295
IX. Nervio vestibuloocular (auditivo) (VIII par) 298
X. Nervio glosofaríngeo (IX par) 299
XI. Nervio neumogástrico (X par) 301
XII. Nervio accesorio espinal (XI par) 303
XIII. Nervio hipogloso mayor (XII par) 306
Test de autoevaluación 307
14 Lesiones del tronco encefálico 312
I. Introducción: lesiones del tronco encefálico 313
II. Lesiones vasculares del bulbo raquídeo 313
III. Lesiones vasculares de la protuberancia 314
IV. Lesiones del mesencéfalo 317
V. Neurinoma acústico (schwannoma) 319
VI. Oftalmoplejía internuclear 319
VII. Síndrome del agujero yugular (Vernet) 320
VIII. Síndrome del robo de la subclavia 322
Test de autoevaluación 323
15 Cerebelo 331
I. Visión global: el cerebelo 332

II. Partes principales del cerebelo 332
III. Corteza cerebelosa 334
IV. Vías cerebelosas principales 337
V. Disfunción cerebelosa 340
VI. Lesiones cerebelosas 344
Test de autoevaluación 347
16 Tálamo 351
I. Introducción: el tálamo 352
II. Límites del tálamo 352
III. Principales núcleos y conexiones del tálamo 352
IV. Irrigación sanguínea del tálamo 357
V. Cápsula interna 357
VI. Irrigación sanguínea de la cápsula interna 358
VII. Consideraciones clínicas 359
Test de autoevaluación 360
17 Sistema visual 365
I. Introducción: el sistema visual 366
II. La retina 366
III. Vía visual 370
IV. Reflejos fotomotores y sus vías 373
V. Vía de la dilatación pupilar 374
VI. Reacción de convergencia-acomodación 376
VII. Centros para la motilidad ocular 377
VIII. Consideraciones clínicas 378
Test de autoevaluación 383
18 Sistema nervioso vegetativo 390
I. Visión global: el sistema nervioso vegetativo 391
II. Divisiones del sistema nervioso vegetativo 391
III. Fibras aferentes viscerales y dolor visceral 396
IV. Inervación vegetativa de algunos órganos 398
V. Consideraciones clínicas 400
Test de autoevaluación 402
19 Hipotálamo 406
I. Visión global: el hipotálamo 407
II. Anatomía de la superficie hipotalámica 407

III. Regiones y núcleos hipotalámicos 407
IV. Principales conexiones hipotalámicas 411
V. Principales sistemas de fibras 414
VI. Consideraciones funcionales 416
VII. Consideraciones clínicas 418
Test de autoevaluación 419
20 Sistemas olfatorio, gustativo y límbico 424
I. Sistema olfatorio 425
II. Sistema gustativo 427
III. Sistema límbico 429
Test de autoevaluación 438
21 Ganglios basales y sistema motor estriado 443
I. Ganglios basales 444
II. Sistema motor estriado 444
Test de autoevaluación 454
22 Neurotransmisores y vías 458
I. Introducción 459
II. Acetilcolina 460
III. Dopamina 461
IV. Noradrenalina 463
V. Serotonina (5-hidroxitriptamina [5-HT]) 464
VI. Péptidos opioides 466
VII. Neuropéptidos no opioides 467
VIII. Aminoácidos 467
IX. Óxido nítrico 473
X. Consideraciones funcionales y clínicas 473
Test de autoevaluación 476
23 Corteza cerebral 482
I. Visión global: la corteza cerebral 483
II. Las seis capas del neocórtex 483
III. Áreas funcionales de la corteza cerebral 484
IV. Dominancia cerebral 491
V. Síndrome del cerebro hendido 494
VI. Irrigación sanguínea de las principales áreas funcionales del córtex 495
Test de autoevaluación 500

24 Apraxia, afasia y disprosodia 507
I. Apraxia 508
II. Afasia 508
III. Disprosodias 511
Test de autoevaluación 512
Test final 516
Respuestas razonadas 546
Apéndice: tabla de los nervios craneales 568
Glosario 577
Índice alfabético de materias 602